

## Relación entre hiperparatiroidismo y gamapatía monoclonal

### Relationship between hyperthyroidism and monoclonal gammopathy

CARLOS ALBERTO CAÑAS • CALI

#### Resumen

Se presenta el caso de un paciente de 66 años con la asociación de hiperparatiroidismo primario (HPTP) y gamapatía monoclonal de significado incierto (GMSI). Se plantea la posible relación patogénica entre el HPTP y la GMSI, a través de procesos moleculares donde la interleuquina-6 podría desempeñar un papel determinante. (*Acta Med Colomb 2007; 32: 219-222*)

**Palabras claves:** hiperparatiroidismo primario, adenoma paratiroideo, gamapatía monoclonal de origen incierto.

#### Abstract

A 66-year-old man with primary hyperparathyroidism (PHPT) and monoclonal gammopathy associated to it of uncertain significance (MGUS). A possible pathogenic relationship between HPTP and MGUS is analyzed. Interleukin 6 could play a pivotal role. (*Acta Med Colomb 2007; 32: 219-222*)

**Key words:** primary hyperparathyroidism, parathyroid adenoma, monoclonal gammopathy of undetermined significance

Dr. Carlos Alberto Cañas Dávila: Internista Reumatólogo. Fundación Valle del Lili. Cali, Colombia.

E mail: ccanas@telesat.com.co

Correspondencia: Dr. Carlos Alberto Cañas Dávila, Fundación Valle del Lili. Cra 98 No. 18-49. Cali, Colombia

Recibido: 12/VII/07 Aceptado: 10/X/07

#### Introducción

La asociación entre hiperparatiroidismo primario (HPTP) y gamapatías monoclonales, incluyendo el mieloma múltiple (MM) y la gamapatía monoclonal de significado incierto (GMSI), ha motivado la realización de unos pocos informes de casos que advierten sobre una posible relación patogénica, y no una asociación fortuita (1-8). Arnulf B. y col. (9) en 2002 publican un estudio prospectivo controlado, donde en una serie de 101 pacientes con HPTP encuentran que 10 (10%) presentan alguna forma de gamapatía monoclonal, incluyendo dos con MM, comparados con 101 pacientes llevados a cirugía por patología tiroidea benigna donde encontraron tres (3%) con GMSI. En dicho trabajo se concluye que dicha asociación es alta, y se sugiere descartar alguna forma de gamapatía monoclonal en pacientes con HPTP.

En este informe de caso se presenta un paciente con dicha asociación, además de la reversión de la GMSI con el tratamiento del HPTP.

#### Caso clínico

Hombre de 66 años, natural y procedente de Cali, pensionado de una empresa de litografía, quien consultó por

dolor en región glútea izquierda de dos meses de evolución que empeora en la mañana o al estar en reposo. No refiere síntomas cutáneos, oculares, cardiopulmonares, digestivos, genitourinarios o neurológicos de importancia.

Tiene antecedente de hipertensión arterial y dislipidemia desde hacía 10 años, en tratamiento con diltiazem, hidroclorotiazida, ASA y atorvastatina. Hacía ocho años había presentado infarto del miocardio. Colecistectomizado hacía siete años. No fumador ni consumidor de bebidas alcohólicas.

Al examen físico con TA: 130/80 Fc: 70 x'. cabeza y cuello normales, cardiopulmonar normal, cambios leves de osteoartritis en manos. Dolor a la palpación de isquion izquierdo, arcos de movimiento de caderas normales, sin dolor, fuerza muscular, sensibilidad y reflejos osteotendinosos normales. Lasegue negativo, pulsos periféricos normales, piel normal, neurológico normal.

Los paraclínicos se resumen en la Tabla 1. Radiografía de pelvis con osteopenia, caderas normales, cambios leves de osteoartritis en región lumbosacra, huesos aparentemente normales. Densitometría ósea (T score): L3-L4: -2.5, L1: -3.5 y CF total: - 2.7. Aspirado de médula ósea

con coloración hemosiderina normal, mieloblastos 2%, mielocitos 56%, eritroide 26%, linfocitos 6%, eosinófilos 2%, monocitos 6 %, plasmocitos 2%. Gamagrafía ósea con lesiones hipercaptantes a nivel epifisiario de los huesos largos, en el contexto de HPTP (Figura 1). Gamagrafía para visualizar paratiroides (<sup>99m</sup>Tc sestamibi) con imagen compatible con adenoma paratiroideo (Figura 2).

El paciente es llevado a cirugía anterior de cuello, encontrándose masa en región retrotiroidea derecha de 1,5 cm de diámetro, la cual es extirpada. El informe de patología reportó neoplasia encapsulada constituida por formaciones acinares tapizadas por epitelio oxíntico y adenoma paratiroideo. Dos meses después de la cirugía, los resultados de los paraclínicos realizados se presentan en la Tabla 2. El dolor óseo desapareció.

Se hace el diagnóstico de GMSI basados en las guías británicas para el diagnóstico y manejo del MM (UK Myeloma Forum, Nordic Myeloma Study Group and British Committee for Standards in Haematology) (10). El componente M se presume por la presencia de pico monoclonal gamma en la electroforesis de proteínas (que impacta en la concentración total de globulinas gama, parámetro que se normaliza luego de la paratiroidectomía); una concentración de células plasmáticas menor a 10% en el aspirado de médula ósea (no se realizó biopsia de médula ósea), ausencia de lesión tisular atribuible a MM o amiloidosis. La medición de cadenas kappa y lambda por nefelometría simétrica se realizó solamente en orina; parámetro adicional que se tuvo en cuenta para evaluar la evolución del paciente.

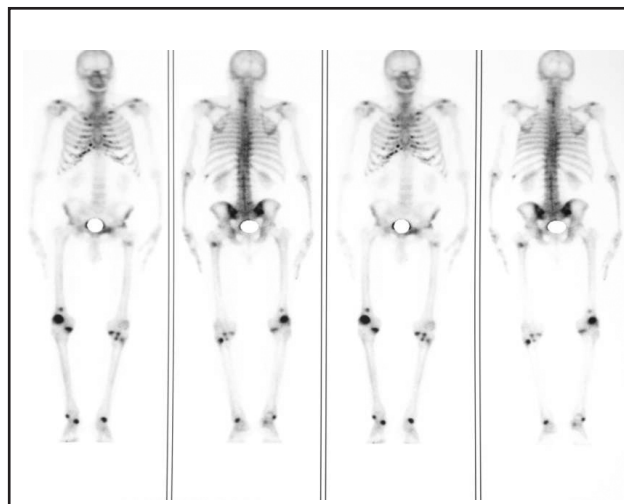


Figura 1. Gamagrafía ósea donde se aprecian hipercaptaciones múltiples principalmente localizadas en los extremos de los huesos largos.

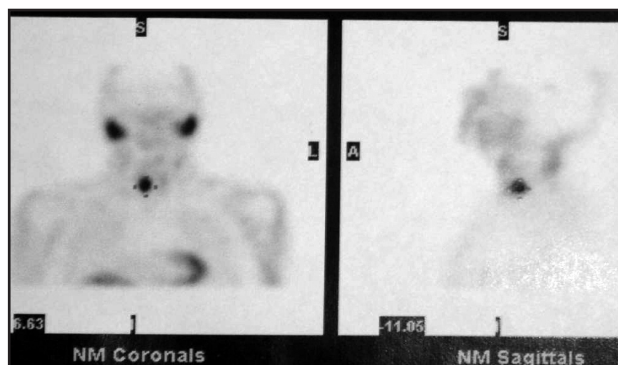


Figura 2. Gamagrafía con <sup>99m</sup>Tc sestamibi donde se aprecia imagen compatible con adenoma paratiroideo.

Tabla 1. Exámenes de laboratorio realizados al paciente en el momento del estudio inicial.

Examen de laboratorio	Resultado
Hemoglobina	11.7 gr/dL
Hematocrito	35%
Leucocitos	9000/mm <sup>3</sup> (N:60%, L:35%)
Plaquetas	320.000/mm <sup>3</sup>
Eritrosedimentación	84 mm/hora
Proteína C reactiva	8.2 (N: 0-1.0 mg/dL)
Glicemia	89 mg /dL
Nitrógeno ureico	33 mg /dL
Creatinina	1.7 mg /dL
Alanino-amino transferasa	11 mg /dL
Aspartato-amino transferasa	25 mg /dL
Antígeno prostático específico	1.86 ng /dL
Calcio	11.2 mg/dL
Fósforo	2.1 mg /dL
Sodio	135 meq/L
Potasio	4.2 meq/L
Parcial de Orina	Proteínas 75 mg /dL
Proteínas en orina de 24 horas	548 mg/dL
Depuración de creatinina	53.8 cc/min
Hormona paratiroidea	362 pg/mL
Electroforesis de proteínas	
Albúmina	3.3 g/dL (N: 3.5-5.6)
_1 globulina	0.3 g/dL (N: 0.1-0.3)
_2 globulina	0.78 g/dL (N: 0.2-1.0)
_ globulina	1.26 g/dL (N: 0.5-1.1)
_ globulina	1.6 g/dL (N: 0.5-1.46)
Cadenas livianas en orina	
Kappa	3.16 mg/dL (N: menor de 1.85)
Lambda	menor de 5 mg/dL (N: menor de 5)

Tabla 2. Exámenes realizados al paciente dos meses después de la paratiroidectomía.

Examen de laboratorio	Resultado
Hemoglobina	12.4 gr/dL
Hematocrito	37%
Leucocitos	5700/mm <sup>3</sup> (N:63%, L:31%)
Plaquetas	253.000/mm <sup>3</sup>
Eritrosedimentación	24 mm/hora
Proteína C reactiva	1.6 (N: 0-1.0 mg/dL)
Hormona paratiroidea	98 pg/mL
Calcio	8.9 mg /dL
Fósforo	2.7 mg /dL
Nitrógeno ureico	20 mg /dL
Creatinina	1.5 mg /dL
Parcial de orina	Sin proteinuria
Electroforesis de proteínas	
Albúmina	3.4 g/dL (N: 3.5-5.6)
_1 globulina	0.3 g/dL (N: 0.1-0.3)
_2 globulina	0.82 g/dL (N: 0.2-1.0)
_ globulina	1.1 g/dL (N: 0.5-1.1)
_ globulina	1.3 g/dL (N: 0.5-1.46)
• Cadenas livianas en orina	
Kappa	menor de 1.85 mg/dL (N: menor de 1.85)
Lambda	menor de 5 mg/dL (N: menor de 5)

## Discusión

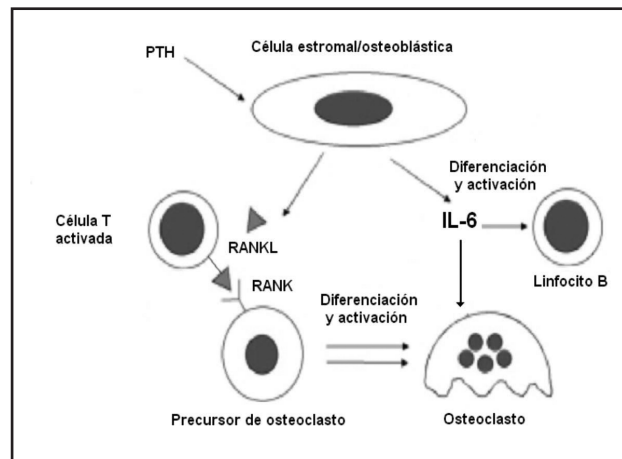
Se presenta un paciente que consulta por dolor óseo con osteoporosis importante con estudios que documentaron la presencia de un HPTP y GMSI. Esta asociación ha sido descrita en la literatura médica como reporte de casos (1-8), al igual que un estudio prospectivo y controlado, en el cual se encuentra una prevalencia alta (10%) (7). Algunos pacientes luego de la extirpación del adenoma paratiroideo, hacen reversión del hiperparatiroidismo y de GMSI asociada, lo que hace presumir una causal (8, 9). La explicación más probables de este fenómeno, es el efecto de la HPT sobre las células estromales/osteoblásticas, induciendo la liberación de interleuquina-6 (IL-6), la cual a su vez estimula a los linfocito B para su activación y diferenciación a plasmocito (11, 12).

El efecto de la HPT sobre las células estromales/osteoblásticas ha sido ampliamente estudiada para comprender la patogénesis del HPTP, no sólo por la inducción de IL-6 que estimula las células progenitoras de osteoclastos para su activación y diferenciación, sino a través de la liberación de RANK-L (del inglés “receptor activator of NF-kB ligand”), cuyo receptor (RANK), se encuentra también en el precursor de osteoclasto y lleva a un efecto similar al descrito con la IL-6 (13-15) (Figura 3).

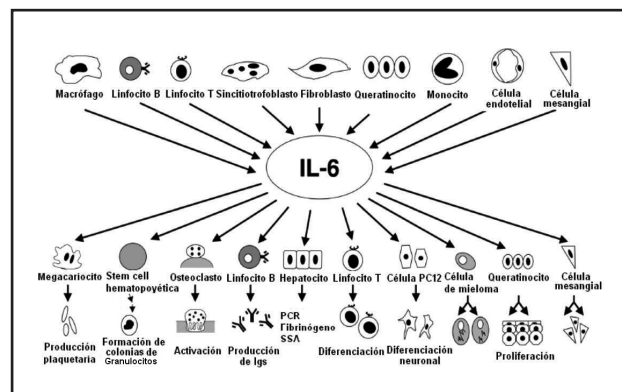
La IL-6 sería entonces el puente más probable entre el HPTP y la estimulación de los linfocitos B y plasmocitos, que en la presentación actual lo vemos ligado al desarrollo de una GMSI, o como se describe en la literatura médica incluso al MM. Algunos síntomas relacionados con el HPTP, como son las artralgas o la fatigabilidad, podrían ser explicados también a través de los diversos efectos proinflamatorios de la IL-6. Recordemos que esta citoquina producida además por monocitos, macrófagos, linfocitos T, linfocitos B, células endoteliales entre otras, estimula otras células que desencadenan efectos biológicos como son la trombocitosis (16-18), incremento de la resorción ósea (19), incremento de reactante de fase aguda (20), anemia (21), etc. (Figura 4). Una explicación del descenso de la eritrosedimentación y de la proteína C reactiva así como la mejoría de la anemia en el presente caso, podría ser el descenso de la IL-6, la cual ha perdido el estímulo para su síntesis y su liberación generado por el incremento de la HPT. Infortunadamente la medición de ésta u otras citoquinas no es posible en la práctica clínica rutinaria. Podría plantearse un estudio encaminado a aclarar los eventos propuestos. Con el presente caso se pretende además generar la inquietud de descartar en pacientes con HPTP alguna forma de gamapatía monoclonal, potencialmente reversible con la paratiroidectomía.

## Referencias

- Schnur MJ, Appel GB, Bilezikian JP. Primary hyperparathyroidism and benign monoclonal gammopathy. *Arch Intern Med* 1977; **137**: 1201-3.
- Dexter RN, Mullinax F, Estep HL, Williams RC. Monoclonal IgG gammopathy and hyperparathyroidism. *Ann Intern Med* 1972; **77**: 759-64.
- Stone MJ, Lieberman ZH, Chakmakjian ZH, Matthews JL. Coexistent multiple myeloma and primary hyperparathyroidism. *JAMA* 1982; **247**: 823-4.



**Figura 3.** Efecto de la hormona paratiroidea (PTH) sobre las células estromales/osteoblásticas, para la liberación de RANKL e Interleuquina-6 (IL-6). El RANKL al unirse con el receptor del precursor del osteoclasto activa su diferenciación y activación. Se presenta también al linfocito T que a través de una interacción célula-célula (dada la expresión de RANKL en su membrana celular), genera también un efecto de activación y diferenciación del precursor de osteoclasto. La IL-6 estimula al osteoclasto y al linfocito B el cual se activará y diferenciará a célula plasmática. Adaptado de referencia (22).



**Figura 4.** Fuentes de producción de la IL-6 y sus efectos biológicos. Adaptado de referencia (23).

- Mundis RJ, Kyle RA. Primary hyperparathyroidism and monoclonal gammopathy of undetermined significance. *Am J Clin Pathol* 1982; **77**: 619-21.
- Rosen C, Segal H, Hartz CE, Mroz F, Carlton E. Primary hyperparathyroidism in an elderly patient with multiple myeloma. *J Am Geriatr Soc* 1992; **40**: 703-5.
- Toussiroit E, Bille F, Henry JF, Acquaviva PC. Coexisting kappa light chain multiple myeloma and primary hyperparathyroidism. *Scand J Rheumatol* 1994; **23**: 49-50.
- Goto S, Yoshioka M, Nagai K, Abe A, Murakawa E, Yamazaki N, et al. Primary hyperparathyroidism associated with multiple myeloma. *Ann Intern Med* 1995; **34**: 988-91.
- Clubb JS, Posen S, Neale FC. Disappearance of a serum paraprotein after parathyroidectomy. *Arch Intern Med* 1964; **114**: 616-20.
- Arnulf B, Bengoufa D, Sarfati E, Toubert ME, Meignin V, Brouet JC, et al. Prevalence of monoclonal gammopathy in patients with primary hyperparathyroidism. *Arch Intern Med*. 2002; **162**: 464-467
- Smith A, Wisloff F, Samson D, UK Myeloma Forum, Nordic Myeloma Study Group, British Committee for Standards in Haematology. Guidelines on the diagnosis and management of multiple myeloma. *Br J Haematol* 2006; **132**: 410-51
- Nordan RP, Pumphrey JG, Rudikoff S. Purification and NH2-terminal sequence of a plasmacytoma growth factor derived from the murine macrophage cell line P388D1. *J Immunol* 1987; **139**: 813-7.

12. **Uyttenhove C, Coulie PG, Van Snick J.** T cell growth and differentiation induced by interleukin-HP1/IL-6, the murine hybridoma/plasmacytoma growth factor. *J Exp Med* 1988; **167**:1417-27.
13. **Giuliani N, Bataille R, Mancini C, Lazzaretti M, Barillé S.** Myeloma cells induce imbalance in the osteoprotegerin/osteoprotegerin ligand system in the human bone marrow environment. *Blood* 2001; **98**: 3527-33.
14. **Giuliani N, Colla S, Sala R, Moroni M, Lazzaretti M, La Monica S, et al.** Human myeloma cells stimulate the receptor activator of nuclear factor-kappa B ligand (RANKL) in T lymphocytes: a potential role in multiple myeloma bone disease. *Blood* 2002; **100**: 4615-21.
15. **Roux S, Meignin V, Quillard J, Meduri G, Guiochon-Mantel A, Femand J, et al.** RANK (receptor activator of nuclear factor-kappaB) and RANKL expression in multiple myeloma. *Br J Haematol* 2002; **117**: 86-92.
16. **Ishibashi T, Kimura H, Uchida T, Kariyone S, Friese P, Burstein SA.** Human interleukin-6 is a direct promoter of maturation of megakaryocytes in vitro. *Proc Natl Acad Sci USA* 1989; **86**: 5953-7.
17. **Ishibashi T, Kimura H, Shikama Y, Uchida T, Kariyone S, Hirano T, et al.** Interleukin-6 is a potent thrombopoietic factor in vivo in mice. *Blood* 1989; **74**: 1241-4.
18. **Koike K, Nakahata T, Kubo T, Kikuchi T, Takagi M, Ishiguro A, et al.** Interleukin-6 enhances murine megakaryocytopoiesis in serum-free culture. *Blood* 1990; **75**: 2286-91.
19. **Tamura T, Udagawa N, Takahashi N, Miyaura C, Tanaka S, Yamada Y, et al.** Soluble interleukin-6 receptor triggers osteoclast formation by interleukin-6. *Proc Natl Acad Sci USA* 1993; **90**: 11924-8.
20. **Castell JV, Gomez-Lechón MJ, David M, Hirano T, Kishimoto T, Heinrich PC.** Recombinant human interleukin-6 (IL-6/BSF-2/HSF) regulates the synthesis of acute phase proteins in human hepatocytes. *FEBS Lett* 1988; **232**: 347-50.
21. **Voulgari PV, Kolios G, Papadopoulos GK, Katsaraki A, Seferiadis K, Drosos AA.** Role of cytokines in the pathogenesis of anemia of chronic disease. *Clin Immunol.* 1999; **92**: 153-60.
22. **Giuliani N, Colla S, Rizzoli V.** Update on the pathogenesis of osteolysis in multiple myeloma patients. *Acta Biomed* 2004; **75**: 143-52.
23. **Naka T, Nishimoto N, Kishimoto T.** The paradigm of IL-6: from basic science to medicine. *Arthritis Res* 2002; **4**(suppl 3): S233-S42.