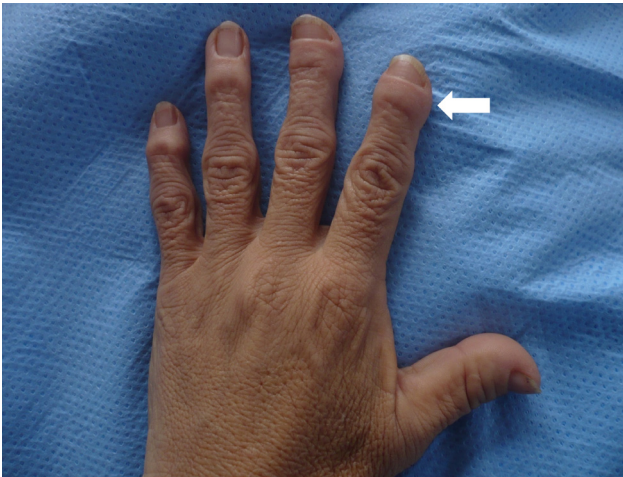


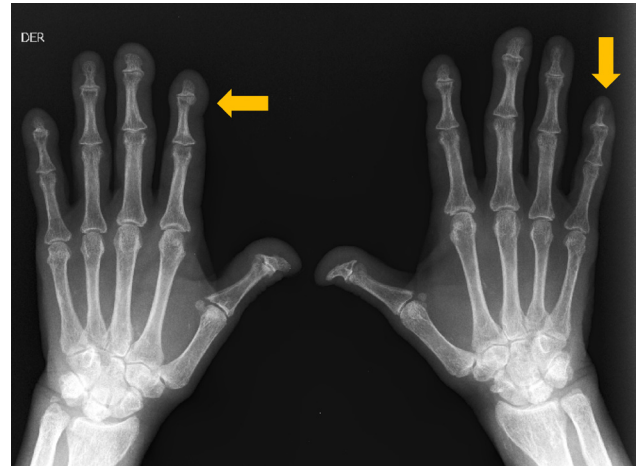
## Seudohipocratismo en enfermedad renal

### Pseudohypocratism in renal disease

EDUARDO ZÚÑIGA, LEYDER CORZO • BOGOTÁ, D.C.



Panel A



Panel A

Mujer de 47 años con hipoplasia renal congénita, infecciones urinarias recurrentes, nefrectomía derecha e insuficiencia renal crónica en terapia de reemplazo renal desde hace 16 años. Hace 12 años presentó hiperparatiroidismo severo que requirió paratiroidectomía; previo al procedimiento y hasta la actualidad tiene acortamiento y engrosamiento de las falanges distales de las manos de manera asimétrica (Panel A flecha blanca) con conservación del ángulo de Lovibond (unión entre la placa ungueal y la raíz de la uña) indicando pseudohipocratismo por hiperparatiroidismo. La radiografía de manos (Panel B flecha amarilla) muestra erosión con reabsorción perióstica, endóstica y acortamiento de las falanges distales.

El hipocratismo digital es simétrico, con aumento del ángulo de Lovibond y radiográficamente corresponde a osteoartropatía hipertrófica de las falanges distales. El pseudohipocratismo digital se caracteriza por compromiso asimétrico, conservación del ángulo de Lovibond y radiográficamente con acroosteolisis de las falanges distales, el cual ha sido descrito en hiperparatiroidismo, escleroderma, sarcoidosis, entre otros. El pseudohipocratismo se produce en menos del 1% de la población en diálisis; algunos mejoran radiográfica y clínicamente luego de corregir el hiperparatiroidismo; pero otros, como este caso, persisten con las lesiones.

Dr. Eduardo Zúñiga Rodríguez: Médico Internista, Residente Nefrología; Dra. Leyder Corzo Caro: Médico Internista, Residente Nefrología. Fundación Cardio Infantil, Bogotá, D.C.

Correspondencia: Dr. Eduardo Zúñiga Rodríguez. Calle 163 A No 15B – 60. Teléfono 6672727 Extensión 4500 Bogotá. D.C. E-mail: eduardo.zuniga93@urosario.edu.co

Recibido: 4/XII/08 Aceptado: 4/XII/08