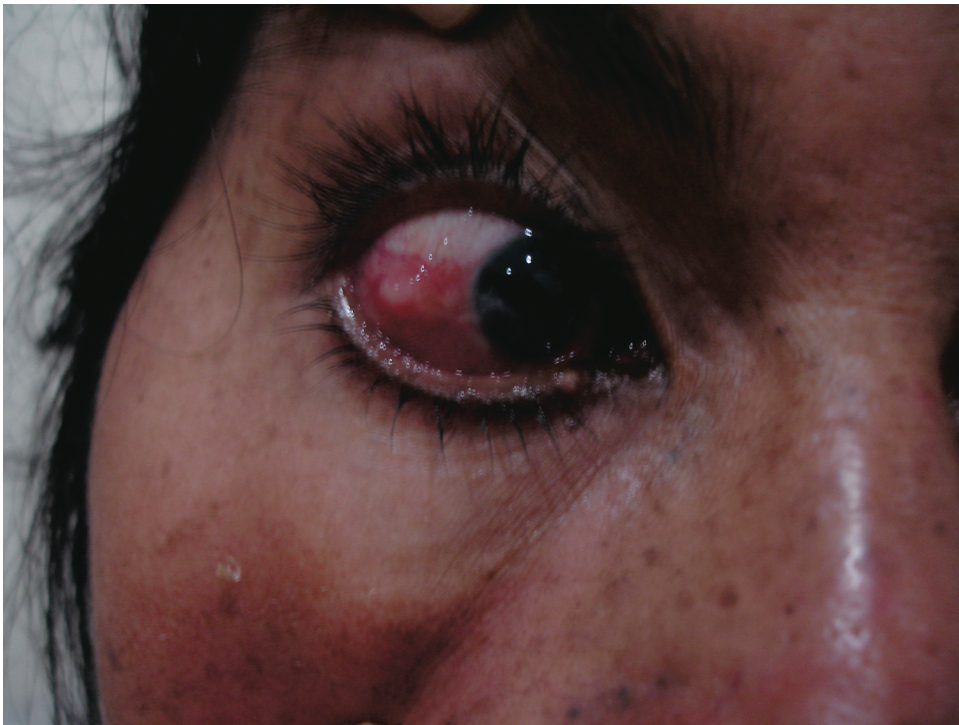


Escleritis nodular como manifestación extraarticular de artritis reumatoide

Nodular scleritis as an extraarticular feature of rheumatoid arthritis

JUAN PABLO RESTREPO, MARÍA DEL PILAR MOLINA • ARMENIA



Mujer de 46 años con diagnóstico de artritis reumatoide de 10 años de evolución con mal control de la actividad inflamatoria pese a tratamiento con fármacos modificadores de enfermedad (DMARDs), presenta ojo rojo indoloro bilateral. Al examen clínico se encontró gran congestión escleral con formación de nódulo por lo cual se inició terapia biológica con anti-TNF.

La escleritis ocurre en aproximadamente el 15% de los pacientes con artritis reumatoide. El tipo nodular es la segunda forma de presentación de la escleritis anterior, representando 20% de los casos de escleritis. Los anti-TNF están indicados en casos severos y refractarios al tratamiento convencional.

Dr. Juan Pablo Restrepo: Internista- Reumatólogo, Profesor de la Universidad del Quindío; Dra. María del Pilar Molina: Médica y Cirujana, Universidad Libre. Armenia.
Correspondencia: Juan Pablo Restrepo. Cra 13 No. 1N-35, Consultorio 412 Armenia, Quindío.
E-mail: jprestrepo@lycos.com
Recibido: 15/V/09 Aceptado: 18/V/09