

# Enfermedad de Pompe: descripción de las características clínicas y de laboratorio de una familia colombiana

---

## *Pompe disease: clinical presentation in a colombian family*

---

Blair Ortiz Giraldo, José William Cornejo Ochoa, Daniel Arango

### RESUMEN

La enfermedad de Pompe (EP) es debida a la deficiencia de la enzima lisosomal maltasa ácida o alfa glucosidasa ácida (AGA) y se manifiesta clínicamente como una miopatía. La cantidad y calidad de la enzima determinan la variedad de presentación. A continuación se presentan las formas de debut, características clínicas, hallazgos de laboratorio y evolución de dos casos evaluados con EP.

**PALABRAS CLAVES.** Enfermedad de Pompe, Insuficiencia Respiratoria, Maltasa Ácida, Fatiga Muscular (DeCS).  
(Blair Ortiz Giraldo, José William Cornejo Ochoa, Daniel Arango. *Enfermedad de Pompe: descripción de las características clínicas y de laboratorio de una familia colombiana. Acta Neurol Colomb 2011;27:231-236*).

### SUMMARY

Pompe disease (PD) is due to lysosomal enzyme acid Maltase or acid alpha-glucosidase deficit and clinically lies expressed such as a myopathy. The amount and quality of enzyme establish the variety of presentation. In the following report We show the way of debut, clinical characteristics, lab findings and the follow up of two cases evaluated with PD and We made a review of the literature.

**KEY WORDS.** Myocardiopathy, Glycogen Storage Disease Type II, alpha-Glucosidases, Muscle Fatigue (MeSH).  
(Blair Ortiz Giraldo, José William Cornejo Ochoa, Daniel Arango. *Pompe disease: clinical presentation in a colombian family. Acta Neurol Colomb 2011;27:231-236*).

---

### INTRODUCCIÓN

La EP es una enfermedad neuromuscular infrecuente, autosómica recesiva, progresiva, producida por la deficiencia de la enzima AGA, encargada de degradar el glucógeno lisosomal (1). Esta enzima se codifica en el cromosoma 17 y se han documentado

por lo menos 150 mutaciones dispersas que dan lugar a una producción insuficiente. La severidad y el inicio de los síntomas son inversamente proporcionales al nivel de deficiencia enzimática; así, en la variedad infantil la actividad enzimática es inferior al 1% de lo normal, mientras que en la variedad del adulto

---

**Recibido:** 3/11/11. **Revisado:** 4/11/11. **Aceptado:** 6/11/11.

**Blair Ortiz Giraldo**, Neurólogo infantil, pediatra, Grupo de Neurología Infantil, Grupo de Investigación Pediciencias. **José William Cornejo Ochoa**, Neurólogo clínico e infantil, profesor titular neurología infantil, epidemiología, Grupo de Investigación Pediciencias, Grupo de Neurología Infantil, Universidad de Antioquia. **Daniel Arango**, Pediatra, Unidad de Cuidado Intensivo Pediátrico, Hospital General de Medellín "Luz Castro de Gutiérrez", Medellín, Colombia

**Correo electrónico:** blairortiz@hotmail.com

---

Caso clínico

la actividad es menor del 40% de lo normal (2). A continuación se presentan los aspectos distintivos de la enfermedad: sus formas clínicas, modo de herencia y la importancia del diagnóstico temprano. Particularmente en este reporte se insiste, el examen de los hermanos, la evaluación de la función pulmonar y el estudio anatomopatológico en un caso de insuficiencia respiratoria crónica y síndrome de apnea/hipopnea obstructiva del sueño (SAHOS) que guiaron el diagnóstico; el tratamiento interdisciplinario y la terapia de remplazo enzimático (TRE) permiten retrasar la progresión de la enfermedad y aumentar la expectativa de vida.

### Caso 1: insuficiencia respiratoria

Paciente 6 años de edad, valorada en un servicio de urgencias por cuadro clínico consistente en fiebre, rinorrea y tos de ocho días de evolución; se diagnosticó infección respiratoria aguda y trató con amoxicilina. Tres días más tarde inició dificultad respiratoria y trastorno de conciencia, por lo que se hospitalizó e inició tratamiento con ampicilina y oxigenoterapia. Los gases arteriales mostraron acidemia respiratoria parcialmente compensada (pH: 7,29, PCO<sub>2</sub>: 88 mmHg, PO<sub>2</sub>: 68 mmHg, HCO<sub>3</sub>: 49). Por insuficiencia respiratoria requirió intubación orotraqueal y ventilación mecánica (VM). A pesar del tratamiento antibiótico y la disminución de los marca-

dores de inflamación persistió dependiente de apoyo ventilatorio. Se realizaron tres intentos de extubación sin éxito. La radiografía mostró tórax en campana y atelectasias subsegmentarias. En el último intento de extubación presentó paro cardiorrespiratorio, se reanimó con ventilación asistida, masaje cardíaco y adrenalina. La tomografía axial computarizada y la resonancia magnética cerebral mostraron pobre diferenciación entre sustancia gris y blanca y lesiones gangliobasales de origen hipóxico isquémico. Posteriormente, requirió traqueotomía y gastrostomía.

En este momento de la evolución con imposibilidad de liberarla de la VM, se amplió la historia clínica y se cambió el enfoque del caso. Se referían antecedentes desde los 2 años de edad de fatiga muscular con medianos y grandes esfuerzos, trepaba sobre sí para ponerse de pie, tenía necesidad de apoyo para subir escaleras, sialorrea, dificultad para deglutir sólidos, voz hiponasal y trastorno del sueño (despertares nocturnos, sueño intranquilo, postura anormal para dormir, somnolencia diurna, problemas de comportamiento). Como signos se describieron talla baja, hepatomegalia, constipación y taquicardia supraventricular, que requirió tratamiento con digoxina, propranolol y radioablación. En los antecedentes familiares se encontró que sus padres eran primos y tenía hermanos afectados por retardo del desarrollo motor, fatiga muscular, cardiopatía e insuficiencia respiratoria crónica (Figura 1).

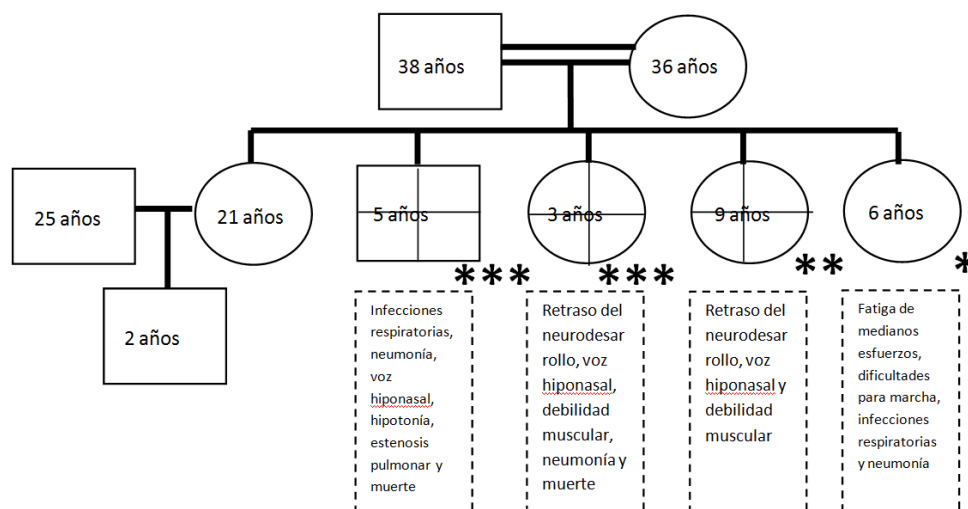


FIGURA 1.

ÁRBOL GENEALÓGICO. \* PACIENTE DEL CASO 1. \*\* PACIENTE DEL CASO 2. \*\*\* AFECTADO FALLECIDO.

El examen neurológico reveló estado vegetativo persistente, no tenía intención comunicativa, ni seguimiento viso-auditivo, pupilas sin reacción a la luz, cuadriparesia flácida, pulgares incluidos, evaluación manual segmentaria de la fuerza muscular de 1/5, con dependencia de la VM, marcada hipotrofia muscular y reflejos profundos exaltados. Por el curso de su enfermedad, los antecedentes personales y familiares se sospecho miopatía hereditaria y se solicitaron los estudios como se muestran en la tabla 1.

Con el diagnóstico de EP se inició terapia de reemplazo enzimático (TRE) con AGA recombinante (20 mg/Kg endovenosos quincenalmente). Sin embargo, no hubo regresión de la encefalopatía, ni mejoría de la fuerza muscular, ni en la función ventilatoria. Luego de 9 meses su caso fue discutido en juntas de neurología infantil y ética médica considerando que el pronóstico de su encefalopatía era malo e irreversible y se decidió retirar la TRE por ser una medida desproporcionada que no tendría impacto en

Tabla 1. ESTUDIOS REPRESENTATIVOS EN LOS PACIENTES REPORTADOS.

Pruebas	Resultado Caso 1	Resultado Caso 2
CPK (VN: <94 U/L)	50 U/L	666 U/L
ALT (VN: 5-45 U/L)	116 U/L	244 U/L
AST (VN: 10-50 U/L)	182 U/L	33 U/L
Deshidrogenasa láctica (VN: 150-300 U/L)	1520 U/L	1283 U/L
Lactato (VN: 0,5-2,2 mmol/L)	2,3 nmol/L	N/D
Electromiografía y conducción nerviosa	Signos de inestabilidad de membrana, potenciales de acción de unidad motora de corta duración y de baja amplitud en vasto medial del cuádriceps, compatible con miopatía.	Hallazgos compatibles con miopatía.
Biopsia de vasto medial del cuádriceps	Fibras musculares con cambios de hialinización, la tinción con ácido periódico de Schiff (PAS) reveló vacuolización del sarcoplasma y material granular vacuolar.	N/D
Polisomnografía	N/D	SAHOS
Dosificación de AGA	<p>En sangre (papel de filtro): relación AGA neutra/ácida lisosomal: 73,3% (VN menor a 30%), Porcentaje de inhibición de AGA: 94,2% (VN menor de 89%).</p> <p>En leucocitos: relación AGA neutra/inhibida: 30,2% (VN menor de 15%). Porcentaje de inhibición: 92,95% (VN menor de 85%).</p> <p>Perfil enzimático compatible con glucogenosis II</p>	<p>En sangre (papel de filtro): relación AGA neutra/ácida lisosomal: 62,5% (VN menor a 30%). Porcentaje de inhibición de AGA: 94,4% (VN menor a 89%).</p> <p>En leucocitos: relación AGA neutra/inhibida 52,3% (VN menor a 15%). Porcentaje de inhibición de AGA: 94,4% (VN menor a 85%).</p> <p>Perfil enzimático compatible con glucogenosis II.</p> <p>VN: valor normal. Abreviaturas: CPK: creatina fosfoquinasa, ALT: alanina aminotransferasa, AST: aspartato aminotransferasa, N/D: no disponible.</p>

su desenlace o calidad de vida. La paciente falleció a los 9 años de vida durante una agudización de la insuficiencia respiratoria crónica.

## Caso 2: Debilidad muscular

Paciente 9 años de edad, evaluada por ser hermana del caso índice, con historia de dificultad para subir escaleras, levantarse del piso, limitaciones para la marcha rápida y correr, somnolencia diurna excesiva y deterioro de su rendimiento académico por somnolencia en el salón de clase. Le resultaba más fácil conciliar el sueño en decúbito prono y tenía despertares con sensación de ahogo.

Tenía como antecedente en su neurodesarrollo la adquisición de la marcha a los 15 meses y talla baja. Al examen neurológico se encontró voz nasal, cefaloparesia, hipotonía muscular, disminución de la fuerza muscular de predominio proximal, hipotrofia muscular, comprensión y lenguaje expresivo normales. Se solicitaron los estudios cuyos resultados se mostraron en la tabla 1.

Después de confirmar el diagnóstico de EP se inició TRE, luego de lo cual la paciente aumentó la fuerza, el desempeño físico, disminuyó la somnolencia diurna y mejoró el rendimiento académico. Actualmente, la paciente tiene 12 años y es asistida con ventilación mecánica por traqueotomía 20 horas diariamente.

## DISCUSIÓN

La enfermedad fue descrita por Pompe en 1932 y su conocimiento ha venido ampliándose a partir del descubrimiento de los lisosomas por Christian de Duve en 1955 y del déficit de la enzima AGA por Hers en 1963 (3,4). La función de la enzima es desramificar los enlaces 1,4 y 1,6 de la maltosa y residuos de glucógeno que entran a los lisosomas para formar glucosa (5). Este déficit enzimático da lugar a la acumulación de glucógeno lisosomal en casi todos los tejidos, excepto en los eritrocitos (6). La EP es la única glucógenosis que puede ser clasificada como enfermedad de acumulación lisosomal (7). Su incidencia general es de 1/17000-100000 individuos vivos, siendo más elevada en afroamericanos y chinos (8-10).

En términos prácticos la EP se divide en una variedad infantil - clásica y otra de inicio tardío - no clásica (11). De acuerdo a la proporción de déficit enzimático, la variedad de inicio tardío ha sido dividida en juvenil y del adulto. En el presente reporte se describen dos hermanas con EP variedad juvenil con diferente presentación; una con insuficiencia respiratoria y otra con debilidad muscular. En los casos de esta familia hubo demora para hacer el diagnóstico debido a que no se sospechó antes la EP, a pesar de las evaluaciones hechas por diferentes especialidades; en ambos casos se referían síntomas de debilidad muscular. La heterogeneidad intrafamiliar está dada por la cantidad y calidad de la enzima. Se han descrito mutaciones alélicas que pudieran explicar las diferentes formas de la enfermedad y la heterogeneidad intrafamiliar (12,13). El carácter autosómico recesivo de la EP queda evidenciado en esta familia por el antecedente de consanguinidad entre padres y la afectación de varios descendientes.

La paciente del caso 1 presentó cardiopatía, debilidad muscular, infecciones respiratorias, progresó a insuficiencia respiratoria y dependencia de VM. En la unidad de cuidado intensivo (UCI) debe descartarse EP cuando los intentos de extubación sean infructuosos por insuficiencia respiratoria crónica (14). La historia de fatiga, debilidad muscular, SAHOS, antecedentes familiares de consanguinidad y hermanos afectados por insuficiencia respiratoria deben orientar la posibilidad de miopatía. A diferencia de otras miopatías, la EP tiene especial predilección por afectar el diafragma.

En los lactantes que presentan hipertrofia cardíaca, el diagnóstico diferencial incluye ser hijo de madre diabética, enfermedad mitocondrial, síndrome de Noonan, cardiomiopatía hipertrófica, fibroelastosis endocárdica y origen anómalo de la arteria coronaria izquierda (15). Cuando el depósito de glucógeno se limita al músculo cardíaco y no compromete el músculo estriado debe sospecharse deficiencia de la cinasa fosforilasa del miocardio; por el contrario, la glucogenosis III (Cori), IV (Andersen), V (McArdle) y VII (Tauri) desarrollan miopatía pero no cardiomiopatía (16).

La paciente del caso 2 tenía como síntomas representativos fatigabilidad muscular con actividades físicas, talla baja y mal desempeño académico.

El SAHOS y la somnolencia diurna excesiva eran la manifestación del compromiso diafragmático. En la variedad de inicio juvenil es usual que los pacientes presenten como primer síntoma debilidad para practicar deporte, correr y subir escalas (17). La debilidad es lentamente progresiva y puede remedar una distrofia de cinturas o de Duchenne (18). Los trastornos del sueño, especialmente el SAHOS, pueden presagiar miopatía respiratoria (19). El 11% de los pacientes con EP juvenil se quejan de síntomas respiratorios crónicos (como tos) y hasta el 2% puede presentarse con insuficiencia respiratoria a raíz de infecciones respiratorias menores (20); no tienen cardiomegalia y la muerte sobreviene por falla respiratoria hacia la tercera o cuarta década de la vida (21).

El amplio rango de edad y naturaleza de las manifestaciones iniciales observados en los reportes dan evidencia adicional del espectro heterogéneo de las manifestaciones. Cuando el inicio es más temprano, el compromiso cardíaco suele ser más severo. En la variedad juvenil, la debilidad muscular y la insuficiencia respiratoria suelen ser los síntomas cardinales.

Los estudios de bioquímica básica basados en CPK, GOT, GPT y deshidrogenasa láctica orientaron el diagnóstico de miopatía en los casos presentados. La CPK está elevada en el 90% de los pacientes con EP, aunque su valor normal no la descarta. La acumulación de glucógeno y enzimas involucradas en su metabolismo pueden estudiarse mediante biopsia de piel y cultivos de fibroblastos (22). Aunque el rendimiento del estudio anatomopatológico no suele ser óptimo, la biopsia de músculo de la paciente fue importante para orientar la etiología, al evidenciar depósitos de glucógeno, sobrecarga vacuolar y desplazamiento de las miofibrillas en la tinción con PAS.

La prueba de actividad enzimática en sangre total seca fue positiva en los casos reportados y es el método más empleado en la actualidad para el diagnóstico de certeza (23). El papel de filtro con la muestra de sangre se analiza por método fluorométrico acoplado o no a espectrometría de masas en tándem (MS/MS) (24). La actividad de esta enzima en los leucocitos sirve como diagnóstico rápido. En plasma la determinación de la AGA tiene sensibilidad del 95% y especificidad del 100% y para sangre completa sensibilidad de 82% y especificidad de 100%. La determinación de la actividad enzimática también puede hacerse en leucocitos, fibroblastos o músculo.

El estudio genético no es rutinario dado el alto número de mutaciones identificadas, que producen cambios en el sentido de los pares de bases, defectos de empalme, supresiones e inserciones. Sin embargo, puede ser de valor cuando se ha identificado la mutación específica en un individuo y se desea buscar otros portadores en su familia.

El tratamiento con AGA humana recombinante mejora la función muscular, cardíaca, respiratoria y prolonga la expectativa de vida (25-27). Dietas altas en proteínas con 25% del valor calórico total mejoran la fuerza, la función respiratoria y disminuyen el catabolismo muscular; el aporte de grasas y de carbohidratos debe estar entre 35-40% cada uno. La terapia respiratoria puede mejorar el desempeño respiratorio y ser particularmente útil para contribuir a superar los períodos de descompensación durante las infecciones del tracto respiratorio. Cuando sobreviene la paresia del diafragma y de los músculos respiratorios accesorios puede requerirse VM (28). Los pacientes también pueden beneficiarse de la terapia física para mantener el rango de movimiento articular y la fuerza muscular y acoplar dispositivos de apoyo como bastón, caminador o silla de ruedas. La psicoterapia es útil para apoyar al paciente y su familia y estimar la extensión de las medidas terapéuticas ofrecidas por el grupo de profesionales de la salud.

## REFERENCIAS

1. VAN DER PLOEG AT, REUSER AJ. Pompe's disease. *Lancet* 2008; 372: 1342-53.
2. VAN DEN HOUT HM, HOP W, VAN DIGGELEN OP, ET AL. The natural course of infantile Pompe's disease: 20 original cases compared with 133 cases from the literature. *Pediatrics* 2003;112:332-40
3. POMPE JC. Over idiopatische hypertrophie van het hart. *Ned Tijdschr Geneesk* 1932; 76: 304.
4. HERS HG. Alpha-glucosidase deficiency in generalized glycogen-storage disease. (Pompe's disease). *Biochem J* 1963; 86: 11.
5. CHEN YT, AMALFITANO A. Towards a molecular therapy for glycogen storage disease type II (Pompe disease). *Mol Med Today* 2000; 6:245-51.
6. HIRSCHHORN R, REUSER AJ. Glycogen storage disease type II: acid  $\alpha$ -glucosidase (acid maltase) deficiency. In: Scriver CK, Beaudet AL, Sly WS, et al., eds. *The metabolic & molecular bases of inherited disease*. 8th ed. Vol. 3. New York: McGraw-Hill, 2001:3389-420.

7. REUSER AJJ, KROOS MA, HERMANS MMP, ET AL. Glycogenosis type II (acid maltase deficiency). *Muscle Nerve* 1995; 3:S61-S69.
8. AUSEMS MGEM, TEN BERG K, KROOS MA, ET AL. Glycogen storage disease type II: birth prevalence agrees with predicted genotype frequency. *Community Genet* 1999; 2:91-96.
9. AUSEMS MGEM, VERBIEST J, HERMANS MMP, ET AL. Frequency of glycogen storage disease type II in The Netherlands: implications for diagnosis and genetic counseling. *Eur J Human Genet* 1999; 7:713-716.
10. CHIEN YH, CHIANG SC, ZHANG XK, KEUTZER J, LEE NC, HUANG AC, ET AL. Early detection of Pompe disease by newborn screening is feasible: results from the Taiwan screening program. *Pediatrics* 2008; 122(1): e39-45.
11. ENGEL AG, GOMEZ MR, SEYBOLD ME, LAMBERT EH. The spectrum and diagnosis of acid maltase deficiency. *Neurology* 1973; 23: 95.
12. SLONIM AE, BULONE L, RITZ S, ET AL. Identification of two subtypes of infantile acid maltase deficiency. *J Pediatr* 2000; 137:283-285.
13. REUSER AJJ, KROOS M, WILLEMSSEN R, ET AL. Clinical diversity in glycogenosis type II: biosynthesis and in situ localization of acid alpha-glucosidase in mutant fibroblasts. *J Clin Invest* 1987; 79:1689-1699.
14. MELLIES U, LOFASO F. Pompe disease: a neuromuscular disease with respiratory muscle involvement. *Respir Med* 2009; 103(4): 477-84.
15. ULRICH K, VON BASSEWITZ D, SHIN J, KORINTHENBERG R, SEWELL S, VON FIGURA K. Lysosomal glycogen storage disease without deficiency of alpha-glucosidase. *Prog Clin Biol Res* 1989; 306: 163.
16. LOTZ BP. Metabolic myopathies. In: Brown WF, et al, eds. *Neuromuscular Function and Disease: Basic, Clinical, and Electrodiagnostic Aspects*. Vol. 2. Philadelphia: W.B. Saunders Company; 2002:1443-1445.
17. LENDERS MB, MARTIN JJ, DE BARSY T, CEYTERICK C, MARCHAU M. Acid maltase deficiency in adults. *Acta Neurol Belg* 1986; 86: 152.
18. ENGEL AG. Acid maltase deficiency in adults: studies in four cases of a syndrome which may mimic muscular dystrophy or other myopathies. *Brain* 1970; 93: 599-616.
19. MELLIES U, RAGETTE R, SCHWAKE C, ET AL. Sleep-disordered breathing and respiratory failure in acid maltase deficiency. *Neurology* 2001; 57: 1290-1295.
20. HAGEMANS ML, WINKEL LP, VAN DOORN PA, ET AL. Clinical manifestation and natural course of late-onset Pompe's disease in 54 Dutch patients. *Brain* 2005; 128: 671-7.
21. LAFORET P, NICOLINO M, EYMARD PB, ET AL. Juvenile and adult-onset acid maltase deficiency in France: genotype-phenotype correlation. *Neurology* 2000; 55: 1122-8.
22. LYNCH CM, JOHNSON J, VACCARO C, ET AL. High-resolution light microscopy (HRLM) and digital analysis of Pompe disease pathology. *J Histochem Cytochem* 2005; 53: 63-73.
23. CHAMOLES NA, NIIZAWA G, BLANCO M, ET AL. Glycogen storage disease type II: enzymatic screening in dried blood spots on filter paper. *Clin Chim Acta* 2004; 347: 97-102.
24. ROZAKLIS T, RAMSAY SL, WHITFIELD PD, ET AL. Determination of oligosaccharides in Pompe disease by electrospray ionization tandem mass spectrometry. *Clin Chem* 2002; 48: 131-139.
25. KISHNANI PS, CORZO D, LESLIE ND, ET AL. Early treatment with alglucosidase alfa prolongs long-term survival of infants with Pompe disease. *Pediatr Res* 2009; 66: 329-55.
26. NICOLINO M, BYRNE B, WRAITH JE, ET AL. Clinical outcomes after long-term treatment with alglucosidase alfa in infants and children with advanced Pompe disease. *Genet Med* 2009; 11: 210-9.
27. WINKEL LP, VAN DEN HOUT JM, KAMPHOVEN JH, ET AL. Enzyme replacement therapy in late-onset Pompe's disease: a threeyear follow-up. *Ann Neurol* 2004; 55: 495-502.
28. MELLIES U, STEHLING F, DOHNA-SCHWAKE C, RAGETTE R, TESCHLER H, VOIT T. Respiratory failure in Pompe disease: treatment with noninvasive ventilation. *NEUROLOGY* 2005; 64: 1465-7.