

## Infarto de la arteria de Percheron y temblor de Holmes. Presentación de caso

### Infarction of Percheron artery and Holmes tremor. Case presentation

Roberto León Castellón (1), Rosa María Real Cancio (2), Lais Martínez Castro (3), Nelson Gómez Viera (4), Juan Miguel Martín Escuela (5), Rainer Menéndez Pérez (6), Lester Rodríguez Paleo (6)

#### RESUMEN

**INTRODUCCIÓN:** La arteria de Percheron suministra irrigación sanguínea a la región paramediana de ambos tálamos. El temblor de Holmes es un diagnóstico poco frecuente, más aún como resultado de un infarto talámico bilateral.

**CASO CLÍNICO:** Paciente de 72 años de edad a quien se le diagnosticó un temblor de Holmes secundario a un infarto de la arteria de Percheron. El estudio de perfusión cerebral con  $^{99m}\text{Tc}$ -ECD evidenció marcada hipoperfusión del caudado, cuerpo estriado y tálamo derecho.

**CONCLUSIÓN:** Los estudios funcionales con  $^{99m}\text{Tc}$ -ECD resultaron útiles para evidenciar la diferencia de captación entre los tálamos con la consecuente disrupción de la vía rubro-tálamo-estriada derecha en este paciente con temblor de Holmes.

**PALABRAS CLAVE:** infarto cerebral; temblor; tecnecio; tomografía computarizada de emisión de fotón único (DeCS).

#### SUMMARY

**INTRODUCTION:** Percheron artery supplies blood to the paramedian region of both thalami. Holmes' tremor is an infrequent diagnosis, even more because of a bilateral thalamic infarction.

**CLINICAL CASE:** A 72-year-old patient who was diagnosed of Holmes' tremor secondary to a Percheron artery infarction. The study of brain perfusion with  $^{99m}\text{Tc}$ -ECD showed marked hypoperfusion of the right caudate, striatum and thalamus.

**CONCLUSION:** Functional studies with  $^{99m}\text{Tc}$ -ECD were useful to demonstrate the difference in uptake between the thalamus and the consequent disruption of the right-thalamus-striate pathway in this patient with Holmes' tremor.

**KEYWORDS:** Cerebral Infarction; Tremor, Technetium; Tomography Emission-Computed Single-Photon (MeSH)

- (1) Servicio de Neurología. Doctor en Ciencias Médicas, Hospital Universitario "General Calixto García", La Habana, Cuba.
- (2) Servicio de Endocrinología. Doctora en Ciencias Médicas, Hospital Clínico Quirúrgico "Hermanos Ameijeiras", La Habana, Cuba.
- (3) Servicio de Geriátrica. Hospital Universitario "General Calixto García", La Habana, Cuba.
- (4) Servicio de Neurología. Doctor en Ciencias Médicas, Hospital Clínico Quirúrgico "Hermanos Ameijeiras", La Habana, Cuba.
- (5) Servicio de Medicina Nuclear. Máster en Física Médica, Hospital Clínico Quirúrgico "Hermanos Ameijeiras", La Habana, Cuba.
- (6) Servicio de Medicina Nuclear. Hospital Clínico Quirúrgico "Hermanos Ameijeiras", La Habana, Cuba.

## INTRODUCCIÓN

La arteria de Percheron (AOP) es una variante poco común de la arteria paramediana. Es un tronco solitario que se ramifica desde cualquiera de las arterias cerebrales posteriores (PCA) y suministra irrigación sanguínea a la región paramediana de ambos tálamos y también, a menudo, al mesencéfalo rostral y el tálamo anterior (1).

El temblor de Holmes como resultado de lesión cerebral es un trastorno neurológico poco común y su patogénesis no está claramente definida. Tanto la interrupción del tracto dento-rubro-talámico como el deterioro secundario de la vía nigroestriatal son necesarios para producirlo (2).

Presentamos el caso clínico de un paciente con infarto de la arteria de Percheron que posteriormente comenzó a presentar un temblor de Holmes.

## Presentación del caso

Paciente de 72 años de edad con antecedentes de diabetes mellitus tipo 2, controlado con dieta, y de hipertensión arterial tratada con amlodipino que, de manera súbita, según noto el familiar, presentó deterioro del estado de alerta.

Al examen físico el paciente se encontraba alerta y solo detectamos una parálisis vertical de la mirada. La tomografía computarizada (TC) craneal inicial fue normal y se le realizó una resonancia magnética (RM) craneal tres días después (figura 1). Fue evidente un infarto talámico bilateral.

Seis meses después comenzó con temblor irregular de reposo, de acción y de intención que aumentaba con el movimiento y comprometía mayormente los músculos proximales del miembro superior izquierdo. Este temblor no

se acompañaba de hipocinesia, ni bradicinesia, tampoco de rigidez, hipomimia o trastorno de la marcha y desaparecía durante el sueño.

Se realizó un nuevo estudio de RM craneal y no se observaron cambios en relación con el estudio inicial de seis meses antes. Se decidió realizar una tomografía por emisión de fotón único (SPECT/CT) con tecnecio metaestable con dimero de acetilcisteinato ( $^{99m}\text{Tc}$ -ECD) (figuras 2 y 3) y se observó marcada hipoperfusión del caudado, cuerpo estriado y tálamo derecho, lo cual es indicativo de disrupción de la vía rubro-tálamo-estriada derecha, lo que constituye el mecanismo fisiopatológico del temblor de Holmes en este paciente.

## DISCUSIÓN

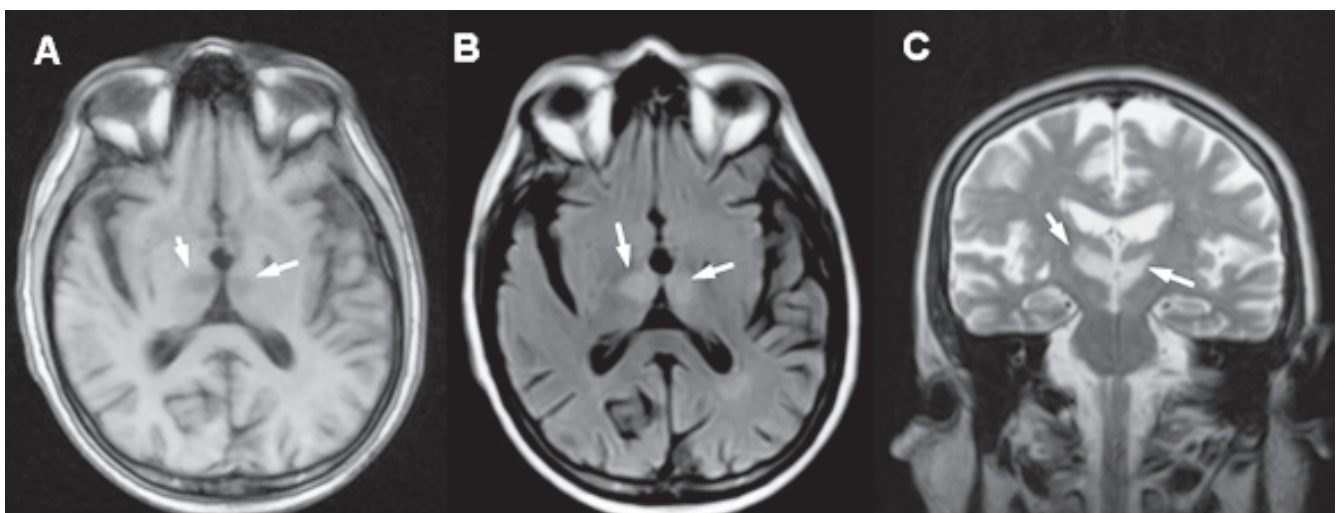
El infarto talámico bilateral, condición poco frecuente, ocurre en la oclusión de la arteria de Percheron (AOP), un pequeño vaso sanguíneo cerebral perforante que proviene de la arteria cerebral posterior (PCA), irriga las regiones paramedianas de ambos tálamos y con alguna frecuencia la región más rostral del mesencéfalo (2).

La primera descripción de la oclusión de esta arteria la realizó Percheron, en 1973, quien describió las variantes anatómicas de esta, atendiendo a sus características estructurales distintivas (3).

Se han identificado cuatro patrones distintos de infarto de la arteria de Percheron (4,5):

**Patrón I:** talámico paramediano bilateral con mesencéfalo rostral (43%)

**Patrón II:** talámico paramediano bilateral sin mesencéfalo



**Figura 1. Resonancia magnética craneal. Se observa lesión de aspecto vascular isquémico en ambos tálamos (A, B y C). Fuente: Hospital Clínico Quirúrgico “Hermanos Ameijeiras”.**

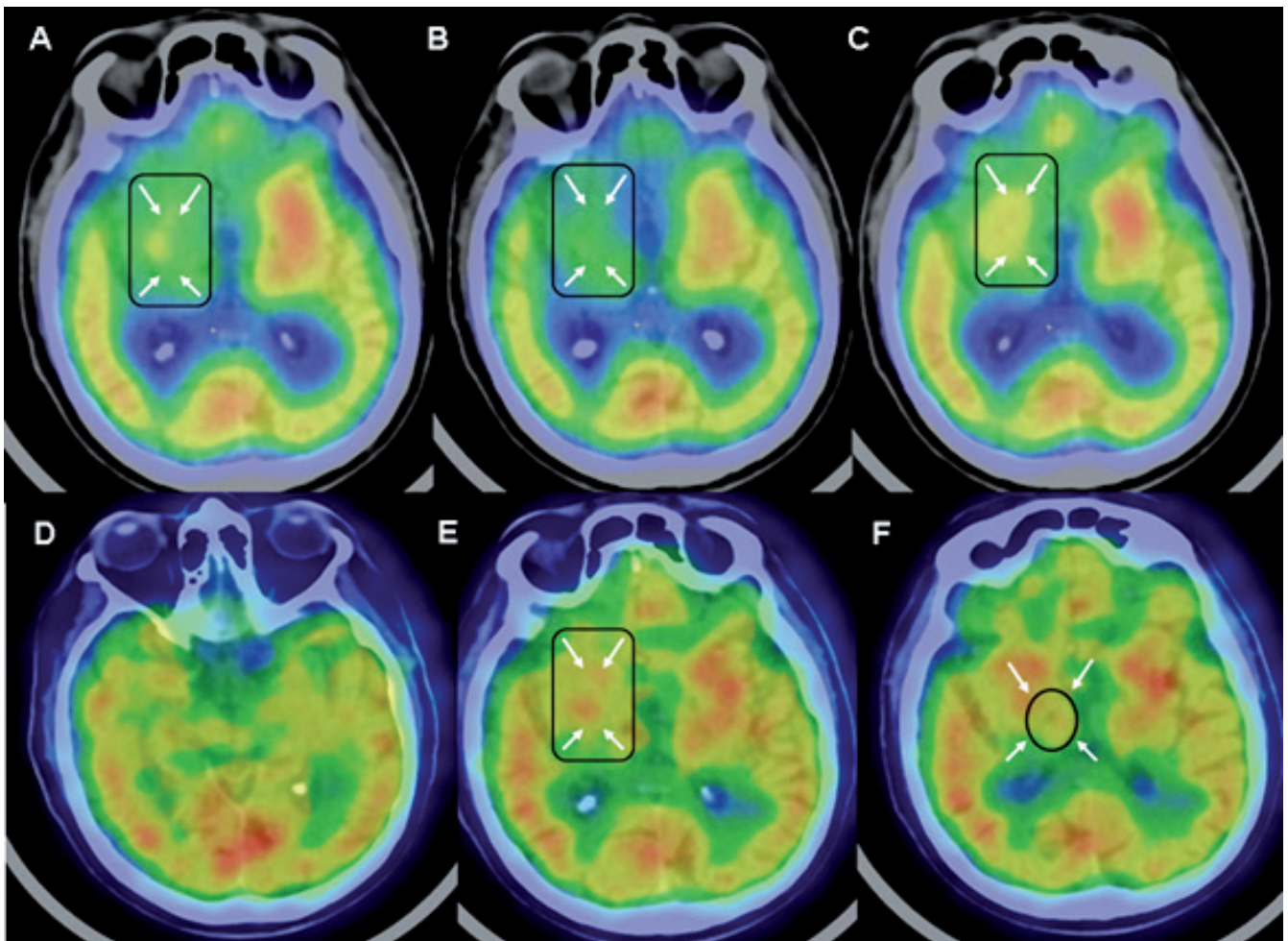


Figura 2. Cortes axiales de SPECT/CT con  $^{99m}\text{Tc}$ -ECD. Se observa marcada hipoperfusión en cuerpo estriado, tálamo y núcleos de la base derechos (A-F). Fuente: Hospital Clínico Quirúrgico “Hermandos Ameijeiras”.

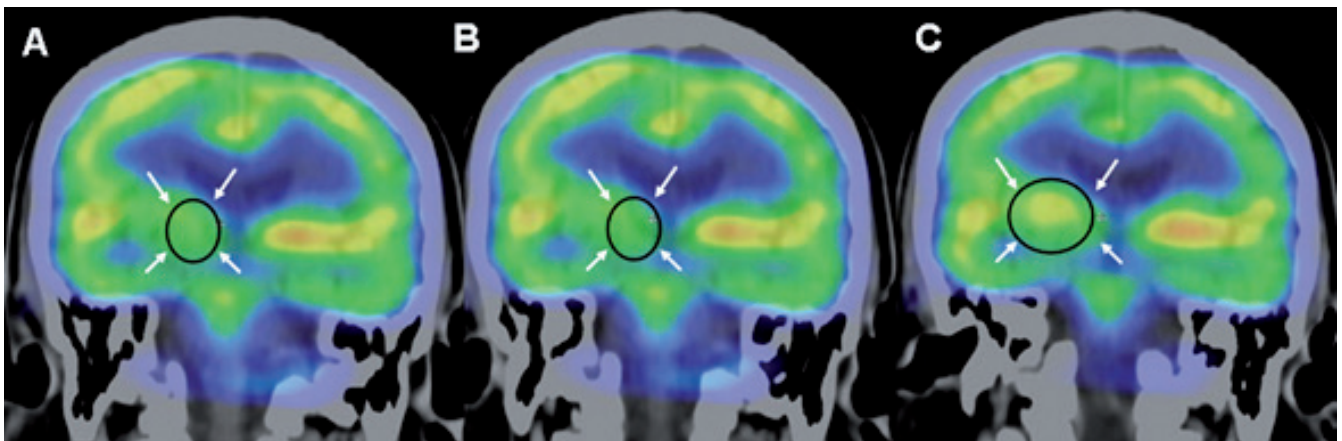


Figura 3. Cortes coronales de SPECT/CT con  $^{99m}\text{Tc}$ -ECD. Se observa marcada hipoperfusión del tálamo derecho (A, B y C). Fuente: Hospital Clínico Quirúrgico “Hermandos Ameijeiras”.

(38%)

**Patrón III:** bilateral paramediano y anterior talámico con mesencéfalo (14%)

**Patrón IV:** bilateral paramediano y talámico anterior sin mesencéfalo (5%)

La prevalencia exacta de AOP no se conoce, pero estudios de autopsia identificaron AOP en el 11,7% y en el 7% de los cerebros investigados (6).

Los AOP representan entre el 0,1% y el 2% del total de ictus isquémicos y del 0,1% al 0,3% del primer ictus isquémico en un paciente. En relación con los infartos talámicos, la oclusión de la AOP es la causa del 4% al 35% de los casos (6).

El temblor de Holmes fue descrito inicialmente en 1904 y denominado “temblor rubral” por Holmes, en un paciente con lesión en el tracto rubroespinal. Sin embargo, no se ha probado que el daño al núcleo rojo produzca oscilaciones anormales; es necesario que exista daño en las fibras cerebelo-talámicas y nigroestriadas para que exista temblor. También se la llamado temblor mesencefálico, talámico, miórritmia y síndrome de Benedict (7).

En forma similar al temblor cerebeloso, casi siempre es atribuible a una lesión en el tallo cerebral alto, el tálamo o el cerebelo, como infarto, hemorragia, neoplasia o esclerosis múltiple, entre otras (7).

Se describe como una combinación de temblores en reposo, cinéticos y posturales. Puede aumentar su frecuencia durante movimiento activo y desaparece durante el sueño. Afecta más los músculos proximales que los distales (7,8).

Para definir este temblor se aplican los criterios siguientes:

- 1) Temblor en reposo y de intención con presentación irregular (en muchos pacientes también existe temblor postural).
- 2) Frecuencia baja, usualmente menor a 4,5 Hz.
- 3) Si es posible identificar una lesión, es característico un retraso variable entre la lesión y la aparición del temblor (típicamente de cuatro semanas a dos años) (7,9).

El temblor de Holmes generalmente comienza semanas o meses después de un ictus, por lo que los cambios compensatorios o secundarios en la función del sistema nervioso deben contribuir a la génesis del temblor. Su ocurrencia indica plasticidad cerebral o etiología irritativa (10).

Un estudio reportó una latencia media desde el inicio de la lesión hasta el temblor de dos meses (rango 7 días - 228 meses). Los síntomas y signos más frecuentes asociados fueron: hemiparesia (62%), ataxia (51,7%), hipoestesia (27,58%), distonía (24,1%), afectación de nervios craneales (24,1%) y disartria (24,1%). Otros síntomas y signos fueron:

trastornos de la mirada vertical (6,8%), bradiquinesia / rigidez (6,8%), mioclonos (3,4%) y convulsiones (3,4%). La resonancia magnética mostró lesiones en el tálamo o el mesencéfalo o el cerebelo en el 82,7% de los pacientes (11).

Yueh y colaboradores reportaron el caso de una paciente de 62 años con temblor de Holmes secundario a un hematoma talámico. En este reporte se demostró que en esa paciente fue de utilidad la SPECT con  $^{99m}\text{Tc}$ -TRODAT para evaluar la función nigroestriatal y dopaminérgica, ya que existió reducción de la captación de este radiofármaco en el cuerpo estriado del mismo lado del tálamo afectado meses antes por el hematoma (12).

Stefan Seidel y colaboradores demostraron la utilidad de la Beta-CIT SPECT en una paciente de veinte años con temblor de Holmes secundario a un hematoma por un cavernoma. En este estudio de imagen molecular se evidenció ausencia de actividad transportadora de dopamina en núcleos basales y estriado afectados por el hematoma (13).

Tanto la SPECT como la PET pueden registrar regiones donde existen cambios en el flujo cerebral (14). Los radiofármacos utilizados en la SPECT para medir el flujo sanguíneo cerebral regional (rCBF) son transportados hacia el tejido cerebral por difusión y subsecuentemente quedan atrapados dentro de la célula en proporción al flujo sanguíneo. Dos de los agentes de uso clínico son:  $^{99m}\text{Tc}$ -HMPAO (Ceretek) y  $^{99m}\text{Tc}$ -ECD (Neurolite) (15).

Remy y colaboradores demostraron una marcada reducción en la captación de  $^{18}\text{F}$ -dopa en núcleos basales de un paciente con temblor de Holmes (16).

ShiangWei y colaboradores demostraron mediante SPECT con  $^{99m}\text{Tc}$ -ECD marcada reducción de la perfusión en el tálamo derecho en un paciente con temblor de Holmes en miembro superior izquierdo (17).

Las imágenes moleculares no solo se utilizan para estudio de la perfusión cerebral; desde hace varios años se desarrollan radiofármacos para estudio y seguimiento de pacientes neurooncológicos (18-23).

## CONCLUSIÓN

Son pocos los reportes de estudios moleculares para perfusión cerebral y temblor de Holmes. En el caso que presentamos, la SPECT/CT cerebral con  $^{99m}\text{Tc}$ -ECD resultó útil para evidenciar la diferencia de captación entre los tálamos, con la consecuente disrupción de la vía rubro-tálamo-estriada en un paciente con temblor de Holmes secundario a un infarto de la arteria de Percheron. Es necesario llevar a cabo estudios con muestras significativas en relación con este tema.

## Conflicto de intereses

Los autores declaran no tener conflicto de intereses.

## REFERENCIAS

- Lee A, Moon HI, Kwon HK, Pyun SB. Clinical features of an artery of Percheron infarction: A case report. *Brain Neurorehabil.* 2017; 10(1):e2.
- Wei TS, Hsu CS, Lee YC, Chang ST. Degeneration of paramedian nuclei in the thalamus induces Holmes tremor in a case of artery of Percheron infarction. *Medicine.* 2017;96(46):e8633. doi: 10.1097/MD.00000000000008633.
- Percheron G. The anatomy of the arterial supply of the human thalamus and its use for the interpretation of the thalamic vascular pathology. *ZNeurol.* 1973;205(1):1-13.
- Lazzaro NA, Wright B, Castillo M, Fischbein NJ, Glastonbury CM, Hildenbrand PG, et al. Artery of Percheron infarction: imaging patterns and clinical spectrum. *AJNR Am J Neuroradiol.* 2010;31(7):1283-9.
- Lamot U, Ribarić I, Popović K. Artery of Percheron infarction: review of literature with a case report. *Radiol Oncol.* 2015; 49(2):141-6.
- Sandvig A, Lundberg S, Neuwirth J. Artery of Percheron infarction: a case report. *J. Med Case Rep.* 2017;11(1):221.
- Ojeda MC, Rodríguez F, Amaya LE. Diagnóstico diferencial del temblor. *Acta Med.* 2009;7(3):143-9.
- Zesiewicz TA, Hauser RA. Phenomenology and treatment of tremor disorders. *NeuroClin* 2001;19(3):651-80.
- Deuschl G, Krack P. Tremors: Differential diagnosis, neurophysiology and pharmacology. En: Jankovic J, Tolosa E. *Parkinson's disease and movement disorders.* 3th ed. Williams & Wilkins; 1998. p. 419-52.
- Riederl C, Gurgel R, Paglioli M. Holmes tremor in association with bilateral hypertrophic olivary degeneration and palatal tremor: chronological considerations. Case report. *Arq. Neuro Psiquiatr.* 2003;61(2):473-7.
- Raina G, Cersosimo M, Folgar S, Giugni JC, Calandra C, Paviolo JP, et al. Holmes tremor. Clinical description, lesion localization, and treatment in a series of 29 cases. *Neurology.* 2016;86(10):931-8.
- Yueh-Feng S, Yaw-Don H, Wen-Sheng H. 99mTc-TRODAT-1 SPECT study in evaluation of Holmes tremor after thalamic hemorrhage. *J Nucl Med.* 2009;23(6):605-8.
- Seidel S, Kasprian G, Leutmezer F, Prayer D. Disruption of nigrostriatal and cerebellothalamic pathways in dopamine-responsive Holmes' tremor. *J. Neurol Neurosurg Psychiatry.* 2008;80(8):921-3.
- Wolf-Dieter H. Radionuclide Imaging in ischemic stroke. *J Nucl Med.* 2014;55:1831-41.
- León Castellón R, López Díaz A, Martín Escuela JM, Miranda Hernández JL, Fernández Cue L. Spect cerebral con 99 tc- mibi para diferenciar una lesión vascular isquémica de un tumor cerebral. Presentación de dos casos. *Archivos de Hospital Universitario "General Calixto García".* 2016; 4(2):59-63.
- Remy P, de Recondo A, Defer G, Loc'h C, Amarenco P, Planté-Bordeneuve V, et al. Peduncular 'rubral' tremor and dopaminergic denervation: a PET study. *Neurology.* 1995;45:472-7.
- Tz-Shiang W, Chun-Sheng H, Yu-Chun L, Shin-Tsu Ch. Degeneration of paramedian nuclei in the thalamus induces Holmes tremor in a case of artery of Percheron infarction. *Medicine.* 2017;96 (46): e8633. doi: 10.1097/MD.00000000000008633.
- Henriksen O, Larsen V, Muhic A, Hansen A, Larsson H, Poulsen H, et al. Simultaneous evaluation of brain tumour metabolism, structure and blood volume using [18F]-fluoroethyltyrosine (FET) PET/MRI: feasibility, agreement and initial experience. *Eur J Nucl Med Mol Imaging.* 2016; 43(1):103-12.
- Sogani S, Jena A, Taneja S, Gambhir A, Mishra A, D'Souza M, et al. Potential for differentiation of glioma recurrence from radionecrosis using integrated 18F-fluoroethyl-L-tyrosine (FET) positron emission tomography/magnetic resonance imaging: A prospective evaluation. *Neurology India.* 2017;65(2):293-6.
- Kim M, Lawrence T, Cao Y. Advances in magnetic resonance and positron emission tomography imaging: assessing response in the treatment of low-grade glioma. *Semin Radiat Oncol.* 2015;25(3):172-80.
- Bette S, Peschke P, Kaesmacher J, Delbridge C, Pyka T, Schmidt-Graf F, et al. Static FET-PET and MR imaging in anaplastic gliomas (WHO III). *World Neurosurg.* 2016;91:524-31.
- León CR, Cepero LK, Rodríguez RC, Castro JM, Fernández L, López DA, Martín JM. Spect Cerebral con 99mTc- MIBI para discriminar entre infiltración tumoral y absceso cerebral en casos de tomografía computarizada y resonancia magnética no concluyentes. Presentación de un caso. *Acta Neurol Colomb.* 2016;32(1):48-53.
- Yoo M, Paeng J, Cheon G, Lee D, Chung J, Kim E, et al. Prognostic value of metabolic tumor volume on 11C-methionine PET in predicting progression-free survival in high-grade