

EDUCACIÓN CONTINUA

Trombo libre en aurícula izquierda

Rubén Gómez ¹, José Luis Penas ², Cristina Fleitas ³, José Emiliano Cascallana ¹

¹ Servicio de Cardiología, Hospital da Costa de Burela, Burela, Lugo, España.

² Servicio de Medicina Interna, Hospital da Costa de Burela, Burela, Lugo, España.

³ Atención Primaria, Centro de Salud de Vivero, Lugo, España.

Se presenta el caso de una mujer de 81 años de edad con antecedentes de valvulopatía mitral reumática y fibrilación auricular diagnosticada 10 años antes, que ingresó por un accidente isquémico transitorio carotídeo derecho y un episodio coronario agudo sin elevación del segmento ST en territorio de la arteria coronaria descendente anterior (troponina T elevada y ondas T negativas anterolaterales). En los últimos años había mantenido un adecuado nivel de anticoagulación (INR entre 2,5 y 3,5) con acenocumarol, a excepción del último mes en el que presentó un INR de 1,8.

El ecocardiograma transtorácico evidenció una hipocinesia anteroapical y una masa de 2x4 cm, hiperecoica y de contornos redondeados sugestiva de trombo que flotaba libremente en una aurícula izquierda muy dilatada (A, B y C) y que, ocasionalmente, protruía en el ventrículo izquierdo (D) ocluyendo la válvula mitral que presentaba una estenosis reumática importante (área de 1,0 cm²). Debido al alto riesgo de muerte súbita por oclusión del orificio mitral y de embolismos sistémicos, como los que probablemente presentó esta paciente, está indicada la cirugía cardíaca urgente para realizar trombectomía y recambio valvular mitral. La paciente rechazó esta indicación y cinco días más tarde falleció de muerte súbita.

Este caso clínico enfatiza la importancia de mantener un adecuado rango de anticoagulación (INR entre 2,5 y 3,5) en pacientes con estenosis mitral reumática y fibrilación auricular crónica debido al alto riesgo de tromboembolismo, así como la indicación de cirugía urgente ante el hallazgo de un trombo que flote libremente en la aurícula izquierda.

Palabras clave: trombosis, muerte súbita, estenosis de la válvula mitral, fibrilación auricular, anticoagulantes, ecocardiografía, embolia, trombectomía.

A fatal free floating thrombus in left atrium

An 81 year old woman, diagnosed with rheumatic mitral valve disease and atrial fibrillation ten years previous, was admitted due to a right carotid transient ischemic attack and a acute coronary syndrome. No ST elevation was noted in the region supplied by the anterior descending artery coronary (troponin T increased and anterolateral negative waves T). In recent years years, she had maintained with (anticoagulants) an INR of 2.5-3.5; however, in the previous month the INR had dropped to 1.8. The transthoracic echocardiography showed an anterolateral hypokinesis and a globular hyperechoic mass of 2x4 cm which appeared to be a free floating thrombus in the dilated left atrium. This occasionally caused occlusion of the mitral valve, which itself had a severe rheumatic stenosis of approximately 1 cm². Due to the high risk of occlusion of the mitral valve and systemic embolisms, the mitral valve replacement and thrombectomy was recommend to the patient. The patient refused this treatment and subsequently died 5 days later. This case emphasizes the importance of a suitable level of anticoagulation (INR between 2,5 and 3,5) in patients with mitral stenosis and chronic atrial fibrillation. These cases have a the high risk of thromboembolism, and urgent surgery is mandatory when a free floating left atrial thrombus is observed.

Keywords: thrombosis, mitral valve stenosis, atrial fibrillation, anticoagulants, echocardiography, embolism, thrombectomy.

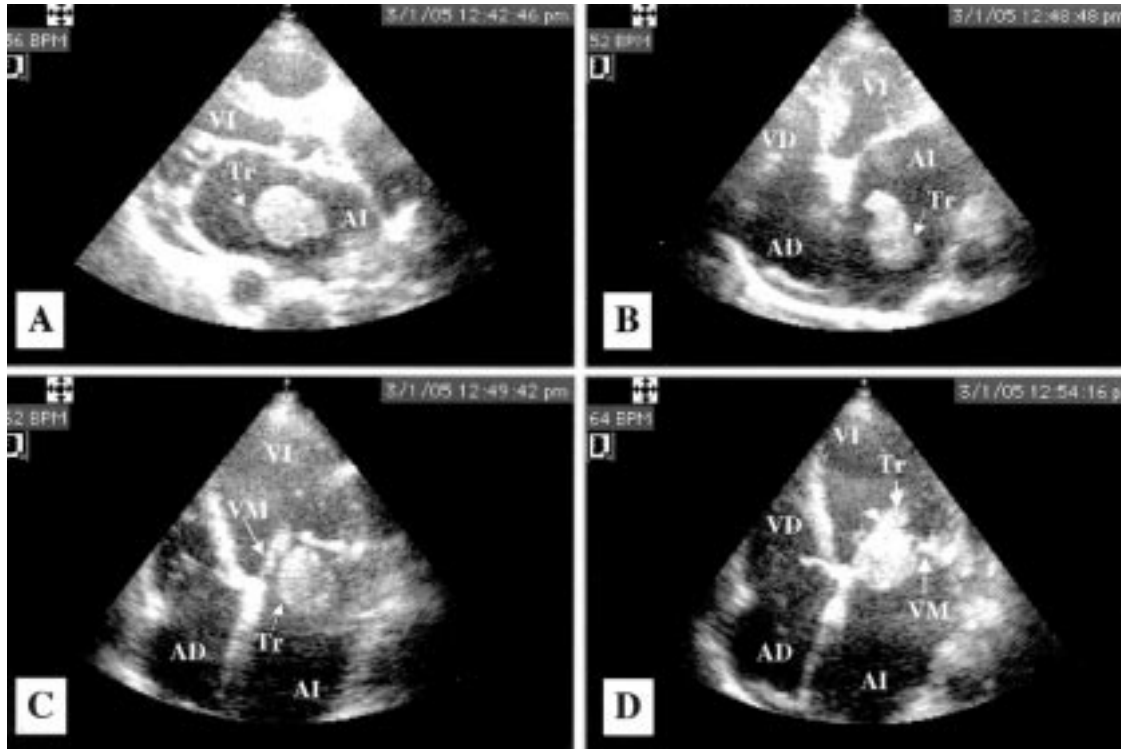


Figura 1. Ecocardiograma transtorácico. A: proyección paraesternal izquierda; trombo libre en zona central de la AI. B: proyección apical de las cuatro cámaras. Trombo en la zona media de la AI. C: proyección apical de las cuatro cámaras. Trombo en la AI, muy próximo a la VM. D: proyección apical de las cuatro cámaras. Trombo que protruye en el VI a través de la VM.

AD: aurícula derecha; AI: aurícula izquierda; Tr: trombo; VM: válvula mitral; VD: ventrículo derecho; VI: ventrículo izquierdo.

Conflicto de interés

Los autores del manuscrito declaran no tener ningún conflicto de interés.

Fuentes de financiación

Asimismo, declaran que para la realización de dicho manuscrito no han contado con ninguna fuente de financiación.

Correspondencia:

José Luis Penas, 27880 Burela, Lugo, España
Teléfono: 00349 8258 9900
Jose.Luis.Penas.Rios@sergas.es

Recibido: 25/02/05; aceptado: 03/03/05