

PRESENTACIÓN DE CASO

Infección invasiva por *Streptococcus pneumoniae*: reporte de caso de un paciente con síndrome de Austrian

Daniel Echeverri¹, María de los Ángeles Vargas², Lorena Matta¹,
Fernando Rosso³, Janier Daniel Segura¹

¹ Oficina de Epidemiología Hospitalaria, Corporación Comfenalco Valle–Universidad Libre, Cali, Colombia

² Departamento de Medicina Interna, Universidad CES, Medellín, Colombia

³ Departamento de Infectología Clínica, Fundación Valle del Lili, Cali, Colombia

Institución donde se realizó la investigación: Corporación Comfenalco Valle–Universidad Libre, Cali, Colombia

Descrito inicialmente en 1957 por Robert Austrian, el síndrome que lleva su nombre se define como la tríada de neumonía, endocarditis y meningitis secundarias a una infección invasiva por *Streptococcus pneumoniae*. Desde entonces, y debido a su infrecuencia, se han reportado muy pocos casos en la literatura científica.

A continuación se presenta el caso de un paciente de 61 años de edad con un cuadro inicial de meningitis bacteriana por *S. pneumoniae*, acompañado de neumonía bacteriana e insuficiencia mitral grave asociada a cuatro vegetaciones sobre la cara auricular de la valva posterior, con ruptura y prolapso de su festón central posterior. Se aisló *S. pneumoniae*, serotipo 18C, en líquido cefalorraquídeo y en dos hemocultivos. El paciente recibió antibióticos de amplio espectro y fue sometido a reemplazo valvular temprano con un resultado clínico satisfactorio.

El principal factor pronóstico de esta condición lo determina el daño valvular subsecuente, sobre todo en pacientes con compromiso de la válvula aórtica, por lo que es necesario identificar tempranamente la extensión del compromiso valvular y definir oportunamente el tratamiento quirúrgico y antibiótico del paciente. En casos menos frecuentes, en los que solo hay compromiso de la válvula mitral, la evolución clínica es menos aguda y, por lo general, el tratamiento antibiótico dirigido y las medidas de soporte avanzado suelen ser suficientes para su control.

Palabras clave: *Streptococcus pneumoniae*, endocarditis, meningitis, neumonía neumocócica, grupos vulnerables, virulencia.

doi: <http://dx.doi.org/10.7705/biomedica.v35i1.2065>

Invasive *Streptococcus pneumoniae* infection (Austrian syndrome): a case report

Austrian syndrome is defined as the triad consisting of pneumonia, endocarditis and meningitis due to invasive *Streptococcus pneumoniae* infection. Few case reports have been reported since its first description in 1975 by Robert Austrian, mainly because it is rarely observed.

Below we report the case of a 61 year-old male patient who presented with bacterial meningitis due *S. pneumoniae* followed by bacterial pneumonia and severe mitral regurgitation, associated with four vegetations on the atrial surface of the posterior mitral leaflet; in addition, there was rupture and prolapse of its middle scallop. The *S. pneumoniae* bacterium was isolated from cerebrospinal fluid and blood cultures. In consequence, the patient was given broad-spectrum antibiotic therapy and had an early valve replacement performed, obtaining a good clinical outcome.

The key prognostic factor of the Austrian syndrome is determined by the damage of cardiac valves, particularly in patients with a compromised aortic valve; hence, it is necessary to identify the degree of valve injury and define surgical and antibiotic treatment on a timely fashion. However, in subacute, less frequent clinical cases where the mitral valve is the main valve compromised, usually a directed antibiotic therapy associated with advanced support measures are sufficient to control this infection.

Key words: *Streptococcus pneumoniae*, endocarditis, meningitis; pneumonia, pneumococcal, risk groups, virulence.

doi: <http://dx.doi.org/10.7705/biomedica.v35i1.2065>

Contribución de los autores:

Daniel Echeverri: recolección de datos

María de los Ángeles Vargas: recolección de datos y traducción

Todos los autores participaron en la escritura del manuscrito y en la búsqueda de bibliografía.

La infección invasiva por *Streptococcus pneumoniae* está definida por la presencia de esta bacteria en sitios normalmente estériles, como la sangre y el líquido cefalorraquídeo. Se presenta, por lo general, en hombres entre los 40 y 60 años de edad que presentan factores que los predisponen a la infección, principalmente debidos a inmunosupresión (1), aunque también se ha descrito en algunos pacientes jóvenes e inmunocompetentes, sin que sea claro en estos casos cuáles son los factores que los predisponen a la infección.

El síndrome de Austrian se caracteriza por la tríada de neumonía, endocarditis y meningitis neumocócica, y fue descrito en 1957 por Robert Austrian en una serie de ocho pacientes (2). Esta condición presenta una letalidad elevada (alrededor de 50 % en algunas series de casos), que se asocia principalmente al extenso daño valvular secundario a la endocarditis (3). En la actualidad, los casos de infección invasiva son infrecuentes y la disminución en la incidencia se ha atribuido principalmente al descubrimiento de la penicilina y al uso subsiguiente de los antibióticos, así como a la introducción y aplicación generalizada de la vacuna antineumocócica conjugada a partir del año 2000 (3-5).

Caso clínico

Se presenta el caso de un paciente de 61 años de edad con antecedentes de hipertensión arterial, que consultó por un cuadro clínico de una semana de evolución con dolor lumbar y cervical posterior, cuya intensidad aumentó hasta dificultar la marcha. El paciente, además, tuvo picos febriles no cuantificados, cefalea retroocular y entró en estado de estupor 24 horas antes de ingresar a urgencias.

En el examen físico de ingreso se registró un soplo sistólico mitral de grado II/IV, rigidez en la nuca y un puntaje de 8/15 en la escala de coma de Glasgow. Se le ordenaron tomografías computadorizadas (TC), una cerebral simple y otra contrastada, con resultados normales. Debido a la sospecha de meningitis se le hizo punción lumbar con análisis citoquímico del líquido cefalorraquídeo,

el cual mostró aumento del número de células, hipoglucoorraquia e hiperproteinorraquia, así como la presencia de cocos Gram positivos.

Se inició el tratamiento antibiótico con ceftriaxona (2 g cada 12 horas), vancomicina (1 g cada 12 horas) y dexametasona (8 mg cada 6 horas por 4 días). En dos hemocultivos y en el cultivo de líquido cefalorraquídeo, se aisló *Streptococcus pneumoniae*, serotipo 18C, a las 24 horas, con concentración inhibitoria mínima (CIM) de 0,06 µg/ml para penicilina y eritromicina, de 0,03 µg/ml para ceftriaxona y de 0,05 µg/ml para trimetoprim-sulfametoxazol y vancomicina, lo que demostró que se trataba de un microorganismo sensible a varios antibióticos.

Con base en estos resultados, al cuarto día de tratamiento se decidió suspender la administración de vancomicina y se continuó el manejo con ceftriaxona dirigido específicamente al microorganismo aislado.

La evolución clínica del paciente siguió siendo irregular, con picos febriles durante su estancia en la unidad de cuidados intensivos, así como leucocitosis, neutrófilos en cayado y elevación constante de los reactantes de fase aguda. Los hemocultivos de control para bacterias y hongos fueron negativos, sin embargo, al octavo día de hospitalización se registró hipoventilación bilateral y estertores basales en pulmón derecho; en la radiografía de tórax se observaron infiltrados alveolares basales en dicho pulmón y broncograma aéreo (figura 1). Dado el diagnóstico de neumonía asociada y la deficiente progresión clínica, se decidió comenzar la administración de cefepime (2 g cada 8 horas) y linezolid (600 mg cada 12 horas).

Ante la presencia del soplo cardiaco mitral, se obtuvo un ecocardiograma transesofágico, el cual evidenció insuficiencia mitral grave asociada a ruptura del festón medial posterior y su subsiguiente prolapso, con presencia de cuatro vegetaciones sobre la cara auricular de la valva posterior, de 20 x 5 mm, 11 x 3 mm, 7 x 2 mm y 5 x 2 mm. Ante el hallazgo de endocarditis sobre válvula mitral nativa, se decidió continuar el tratamiento antibiótico durante 6 semanas más y remitir al paciente a una institución de IV nivel para el reemplazo de válvula.

El paciente ingresó a la unidad de cuidados intensivos de la institución de nivel IV en malas condiciones generales, estaba hipotenso y hubo necesidad de administrarle vasopresores y utilizar catéter de Swan-Ganz; presentó tres paros cardiorrespiratorios en las primeras 24 horas (ritmo de paro: actividad

Correspondencia:

Daniel Echeverri, Oficina de Epidemiología Hospitalaria, Corporación Comfenalco Valle-Universidad Libre, Avenida 3N N° 34N-150, Cali, Colombia
Teléfono: (316) 427 4006
daniel_dr60@hotmail.com

Recibido: 23/08/13; aceptado: 28/08/14

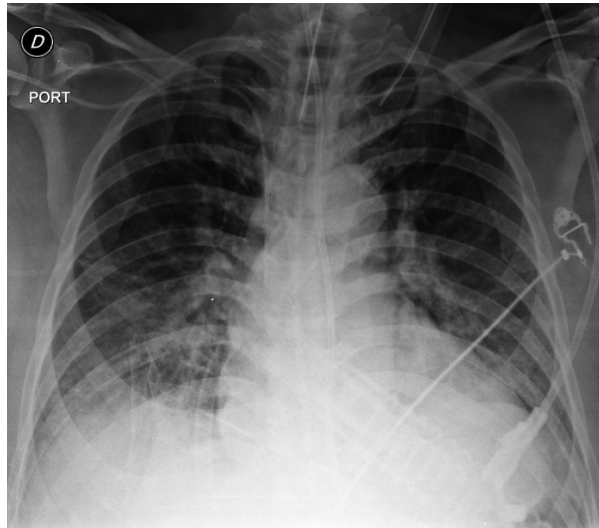


Figura 1. Radiografía portátil antero-posterior de tórax: puede apreciarse la silueta cardíaca con aumento del ventrículo izquierdo, derrames pleurales, especialmente derrame basal izquierdo, con infiltrado segmentario en tejido blando, así como una moderada congestión vascular y catéter venoso en cava superior.

eléctrica sin pulso). Presentaba, además, signos clínicos y paraclínicos de hipoperfusión, por lo cual se le administró inotrópico, y nuevamente se intensificó el tratamiento antibiótico, administrando vancomicina (1 g cada 12 horas) y meropenem (1 g cada 8 horas).

Se hizo, igualmente, una resonancia magnética (RM) cerebral contrastada, mediante la cual se confirmó la presencia de focos isquémicos en varios territorios vasculares supratentoriales e infratentoriales, los cuales se consideran indicativos de embolia.

Gradualmente se logró una mejoría neurológica

parcial, lo que permitió retirarle el tubo de tórax y el medicamento vasoactivo, pero se mantuvo la administración del inotrópico debido a la persistencia de la disfunción cardíaca con compromiso grave de la válvula mitral.

En el Servicio de Neurología se evaluó al paciente cinco días después de su ingreso y se encontró que su estado de conciencia era adecuado, sin deficiencias neurológicas focalizadas; finalmente, al décimo día de hospitalización, se reemplazó la válvula mitral por una prótesis mecánica #27. La evolución inicial del paciente después de la cirugía fue estable y no requirió de medicamento vasopresor o inotrópico; la única complicación que se presentó fue una coagulopatía secundaria al uso de bomba extracorpórea, la cual se corrigió con transfusión de hemocomponentes.

En el análisis histopatológico de la biopsia de la válvula mitral nativa se reportó endocarditis aguda (figura 2), en tanto que la tinción de Gram no evidenció bacterias y los cultivos definitivos fueron negativos.

El paciente siguió hospitalizado para optimizar la anticoagulación. Diez días después de la cirugía presentó deterioro clínico, con inestabilidad hemodinámica y falla respiratoria. Se documentó bacteriemia por *Klebsiella pneumoniae* positiva para betalactamasa de espectro extendido (BLEE), ante lo cual se administró tratamiento antibiótico con meropenem y vancomicina. En un nuevo ecocardiograma transesofágico se encontró que la prótesis mecánica en posición mitral funcionaba normalmente. Se decidió hacer estudios de extensión ante la sospecha de inmunodeficiencia humoral en el paciente al haber presentado dos

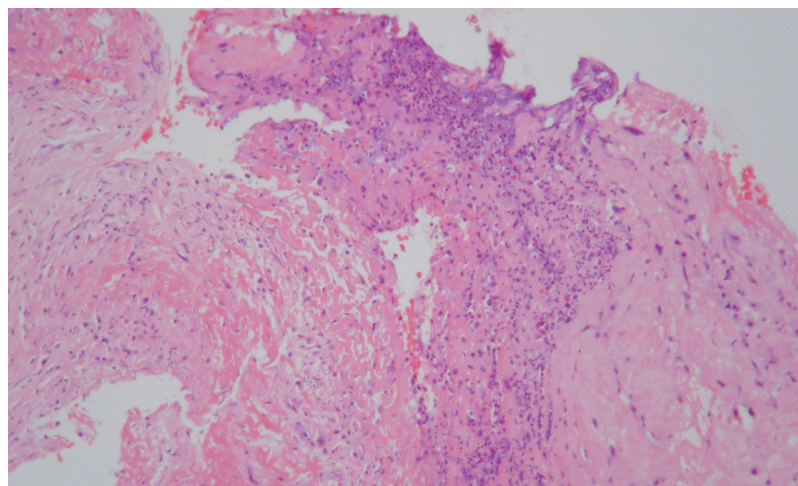


Figura 2. Válvula cardíaca mitral con depósitos de fibrina e infiltrado inflamatorio conformado por neutrófilos. Hematoxilina y eosina, 10X.

bacteriemias por bacterias encapsuladas, sin embargo, los niveles de inmunoglobulinas estaban dentro de los rangos normales. Al completarse una semana de administración de meropenem se comenzó la administración de ceftriaxona con la intención de completar otra semana más, suspender y continuar después solo con vancomicina hasta completar las seis semanas del tratamiento para endocarditis.

Finalmente, el paciente fue dado de alta sin secuelas neurológicas evidentes y con fracción de eyección preservada (60-65 %), cavidades izquierda y derecha de tamaño y contractilidad normales, prótesis mecánica mitral con función normal y gradiente medio (6 mm Hg), y ausencia de imágenes sugestivas de vegetaciones.

Discusión

El síndrome de Austrian se describió inicialmente en 1957 y desde entonces solo se han descrito algunos casos y series aisladas. Se le reconoce por la tríada de meningitis, neumonía y endocarditis por *S. pneumoniae* (2,6,7). La condición está asociada a una alta letalidad, particularmente en pacientes inmunosuprimidos (8,9); la destrucción valvular generada por la endocarditis es el principal factor pronóstico del síndrome, el cual cursa generalmente de forma agresiva, con focos sépticos metastásicos entre los que se han descrito los siguientes: meningitis (29-60 %), neumonía (35-60 %), artritis (2-14 %), compromiso ocular, aneurisma fúngico e infartos renal y esplénico (1). El foco infeccioso principal se presenta comúnmente sobre las válvulas nativas izquierdas, siendo la válvula aórtica la localización más frecuente de las vegetaciones. En estos casos, la infección tiene una evolución rápida, con un importante compromiso local (abscesos perivalvulares perforados) y sistémico (embolia), pese al tratamiento antibiótico. La endocarditis sobre válvula mitral es más infrecuente y su curso es menos agudo. Otras complicaciones cardíacas descritas en este síndrome son la pericarditis purulenta, y en casos extremos, el taponamiento cardíaco, así como la insuficiencia cardíaca de curso tardío en los pacientes en quienes se diagnostica tardíamente la endocarditis (10-12).

Los factores de riesgo son, en su mayoría, condiciones inmunosupresoras, presentes sobre todo en los extremos de la vida (menores de 2 años y mayores de 65 años), las enfermedades cardiovasculares (falla cardíaca y cardiomiopatías), la enfermedad pulmonar (EPOC y asma), la cirrosis, la insuficiencia renal crónica, el síndrome nefrótico,

las infecciones en senos paranasales y oído, la infección por AH1N1, la diabetes, la desnutrición, el abuso en el consumo de alcohol y cigarrillo, el consumo de cocaína y drogas endovenosas, la asplenia o el hipoesplenismo, la infección por HIV, las enfermedades malignas, el embarazo, los trasplantes, el consumo crónico de esteroides, la ausencia de vacunación contra neumococo y la fístula de líquido cefalorraquídeo (3,12).

En pacientes con alguna de estas condiciones e infección invasiva por *S. pneumoniae* se deben hacer estudios exhaustivos: hemocultivos, cultivo en líquido cefalorraquídeo, neuroimágenes, radiografía de tórax y ecocardiograma.

En cuanto al tratamiento, es indispensable conocer el perfil de sensibilidad del aislamiento de *S. pneumoniae* causante de la infección debido al desarrollo de resistencia a la penicilina en los últimos años. Para ello, se debe conocer la concentración inhibitoria mínima de la penicilina y las cefalosporinas de tercera generación tanto en sangre como en líquido cefalorraquídeo, dado que tienen puntos de corte diferentes (13).

Según el *Clinical and Laboratory Standards Institute* (CLSI) (14), cuando hay meningitis la sensibilidad de *S. pneumoniae* a la penicilina es de $\leq 0,06$ $\mu\text{g/ml}$, en tanto que la resistencia es de $\geq 0,12$ $\mu\text{g/ml}$. Cuando no la hay, la sensibilidad del microorganismo a la penicilina es de ≤ 2 $\mu\text{g/ml}$, la resistencia intermedia es de 4 $\mu\text{g/ml}$ y la resistencia, de ≥ 8 $\mu\text{g/ml}$. En cuanto a la sensibilidad a las cefalosporinas de tercera generación, esta es de $\leq 0,5$ $\mu\text{g/ml}$, la resistencia intermedia es de 1 $\mu\text{g/ml}$ y la resistencia, de ≥ 2 $\mu\text{g/ml}$, sin importar si hay o no meningitis.

El manejo empírico de la meningitis y de la endocarditis depende de varios factores como la edad del paciente, la historia previa de contactos, la ocupación, la epidemiología local y algunos otros aspectos especiales. La recomendación más ampliamente aceptada es la de iniciar el tratamiento empírico con la combinación de vancomicina y ceftriaxona o cefotaxime, y mantenerlo hasta tener los reportes finales de los diferentes cultivos con sus respectivos valores de concentración inhibitoria mínima (15,16).

En los casos en los que hay sensibilidad a la penicilina, se puede discontinuar la vancomicina y continuar el manejo con penicilina o cefalosporinas de tercera generación. Sin embargo, si se comprueba la resistencia a la penicilina y

la sensibilidad a las cefalosporinas de tercera generación, se recomienda continuar el tratamiento con estas; pero si existe resistencia a la penicilina y resistencia intermedia a las cefalosporinas de tercera generación, se recomienda combinar estas con vancomicina (17).

El manejo quirúrgico con reemplazo valvular debe llevarse a cabo tan pronto como sea posible para evitar el desarrollo de choque cardiogénico y la aparición de complicaciones asociadas, tales como isquemia cerebral por embolia cardíaca e insuficiencia cardíaca. El tratamiento médico es suficiente únicamente en algunos casos de endocarditis mitral (3,9).

Por último, debe señalarse que el síndrome de Austrian es una condición poco frecuente pero de una gran letalidad, y que el diagnóstico temprano, el tratamiento antibiótico adecuado y el manejo quirúrgico oportuno pueden mejorar el pronóstico de los pacientes que lo padecen, como ocurrió en este caso.

Conflicto de intereses

Ninguno reportado por los autores.

Financiación

La financiación estuvo a cargo de cada uno de los investigadores.

Referencias

1. **Wilbring M, Tugtekin S-M, Matschke K, Kappert U.** Austrian syndrome in the context of a fulminant pneumococcal native valve endocarditis. *Braz J Infect Dis.* 2012;16:486-8. <http://dx.doi.org/10.1016/j.bjid.2012.08.003>
2. **Austrian R.** Pneumococcal endocarditis, meningitis, and rupture of the aortic valve. *AMA Arch Intern Med.* 1957; 99:539-44.
3. **Aronin SI, Mukherjee SK, West JC, Cooney EL.** Review of pneumococcal endocarditis in adults in the penicillin era. *Clin Infect Dis.* 1998;26:165-71. <http://dx.doi.org/10.1086/516279>
4. **Talbot TR, Poehling KA, Hartert T V, Arbogast PG, Halasa NB, Mitchel E, et al.** Reduction in high rates of antibiotic-nonsusceptible invasive pneumococcal disease in Tennessee after introduction of the pneumococcal conjugate vaccine. *Clin Infect Dis.* 2004;39:641-8. <http://dx.doi.org/10.1086/422653>
5. **Centers for Disease Control and Prevention.** Direct and indirect effects of routine vaccination of children with 7-valent pneumococcal conjugate vaccine on incidence of invasive pneumococcal disease--United States, 1998-2003. *MMWR Morb Mortal Wkly Rep.* 2005;54:893-7.
6. **González-Juanatey C, Testa A, Mayo J, González-Gay MA.** Austrian syndrome: Report of two new cases and literature review. *Int J Cardiol.* 2006;108:273-5. <http://dx.doi.org/10.1016/j.ijcard.2005.02.045>
7. **Schimmelpenninck CA, Henkens IR, Duchateau CSJ, van Buren M.** Austrian syndrome: A patient with meningitis, pneumonia and endocarditis. *Ned Tijdschr Geneesk.* 2010;154:A1480.
8. **Taylor SN, Sanders CV.** Unusual manifestations of invasive pneumococcal infection. *Am J Med.* 1999;107:12S-27.
9. **Lefort A, Mainardi JL, Selton-Suty C, Casassus P, Guillevin L, Lortholary O.** *Streptococcus pneumoniae* endocarditis in adults. A multicenter study in France in the era of penicillin resistance (1991-1998). The Pneumococcal Endocarditis Study Group. *Medicine (Baltimore).* 2000;79: 327-37.
10. **Siles-Rubio JR, Anguita-Sánchez M, Castillo-Domínguez JC, Ramírez-Moreno A, Pavlovic D, Berjillos-Cortés F, et al.** Austrian's syndrome (endocarditis, meningitis and pneumonia caused by *Streptococcus pneumoniae*). Apropos of a rare case. *Rev Española Cardiol.* 1998;51:1006-8.
11. **Kim YM, Kim SA, Kim MG, Kwon YS, Kim EJ, Jo SH, et al.** Austrian syndrome with a delayed onset of heart failure. *J Cardiovasc Ultrasound.* 2011;19:35-7. <http://dx.doi.org/10.4250/jcu.2011.19.1.35>
12. **Alhushki W, Rongkavilit C.** Austrian syndrome associated with pandemic (H1N1) 2009 in child. *Emerg Infect Dis.* 2010;16:1493-5. <http://dx.doi.org/10.3201/eid1609.091779>
13. **Dalal A, Ahmad H.** Austrian syndrome (pneumococcal pneumonia, meningitis, and endocarditis): A case report. *Am J Med Sci.* 2007;11355:354-5. <http://dx.doi.org/10.1097/MAJ.0b013e31815bd256>
14. **Clinical and Laboratory Standards Institute.** Testing S. M100-S23 Performance Standards for Antimicrobial Susceptibility Testing. Wayne: CLSI; 2013. p. 107-8.
15. **Martínez E, Miró JM, Almirante B, Aguado JM, Fernández-Viladrich P, Fernández-Guerrero ML, et al.** Effect of penicillin resistance of *Streptococcus pneumoniae* on the presentation, prognosis, and treatment of pneumococcal endocarditis in adults. *Clin Infect Dis.* 2002;35:130-9. <http://dx.doi.org/10.1086/341024>
16. **Begg N, Cartwright KA, Cohen J, Kaczmarek EB, Innes JA, Leen CL, et al.** Consensus statement on diagnosis, investigation, treatment and prevention of acute bacterial meningitis in immunocompetent adults. British Infection Society Working Party. *J Infect.* 1999;39:1-15.
17. **Tunkel AR, Hartman BJ, Kaplan SL, Kaufman BA, Roos KL, Scheld WM, et al.** Practice guidelines for the management of bacterial meningitis. *Clin Infect Dis.* 2004;39:1267-84. <http://dx.doi.org/10.1086/425368>