

IMÁGENES EN BIOMEDICINA

Neurocisticercosis

Gabriel Toro-González

Instituto Nacional de Salud, Bogotá, D.C. Colombia
Universidad Nacional de Colombia

La neurocisticercosis es la infección por helmintos (*Taenia solium*) más frecuente del sistema nervioso y es endémica en Latinoamérica, Asia y África, así como en naciones desarrolladas con flujo masivo de inmigrantes provenientes de áreas endémicas.

Es una enfermedad pleomorfa y heterogénea debida a variaciones en el número y localización de las lesiones en el sistema nervioso, así como por la diversidad en la respuesta inmunitaria del huésped. Las manifestaciones clínicas más frecuentes son epilepsia, signos neurológicos de focalización, hipertensión endocraneana y deterioro cognitivo. A estas manifestaciones se puede agregar la sintomatología espinal cuando el parásito invade la médula.

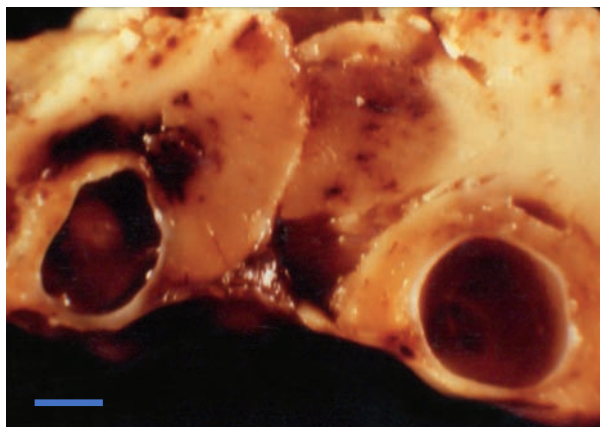


Figura 1. Pieza quirúrgica en la que se observan lesiones quísticas en el parénquima cerebral del lóbulo frontal. Fotografía tomada en 1970, cuando aún no se contaba con la tomografía computarizada ni con la resonancia magnética. La barra en la parte inferior equivale a 1 cm de longitud.

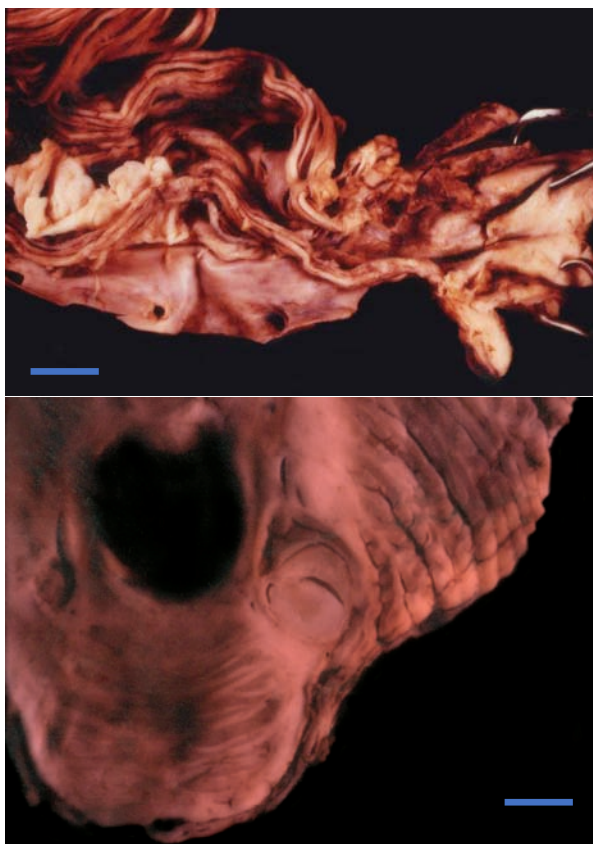


Figura 2. Raíces de la cauda equina y uno de los pedúnculos del cerebelo que muestran membranas y cisticercos en desintegración, respectivamente. Fotografías de dos necropsias diferentes. La barra en la parte inferior equivale a 1 cm de longitud.

Referencia

1. **Toro G, Nicholls RS, Lorenzana P.** Cisticercosis-Neurocisticercosis. En: Toro G, Hernández CA, Raad J, editores. Instituto Nacional de Salud, 1917-1997. Bogotá: Instituto Nacional de Salud; 1998. p. 276-94.

Correspondencia:

Gabriel Toro-González, Instituto Nacional de Salud, Avenida calle 26 N° 51-20, Bogotá, D.C., Colombia
Teléfono: (571) 220 7700

Recibido: 09/02/17; aceptado: 09/02/17