

Reporte de caso

Cabeza supernumeraria del músculo biceps brachii

Supernumerary head of musculus biceps brachii

Humberto Ferreira-Arquez¹ ✉ [CvLAC](#)

Resumen

La variable más común del músculo biceps brachii es la presencia de cabezas supernumerarias. El objetivo del presente reporte de caso es describir la presencia de una tercera cabeza del músculo biceps brachii y su significancia clínica. Las variaciones anatómicas descritas fueron encontradas durante una disección de rutina realizada en el laboratorio de morfología de la Universidad de Pamplona en dos cadáveres masculinos, embalsamados, de 75 y 59 años de edad, respectivamente. Las medidas fueron tomadas usando un calibrador Vernier. Los detalles topográficos de las variaciones fueron examinados, registrados y fotografiados. Han sido descritas compresiones de la arteria braquial, nervio mediano, nervio musculocutáneo entre las cabezas supernumerarias del músculo biceps brachii, su conocimiento es de interés para clínicos, especialistas y profesionales de la salud, en aras de lograr diagnósticos, procedimientos y rehabilitaciones más seguras y eficientes.

Palabras clave: Músculo biceps brachii, Cabeza supernumeraria, Variación anatómica.

Abstract

The most common variable of the muscle biceps brachii is the presence of supernumerary heads. The aim of this case report is to describe the presence of a third head of the muscle biceps brachii and its clinical significance. The anatomical variations described were found during routine dissection conducted in the laboratory of Morphology of the University of Pamplona in two male cadavers, embalmed of 75 and 59 years respectively. Measurements were taken using a Vernier caliper. Topographic details of the variations were examined, recorded and photographed. They have been described compression of the brachial artery, median nerve, musculocutaneous nerve between the supernumerary heads of muscle biceps brachii, your knowledge is of interest to clinicians, specialists; and health professionals in order to achieve diagnoses, procedures and safer and efficient rehabilitations.

Keywords: Muscle biceps brachii, supernumerary head, anatomical variation.

Fecha correspondencia:

Recibido: septiembre 27 de 2015.

Revisado: julio 21 de 2016.

Aceptado: septiembre 6 de 2016.

Forma de citar

Ferreira-Arquez H. Cabeza supernumeraria del músculo biceps brachii. Rev CES Med 2016; 30(2): 251-258.

[Open access](#)

[© Copyright](#)

[Licencia creative commons](#)

[Ética de publicaciones](#)

[Revisión por pares](#)

[Gestión por Open Journal System](#)

ISSN 0120-8705

e-ISSN 2215-9177

Sobre los autores:

1. Docente Anatomía Humana- Programa de Medicina. Coordinador Laboratorio de Morfología- Universidad de Pamplona. Norte de Santander- Colombia.

[Comparte](#)



Introducción

El biceps brachii es un músculo ubicado en el compartimiento flexor del brazo, presenta dos cabezas cuyas inserciones proximales son: para la cabeza larga, el tubérculo supraglenoideo de la escápula y para la cabeza corta, el proceso coracoides de la escápula, donde comparte inserción con el músculo coracobrachialis. Las cabezas corta y larga se unen para formar un tendón común cuyas inserciones distales son en la tuberosidad del radio y algunas fibras aponeuróticas y tendinosas terminan en la fascia antebraquial a través de la aponeurosis bicipitalis. El biceps brachii contribuye principalmente a la flexión y supinación del antebrazo, es uno de los músculos más variables en el cuerpo; su variación es la presencia de una tercera cabeza (1-3). Esta cabeza supernumeraria del músculo tiene significancia clínica porque puede producir compresiones neurovasculares circundantes y su identificación es necesaria para el reconocimiento durante lecturas de imágenes diagnósticas e intervenciones quirúrgicas de la zona para prevenir injurias iatrogénicas; además, su presencia puede afectar la cinemática de las articulaciones sobre las cuales el músculo actúa (4).

Esta cabeza supernumeraria del músculo tiene significancia clínica porque puede producir compresiones neurovasculares circundantes y su identificación es necesaria para el reconocimiento durante lecturas de imágenes diagnósticas e intervenciones quirúrgicas de la zona para prevenir injurias iatrogénicas; además, su presencia puede afectar la cinemática de las articulaciones sobre las cuales el músculo actúa.

El objetivo del presente reporte de caso es describir la presencia de una tercera cabeza del músculo biceps brachii y su significancia clínica.

Materiales y métodos

Las variaciones anatómicas descritas fueron encontradas en la extremidad superior izquierda y derecha de dos cadáveres masculinos, embalsamados, de 75 y 59 años de edad respectivamente, durante una disección de rutina de la región braquial, llevada a cabo en el laboratorio de morfología de la Universidad de Pamplona en Colombia por estudiantes de pregrado de segundo semestre del programa de Medicina.

Las extremidades superiores de los cadáveres fueron disecadas realizando una incisión longitudinal en la parte anterior del brazo desde el acromion hasta 3 cm por debajo de la articulación del codo; se realizaron incisiones horizontales a nivel proximal y distal del inicio y terminación de cada incisión longitudinal; se removieron la piel y el tejido celular subcutáneo para exponer la musculatura del compartimiento anterior del brazo.

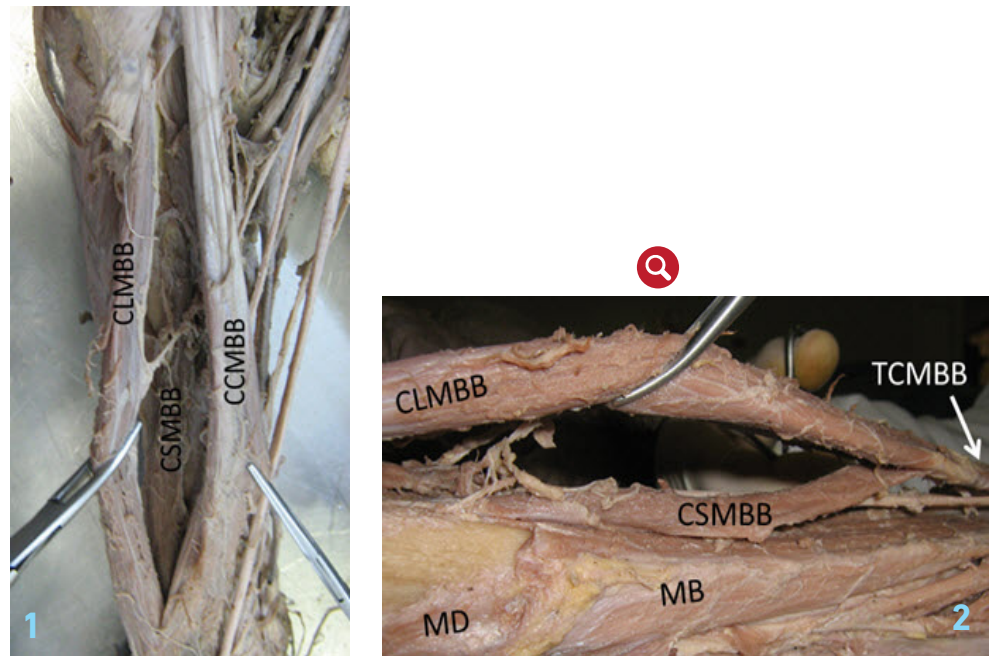
Las medidas fueron tomadas usando un calibrador Vernier de 0,01 mm de precisión. Los detalles topográficos de las variaciones fueron examinados, registrados y fotografiados. La historia individual y las causas de muerte eran desconocidas.

Resultados

En el caso 1: cadáver masculino de 75 años de edad, a nivel de la extremidad superior derecha, la cabeza supernumeraria del músculo biceps brachii tenía inserción proximal en la superficie antero-medial del húmero a 3,5 cm por encima de la inserción proximal del músculo brachialis, a nivel del surco intertubercular, lateral con relación a la inserción distal del músculo pectoralis mayor y por debajo de la inserción distal del músculo latissimus dorsi. La inserción distal de la cabeza supernumeraria fue uniéndose con la cabeza corta del músculo biceps brachii.

Desde sus orígenes proximales, las cabezas corta y larga del músculo bíceps brachii permanecían separadas en su recorrido; a 2,5 cm por encima de la articulación del codo las dos cabezas se fusionaban y formaban un tendón común el cual se unía a

la parte posterior de la tuberosidad del radio; se pudo evidenciar la inserción distal en la fascia antebraquial a través de la aponeurosis bicipitalis. La longitud del brazo fue de 322 mm, tomada desde el vértice del acromion hasta el epicóndilo lateral del húmero y la longitud de la cabeza supernumeraria del músculo biceps brachii fue de 210 mm ([Fotos 1 y 2](#)).



Fotos 1 y 2. Caso 1. Vista anterior del brazo derecho

CLMBB: cabeza larga del músculo bíceps brachii; CSMBB: cabeza supernumeraria del músculo bíceps brachii; CCMBB: cabeza corta del músculo bíceps brachii; TCMBB: tendón común de inserción del músculo bíceps brachii; MB: Músculo Brachialis; MD: Músculo Deltoideus.

En el caso 2: cadáver masculino de 59 años de edad, a nivel de la extremidad superior izquierda, la cabeza supernumeraria del músculo bíceps brachii tenía su inserción proximal en la superficie antero-lateral del húmero, lateral con respecto a la inserción distal del músculo coracobrachialis; medial a la inserción distal del músculo deltoideus; por encima de la inserción proximal del músculo brachialis y por debajo de la inserción distal del músculo pectoralis mayor. La inserción distal de la cabeza supernumeraria fue uniéndose con la cabeza larga del músculo bíceps brachii.

Desde sus orígenes proximales, las cabezas corta y larga del músculo bíceps brachii permanecían separadas en su recorrido; a 2,5 cm por encima de la articulación del codo las dos cabezas se fusionaban y formaban un tendón común el cual se unía a la parte posterior de la tuberosidad del radio; se pudo evidenciar la inserción distal en la fascia antebraquial a través de la aponeurosis bicipitalis. La longitud del brazo fue de 312 mm, tomada desde el vértice del acromion hasta el epicóndilo lateral del húmero y la longitud de la cabeza supernumeraria del músculo bíceps brachii fue de 130 mm ([fotos 3 y 4](#)).

El número, morfología, origen, inserción, inervación y las diferencias raciales han sido reportados en la literatura en relación a la existencia de una tercera cabeza del músculo biceps brachii. Se ha informado la presencia de cuatro, cinco o más cabezas, incluso reportes sobre raras variaciones en lo referente a inserción y ausencia de las cabezas larga y corta.



Fotos 3 y 4. Caso 2. Vista anterior del brazo izquierdo

CLMBB: Cabeza larga del músculo Biceps Brachii; CSMBB: cabeza supernumeraria del músculo Biceps Brachii; CCMBB: Cabeza corta del músculo Biceps Brachii; MB: Músculo Brachialis; MD: Músculo Deltoideus; TCMBB: Tendón común del músculo Biceps Brachii; NMC: Nervio musculocutáneo.

En los dos casos estudiados la inervación estuvo suplida por ramos del nervio musculocutáneo. La cabeza supernumeraria del músculo biceps brachii recibía ramos separadas del nervio musculocutáneo que pasaba entre la cabeza larga y la cabeza supernumeraria, para suplirlas.

La irrigación en los dos casos estudiados era suministrada por la arteria braquial, y por ramas de las circunflejas humerales, colaterales ulnares y por arterias recurrentes ulnares.

Discusión

El número, morfología, origen, inserción, inervación y las diferencias raciales han sido reportados en la literatura en relación a la existencia de una tercera cabeza del músculo biceps brachii. Se ha informado la presencia de cuatro, cinco o más cabezas, incluso reportes sobre raras variaciones en lo referente a inserción y ausencia de las cabezas larga y corta (5).

La incidencia de la tercera cabeza del músculo biceps brachii en los informes encontrados en la literatura es de 10% en blancos europeos, 12% en negros africanos, 21,5 % en negros surafricanos, 8,3% en blancos surafricanos, 18% en japoneses, 15% en turcos, 7,5% en hindúes, en la población colombiana se han evidenciado porcentajes entre un 7,1% y 37,5 % (5-8).

En un 70 % de los casos, la cabeza supernumeraria del músculo biceps brachii toma inserción proximal a nivel de la cara anterior del humero por debajo de la inserción distal del músculo coracobrachialis y encima de la inserción proximal del músculo braquial y en un 30 % desde la parte anterior y media del borde medial del húmero (7).

Sin embargo, en el estudio realizado en la población india, la inserción proximal de la cabeza supernumeraria se presentó tanto en la superficie anteromedial como en la superficie anterolateral del húmero, en igual número de casos reportados (9). Con respecto a la inserción distal de la cabeza supernumeraria del músculo bíceps brachii puede clasificarse en: 73,7 % de los casos en el tendón común del biceps brachii (formado por la unión de la cabeza larga y la cabeza corta); 2,7 % de los casos uniéndose a la cabeza larga del biceps brachii y en 9,3 % de los casos uniéndose a la cabeza corta del músculo bíceps brachii (5,7), en el presente caso se presentaron ambas inserciones distales (en la cabeza corta y en la cabeza larga de biceps brachii). Han sido descritas compresiones de la arteria braquial y del nervio mediano por la cabeza supernumeraria del músculo biceps brachii; también se ha discutido la posibilidad de compresión del nervio musculocutáneo entre las cabezas supernumerarias del músculo biceps brachii (5,9).

El tránsito del nervio musculocutáneo entre la cabeza corta y la cabeza supernumeraria del músculo bíceps brachii puede crear un potencial sitio de compresión durante la contracción del músculo, especialmente en los casos de hipertrofia muscular en los fisicoculturistas.

El tránsito del nervio musculocutáneo entre la cabeza corta y la cabeza supernumeraria del músculo bíceps brachii puede crear un potencial sitio de compresión durante la contracción del músculo, especialmente en los casos de hipertrofia muscular en los fisicoculturistas.

Nasr y Hussein encuentran que la variación del músculo biceps brachii fue igual entre los cadáveres estudiados de hombres y mujeres (10 %), con mayor predominancia del lado izquierdo (7 %). La cabeza supernumeraria del músculo biceps brachii fue notada en 4 % de los hombres y en el 3 % de las mujeres; cuatro cabezas del bíceps braquial fue notado en dos cadáveres (2 %), en brazos izquierdos, en un hombre y una mujer. Los autores sugieren que la presencia de cabezas supernumerarias del músculo biceps brachii producen un aumento en la fuerza de flexión, así como del movimiento de supinación del antebrazo, pudiendo ser la razón de compresiones de estructuras neurovasculares (5).

La presencia de las cabezas supernumerarias del músculo biceps brachii ha sido asociada con variaciones del nervio musculocutáneo; así mismo, con la presencia de ramos comunicantes entre el nervio mediano y el nervio musculocutáneo (10-13) El contacto entre los nervios y las células musculares, es necesario proporcionar condensación mesenquimal para formar músculos. (14-17). En el presente caso no se observaron comunicaciones entre nervio mediano y musculocutáneo.

Se han informado sobre la existencia de hasta siete cabezas del músculo biceps brachii (18). Rodríguez *et al.* clasifican las cabezas supernumerarias del músculo bíceps brachii de acuerdo a su localización como: humeral superior, inferomedial e inferolateral; la cabeza humeral superior presenta una inserción proximal en la superficie del húmero entre el tubérculo menor y los músculo coracobrachialis y brachialis. La cabeza inferomedial tiene una inserción proximal en la superficie anteromedial del húmero en relación con la inserción distal del músculo coracobrachialis y relacionado estrechamente con el septum intermuscular medial y el músculo brachialis. La cabeza inferolateral tiene un origen en el septum intermuscular lateral entre las inserciones distales de los músculo deltoideus y el coracobrachialis, uniéndose a la cabeza larga del músculo bíceps brachii (15,19-21).

Se han reportado inserciones proximales poco comunes de la cabeza supernumeraria del músculo biceps brachii, como en el proceso coracoides, en el tendón del músculo pectoralis major, en el tendón del músculo pectoralis minor y en el surco intertubercular, tanto en el lado medial, como en el lado lateral (22-24), esta última fue encontrada en el presente caso.

Desde el punto de origen, las dos cabezas del músculo bíceps brachii descienden separadamente hasta 7 cm por encima de la articulación del codo, donde se fusionan entre sí para formar el tendón común de inserción y formar la aponeurosis bicipitalis (22). En el presente caso las cabezas corta y larga del músculo bíceps brachii permanecieron separadas en toda la longitud del músculo; a 2,5 cm por encima de la articulación del codo las cabezas se unieron para formar el tendón común de inserción y la aponeurosis bicipitalis.

Conclusión

La presencia de una cabeza supernumeraria del músculo bíceps brachii puede tener una importancia clínica en lo referente a que puede causar compresión neurovascular, puede ser confundida con tumores de hueso por la masa que a nivel del brazo representaría el músculo. También debe tenerse en cuenta la posible asociación de la cabeza supernumeraria con desplazamiento óseo inusual subsecuente a fracturas, con relevancia en procedimientos quirúrgicos. Adicionalmente puede aumentar la fuerza de flexión a nivel de la articulación del codo.

Agradecimientos

El autor, en representación de la Universidad de Pamplona, agradece al Hospital Universitario Erasmo Meoz de la Ciudad de Cúcuta por la donación de cadáveres identificados, no reclamados por familiares o personas responsables de su custodia. Proceso debidamente reglamentado, cumpliendo la normatividad legal vigente en la República de Colombia.

Conflicto de interés

Ninguno

Bibliografía

1. Bharambe VK, Kanaskar NS, Arole V. A study of bíceps brachii muscle: Anatomical considerations and clinical implication. *Sahel Med J.* 2015; 18:31-37. <http://www.smjonline.org/article.asp?issn=1118-8561;year=2015;volume=18;issue=1;spage=31;epage=37;aulast=Bharambe:type=0>
2. Standring S. *Gray's Anatomy. The anatomical basis of clinical practice.* 40th ed. Edinburg, Churchill Livingstone-Elsevier. 2008: 825- 826. <http://www.ijrdh.com/files/7.Biceps.pdf>
3. Testut L. En; *Tratado de anatomía humana.* Barcelona; Salvat, 1902: 1022 http://www.scielo.cl/scielo.php?script=sci_arttext&pid=S0716-98682002000200014
4. Gupta C, D'souza AS. A morphological study of third head of biceps brachii in human cadavers with its clinical implications. *Saudi J Health Sci.* 2014; 3:129-132. <http://www.saudijhealthsci.org/article.asp?issn=2278-0521;year=2014;volume=3;issue=3;spage=129;epage=132;aulast=Gupta>
5. Nasr AY, Hussein AM. Morphology and clinical implication of the extra-head of biceps brachii muscle. *Folia Morphol (Warsz).* 2013; 72(4):349-356. <https://www.ncbi.nlm.nih.gov/pubmed/24402758>
6. Nayak SR, Ashwin K, Madhan KSJ, Latha VP, Vasudha S, Merin MT. Four-headed biceps and triceps brachii muscles with neurovascular variation. *Anat Sci Intl.* 2008; 83: 107-111. <https://www.ijmhr.org/ijar.3.4/IJAR.2015.265.pdf>

La presencia de una cabeza supernumeraria del músculo bíceps brachii puede tener una importancia clínica en lo referente a que puede causar compresión neurovascular, puede ser confundida con tumores de hueso por la masa que a nivel del brazo representaría el músculo.

7. Rincon F, Rodriguez IZ, Sanchez A, Leon A, Gonzalez LF. The anatomic characteristics of the third head of biceps brachii muscle in Colombian population. *Rev Chis Anat.* 2002; 20: 197–200. http://www.scielo.cl/scielo.php?script=sci_arttext&pid=S0716-98682002000200014
8. Casadiego JT, Ferreira AH. A third head of the biceps brachii: An anatomical insight. *Journal of Chemical and Pharmaceutical Research.* 2016; 8(8):669-674. <http://jocpr.com/vol8-iss8.html>
9. Sharadkumar PS, Shaguphta TS, Rakhi MM. Variant heads of biceps brachii muscle with clinical importance. *Indian J Basic Applied Med Res.* 2012; 1: 245–250. <http://ijbamr.com/pdf/245-250.pdf>
10. Poudel PP, Bhattarai C. A study on the supernumerary heads of the biceps brachii muscle in the Nepalese population. *Nepal Med Coll J.* 2009; 11(2): 96-99. http://www.biomedscidirect.com/download/IJBMRF20131460/13/a_third_head_of_biceps_brachii_muscle_a_case_report
11. Ferreira A H. Bilateral variations in patterns of branching of the axillary artery and presence of communications between median and musculocutaneous nerves. *IJGMP.*, 2014, Mar; Vol. 3, Issue 2: 71-78. http://www.academia.edu/8616931/BILATERAL_VARIATIONS_IN_PATTERNS_OF_BRANCHED_OF_THE_AXILLARY_ARTERY_AND_PRESENCE_OF_COMMUNICATIONS_BETWEEN_MEDIAN_AND_MUSCULOCUTANEOUS_NERVES
12. Ferreira A H. Communication between the median and musculocutaneous nerve. An anatomical study *Int J Pharm Bio Sci.* 2015, 6(2), (b): 951 –957. https://www.researchgate.net/publication/303787156_Communication_between_the_median_and_musculocutaneous_nerve_An_anatomical_study
13. Ferreira A H, Arias DK. An anatomical study of formation of the median nerve. *JOCPR.* 2016, 8(5):22-26 <http://jocpr.com/vol8-iss5.html>
14. Abu-Hijleh MF. Three-headed biceps brachii muscle associated with duplicated musculocutaneous nerve. *Clin. Anat.* 2005; 18 (5):376-379. <https://www.ncbi.nlm.nih.gov/pubmed/15971222>
15. Rodríguez-Niedenführ M, Vázquez T, Choi D, Parkin I, Sañudo JR. Supernumerary humeral heads of the biceps brachii muscle revisited. *Clin. Anat.* 2003; 16(3):197-203. <https://www.ncbi.nlm.nih.gov/pubmed/12673814>
16. Pacholczak R, Klimek-Piotrowska W, Walocha JA. Absence of the musculocutaneous nerve associated with a supernumerary head of biceps brachii: a case report. *Surg. Radiol Anat.* 2011; 33(6):551-554. <http://link.springer.com/article/10.1007/s00276-010-0771-9>
17. Cerda A. Third Head of Biceps Brachii Muscle associated with musculocutaneous and median nerve bilateral communication and with a communicating branch between median nerve roots. *Int J Morphol.* 2014; 32(2): 510-514. <http://www.scielo.cl/pdf/ijmorphol/v32n2/art22.pdf>

18. Catli MM, Ozsoy U, Kaya Y, Hizay A, Yildirim FB, Sarikcioglu L. Four-headed biceps brachii, three-headed coracobrachialis muscles associated with arterial and nervous anomalies in the upper limb. *Anat. Cell Biol.* 2012; 45(2):136-139. <https://www.ncbi.nlm.nih.gov/pmc/articles/PMC3398176/>
19. Balasubramanian A. Supernumerary head of biceps brachii. *Int J Anat Var.* 2010; 3:214-215. <http://www.ssjournals.com/index.php/ijbar/article/download/3225/2313>
20. Mas N, Pelin C, Zagyapan R, Bahar H. Unusual relation of the median nerve with the accessory head of the biceps brachii muscle: an original case report. *Int J Morphol.* 2006; 24(4):561-564. <http://www.scielo.cl/pdf/ijmorphol/v24n4/art07.pdf>
21. Ongeti K, Pulei A, Ogeng'o J, Saidi H. Unusual formation of the median nerve associated with the third head of biceps brachii. *Clin. Anat.* 2012; 25(8):961-962. <https://pmr.lf1.cuni.cz/116/2/0167/references/>
22. Govindarajan A, Vellaichamy V. Unusual origin of third head of biceps brachii: A case report. *IJMHS.* 2013; 3 (4):156-157. <http://innovativejournal.in/index.php/ijmhs/article/download/502/477>
23. Cheema P, Singla R. Low incidence of the third head of the biceps brachii in the North Indian population. *J Clin Diag Res.* 2011; 5 (7): 1323-1326. https://journals.viamedica.pl/fovia_morphologica/article/viewFile/FM.2014.0028/26995
24. Jayanthi A, Elezy MA. Study of Variations in the origin of biceps Brachii Muscle in Kerala. *Int J of Scien and Res Publs.* 2012; 2(8): 1-4. <http://www.ijsrp.org/research-paper-0812/ijsrp-p0839.pdf>