

Distalization with a C-DFD modified with mini-screws. A case report

Distalización con el C-DFD modificado con mini-tornillos. Reporte de caso

Adriana María Campuzano,¹ Michael Siegert,² Diego Rey³

¹Ortodoncista CES, Docente de Pregrado Universidad CES. E-mail: *campuzanonana@gmail.com*.

²Docente de Posgrado de Ortodoncia de la Universidad CES. E-mail: *michaelsiegert@hotmail.com*.

³Docente y Jefe postgrado de ortodoncia Universidad CES. E-mail: *rey@une.net.co*

Recibido: noviembre de 2013. Aprobado: noviembre de 2014

Abstract

There are currently many devices used for molar distalization when there is a Class II malocclusion; some of these devices include headgear, tooth-supported and bone-supported pendulums, the distal jet, and the sliding jig, among others. All of them have undesirable side effects. This case report aims to illustrate the results obtained by using a device with cortical and bone anchorage to treat a Class II malocclusion of a patient with a skeletal and dental class II malocclusion. A Cortical Dual Forcé Distalizer (C-DFD, a cortical-anchoring appliance designed at CES University in Medellín, Colombia was used. This device was modified by using a couple of mini-screws to reinforce anchorage, thus achieving upper distalization of molars and avoiding treatment with extractions. The C-DFD is a bone-supported distalizer that achieves a more controlled and in-body distal movement of the first upper molar, avoiding the inclinations produced by other distalizers.

Key words:

Class II Angle's malocclusion, Tooth movement, Anchoring technique, Orthodontics.

Resumen

En la actualidad existen muchos dispositivos para distalizar los molares cuando se presenta una maloclusión clase II; como son la tracción extraoral, el péndulo dento y óseosoprado, el distal jet, sliding jig entre otros. Todos con efectos secundarios indeseables. Este reporte de caso pretende ilustrar los resultados obtenidos con un dispositivo con anclaje cortical y óseo en una maloclusión clase II. Reporte de caso clínico en un paciente clase II esquelético y dental. Se usó un aparato de anclaje cortical, diseñado en la

Forma de citar: *Campuzano AM, Siegert M, Rey D. Distalización con el C-DFD modificado con mini-tornillos. Reporte de caso. Rev CES Odont. 2014; 27(2) pág 131-141*

Universidad CES de Medellín, llamado Cortical Dual Forcé Distalizer (C-DFD), el cual fue modificado con un par de mini-tornillos para reforzar el anclaje, logrando la distalización superior de los molares evitando un tratamiento con exodoncias. El C-DFD es un distalizador óseo-soportado que logra un movimiento distal del primer molar superior.

Palabras clave:

Maloclusión clase II de Angle, Movimiento dental, Técnica de anclaje, Ortodoncia.

Introducción

Actualmente en la literatura existen muchos dispositivos para la distalización de molares en el arco superior para resolver las maloclusiones de clase II como alternativa de camuflaje (1-8). La tracción extraoral ha sido uno de los dispositivos más utilizados para distalizar (1), sin embargo, debido a la necesidad de cooperación por parte del paciente y a la poca aceptabilidad social, se han introducido una serie de dispositivos intraorales que no requieren de tanta cooperación, como son los distalizadores intraorales fijos como los resortes de Niti (5-9), el Sliding Jig (10), el Distal jet, (11) el Péndulo Dento-soportado (12,16) el Péndulo Óseo-soportado (BSP) (17-20), el Dual Force distalizer (DFD) (21) y el Cortical Dual Force Distalizer (C-DFD) (22) entre otros.

Entre los distalizadores intraorales se encuentran los dento-soportados y entre estos el más conocido, el Péndulo de Hilgers (12-16), que presenta unos efectos colaterales de mesialización en premolares y anterosuperiores debido a su anclaje dental. Para contrarrestar estos efectos colaterales surgieron los distalizadores óseo-soportados como el BSP (17-20) el, DFD (21), C-DFD (22), entre otros, que en su diseño presentan un anclaje óseo en la parte anterior y así obtienen múltiples ventajas como el control de la reacción anterior sobre premolares

y anteriores, facilitando la resolución espontánea del apiñamiento anterior incluso en casos de caninos impactados por el efecto distalizador de las fibras transeptales, a medida que el molar se va distalizando y al final después de la distalización, sirven de forma pasiva como aparato de anclaje durante el inicio de la aparatología fija, durante la retracción canina, eliminando la necesidad de un botón de nance como anclaje.

El Cortical Dual Force Distalizer (C-DFD, Figura 2) (22), es un distalizador intraoral cortico-soportado (22) como modificación del DFD (Figura 1) (21). El objetivo de buscar una alternativa que permitiera lograr una distalización en cuerpo de los molares superiores, sin los efectos colaterales del péndulo, donde hay una inclinación distal y palatina del molar (19,23), además es un dispositivo fácil de colocar, económico y presenta un diseño más higiénico; se eliminó el botón acrílico de apoyo al paladar que utiliza el DFD, eliminando igualmente la necesidad de mini-tornillos palatinos (TADs) y utiliza unas barras anteriores puntiagudas que penetran en la mucosa palatina y se apoyan en la cortical de la parte anterior del paladar que dan el anclaje óseo anterior.

El dispositivo para la distalización utilizado en este reporte, es una modificación del C-DFD

(22), que aprovechando las ventajas de un doble fuerza distalizadora a modo de cupla buscando un movimiento distal más en cuerpo, se modifica con el fin de mejorar las condiciones biomecánicas del sistema aumentando el anclaje con un par de mini-tornillos, por tratarse de un paciente crecedor horizontal con segundos molares en oclusión, con una clase II molar completa y oclusión fuerte sin efectos colaterales (22).

La variación en el diseño original del CDF-D consistió en colocar un mini- tornillo en cada lado por vestibular entre los premolares superiores, como anclaje óseo. Un segmento de alambre de 0,016" x 0,022 de acero inoxidable pasa por el tubo doble del molar a distalizar, este sistema utiliza un resorte de Níquel titanio que funciona como un pistón para ejercer la fuerza distalizadora (250 a 300 gr aproximadamente), la parte interna del sistema es idéntico al original descrito por Oberti y col (21,22). (Figura 1 y 2)

Diagnóstico y etiología

Paciente de sexo masculino, 14 años de edad, en estadio CS 4 de maduración de vértebras cervicales; con una maloclusión clase II división I, la línea media inferior desviada, mordida profunda, apiñamiento severo superior, incisivos superiores vestibularizados y protruidos e inferiores vestibularizados.

Esqueléticamente es un paciente clase II leve con prognatismo maxilar, crecedor horizontal, con altura facial anterior disminuida, rotación anti horaria mandibular, altura de rama aumentada y ángulo goníaco disminuido. (Figura 3-5).

Objetivos del tratamiento

Los objetivos del tratamiento fueron (1) Lograr una relación molar y canina por medio de la distalización del arco superior (2) Mantener la armonía del perfil facial (3) aliviar el apiñamiento (4) mejorar la estética de la sonrisa. La distalización se pretende realizar con un dispositivo propuesto por Oberti (21,22) con una modificación con mini- implantes por vestibular para lograr una distalización en cuerpo.

Alternativas de tratamiento

Entre las alternativas de tratamiento se consideró la distalización con otro tipo de distalizadores como los resortes de Niti (5-9), el Sliding Jig (10), Distal jet (11), Péndulo Dento-soportado (12) y la otra alternativa era realizar exodoncia de primeros premolares superiores para camuflar la clase II esquelética y dental (24,25).

Se decidió colocar el CDF-D ya que ha demostrado ser un dispositivo que en comparación con los demás sistemas de distalización, es más efectivo y realiza una distalización con menos inclinación del molar, se le agregó los mini tornillos en vestibular para poder lograr la fuerza reciproca por vestibular y por lingual y por presentar una dentición permanente que no permite la utilización del diseño original propuesto por Oberti (21,22).

Progreso del tratamiento

Se miden las bandas, se toma la impresión para la confección del CDF-D se envía al laboratorio sin la confección de los brazos vestibulares, se coloca los mini tornillos de 1,8 x 8 mm, marca lomas entre premolares superiores, se cementa el CDF-D

con ionomero de vidrio y se procede a colocar el alambre de acero 19 x 25 con el coil por vestibular y se realiza la activación de los coil para comenzar la distalización. Al mismo tiempo se realiza adhesión de la aparatología inferior donde se alinea y nivela hasta alcanzar un alambre de acero 16 x 22 (Figura 6).

La distalización completa del molar se logra en 6 meses, las fuerza de las fibras transeptales van distalizando los premolares sin necesidad de aparatología en este momento se decide retirar mini tornillos y el brazo vestibular y se deja como anclaje cortical la parte palatina del CDF-D, se coloca la aparatología de premolares y caninos superior, se inicia fase de alineación y nivelación. (Figura 7). Radiográficamente se observa que el producto del desplazamiento de los molares es en cuerpo. (Figura 8).

Para la retracción de caninos y premolares se usa de forma temprana elásticos clase II 3/16 3,5 oz, una vez completa la retracción de premolares y caninos, se retira el CDF-D y se cementan brackets de anterosuperiores para terminar de cerrar los espacios dejados por la distalización. (Figura 9).

Se toman registros intermedios para el inicio de la fase de finalización donde se evalúa paralelismo radicular, se reposicionan brackets, se remite para exodoncia de terceros molares, retiro de aparatología.

Se coloca como Retención un fijo superior con Hawley de retención y Spring retainer inferior, se reconstruye borde incisal del 21. (Figura 10).

Resultados del tratamiento

En cuanto a los objetivos se logró una clase I dental, molar y canina, por la distalización superior,

facialmente se mantuvo el ángulo nasolabial y se logró una sonrisa armónica, logrando nivelar planos, mantener una sonrisa alta y que siguiera la curvatura del labio inferior. Se logró relación molar y canina clase I con un adecuado overjet y overbite con coincidencias de líneas medias.

En el arco superior se eliminó el apiñamiento, mejoró la forma del arco, la relación anteroposterior de los incisivos y en el arco inferior se logró aliviar el apiñamiento se mantuvo la vestibularización como camuflaje de la clase II esquelética. (Figura 11).

En cuanto a las medidas cefalométricas, el SNA se mantuvo estable, hubo un adelantamiento del punto B de 2°, el ANB mejoró en 2,1°, mejorando la condición esquelética de clase II, aumento la altura facial anterior, el crecimiento mandibular se potencializo de 120,6° paso a 125,6°. (Tabla 1, Figura 12, 13).

Tabla 1. Medidas cefalométricas iniciales y finales donde se observan los cambios antes y después del tratamiento

Medidas	Inicial	Final
SNA	79,8°	80°
SNB	75°	77°
ANB	4,9	2,8°
N perp A	1,8 mm	1,5 mm
Co – A	103,4 mm	104 mm
Na - Me	123,8 mm	126 mm
Co – Pog	120,6 mm	125,6 mm
Pm - FH	17,1°	17°
Ar - Go	53,1°	60°
< Goniaco	117,6°	117,4°

Discusión

En la literatura se encuentran muchas alternativas para tratar las maloclusiones clase II esquelética

y dental (1-8), según las investigaciones de la universidad CES, el C-DFD es una buena alternativa para el camuflaje de las clases II (22), lo más relevante que se le encontró al dispositivo es una distalización más en cuerpo del molar, sin tanta inclinación como las que producen otras alternativas distalizadoras como el distalizador descrito por Kircelli y colaboradores (23) donde se logró una distalización de 6,4 mm pero una inclinación o tip de 10,9°, con un tiempo de distalización de 7 meses, el dispositivo de Öncag y col, donde se encontró que la distalización había sido de 4,5 mm, una inclinación de 14° y un periodo de distalización de 6 meses (18), Escobar y col. con el uso de un péndulo óseo-soportado con minitornillos (BSP) lograron una distalización de 6 mm pero con el efecto pendular y de inclinación de 11,3°, el tiempo de tratamiento fue de 7,8 meses, (20) Oberti y col desarrollaron un dispositivo con doble fuerza distalizadora y miniimplantes (DFD) logrando una distalización de 5,9 mm y mucha menos inclinación que otros aparatos, de 5,6°, al igual que menos tiempo de distalización, el cual fue de 5 meses; (21) este fue luego modificado colocando un anclaje

cortical y logró una distalización de 4,3 mm pero con el menor grado de inclinación de 2,5° y con un periodo de distalización de 5,3 meses (22).

En este caso la distalización fue efectiva, se logro los objetivos propuestos desde el inicio del tratamiento, el paciente logró una sonrisa con los parametros de microestética y macroestética, una oclusión adecuada con desoclusión canina, guía anterior y un perfil armónico.

Conclusión

Este reporte de caso nos muestra que el C-DFD modificado es una buena alternativa para el camuflaje de clases II, logrando una distalización más de traslación (en cuerpo) sin tanta inclinación distal y en menor tiempo posible que otras alternativas distalizadoras.

Agradecimiento

Al Dr.Giovanni Oberti por sus aportes y orientación en el desarrollo del caso.

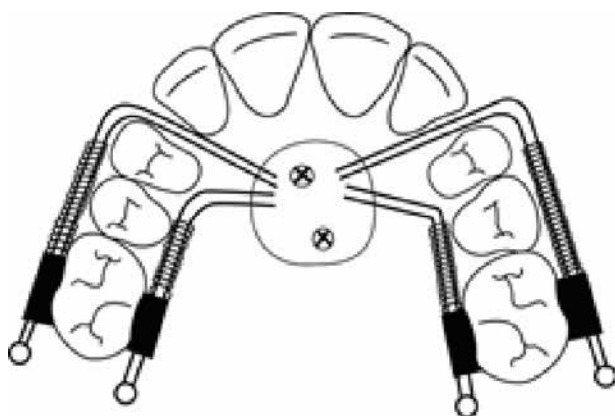


Figura 1. Diseño original del DFD

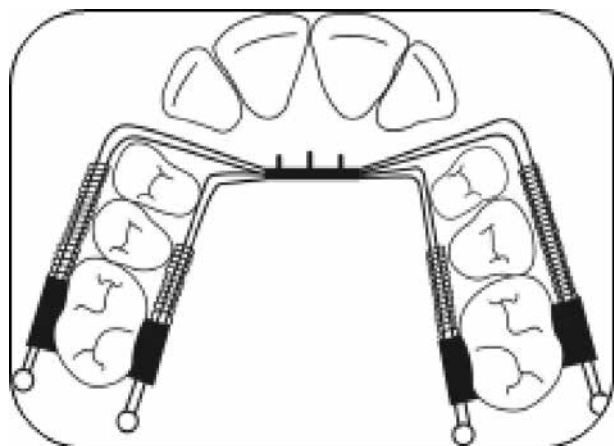


Figura 2. C-DFD

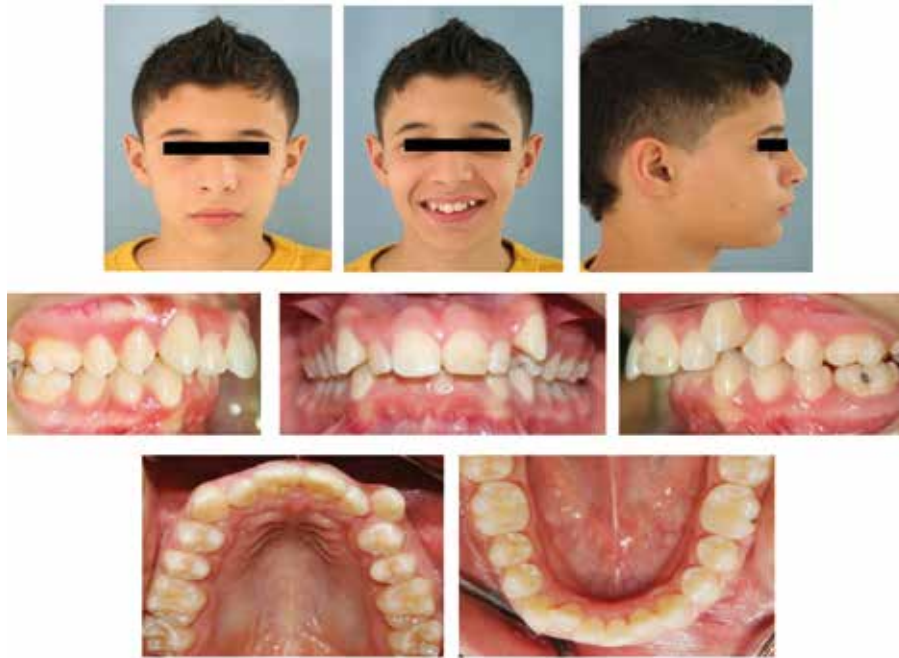

Figura 3. Fotos Iniciales: se observa las características iniciales; paciente clase II esquelética y dental con apiñamiento severo superior, desviación de la línea media y overjet aumentado

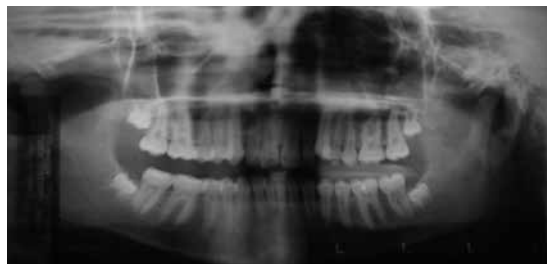

Figura 4. Radiografía panorámica inicial; se observa estructuras anatómicas normales, asimetría condilar, paralelismo radicular y formación radicular en estadio 6 de Nolla

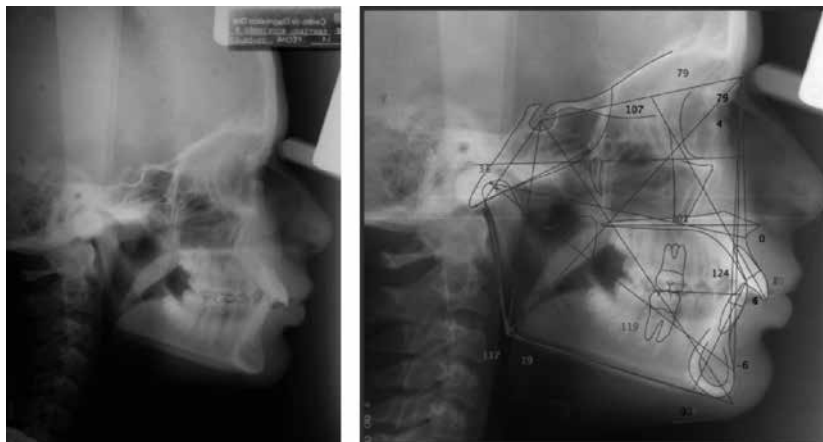

Figura 5. Radiografía cefálica inicial: se observa relación esquelética clase II

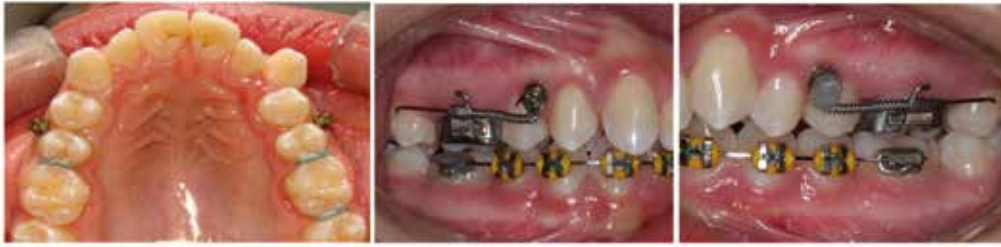

Figura 6. Colocación de los mini-tornillos por vestibular entre premolares

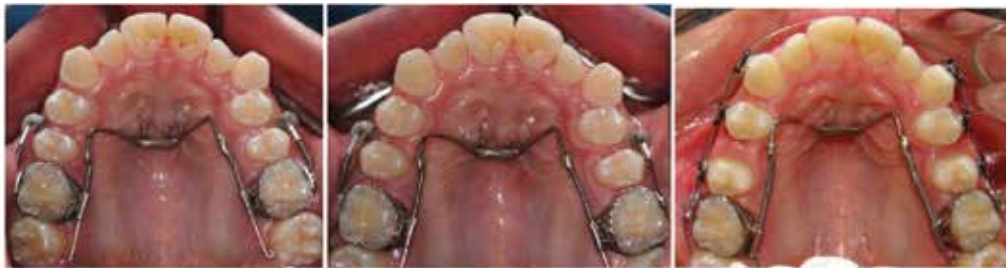

Figura 7. C-DFD modificado desde su colocación y mostrando toda la evolución de la distalización

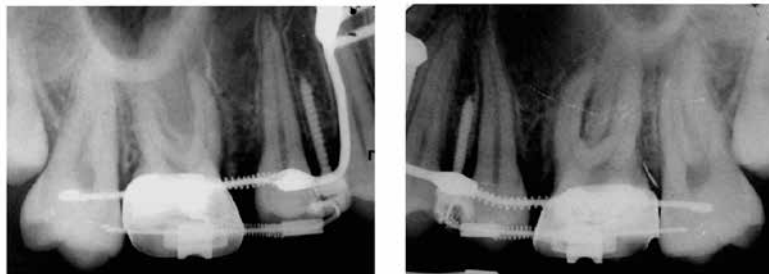

Figura 8. Radiografías periapicales donde se observa la distalización bilateral, nótese que la distalización es producto de un desplazamiento en cuerpo

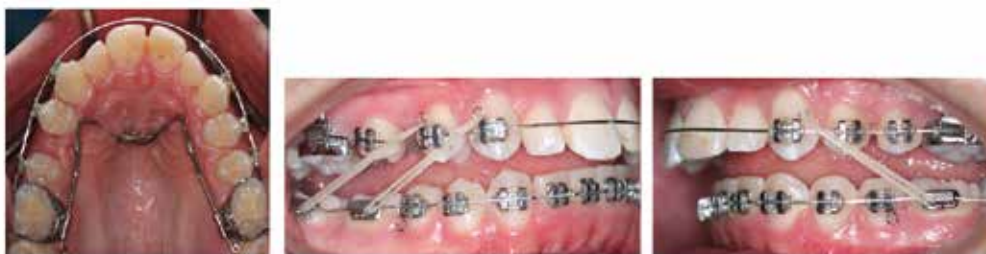

Figura 9. Alineación y retracción de premolares y caninos, con anclaje cortical de primeros molares superiores. Uso de elásticos clase II para ir distalizando premolares y caninos

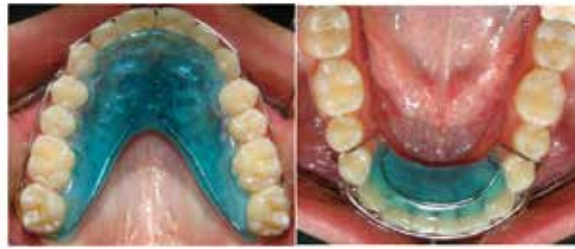

Figura 10. Retención con Hawley superior circunferencial y spring retainer inferior

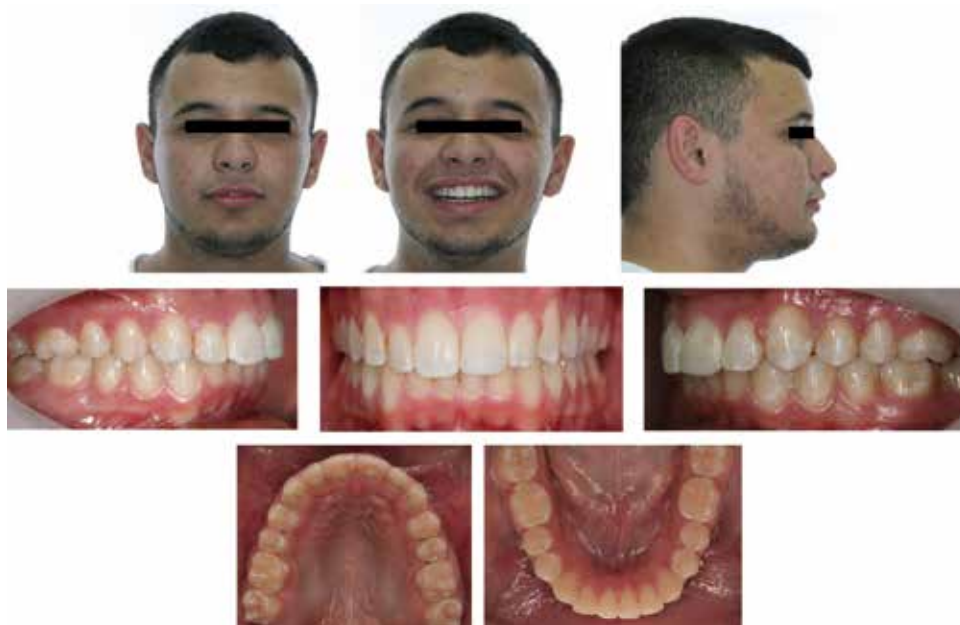

Figura 11. Fotos finales donde se observa mejoría en la sonrisa, se logra obtener una clase I canina y molar, un mejoramiento del overbite y overjet, el perfil se mantiene estable

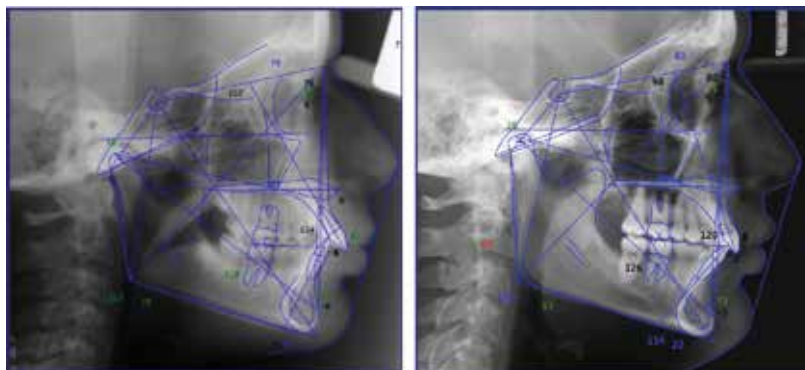


Figura 12. Radiografía cefálica con trazado inicial y final donde se observa los cambios esqueléticos y dentales

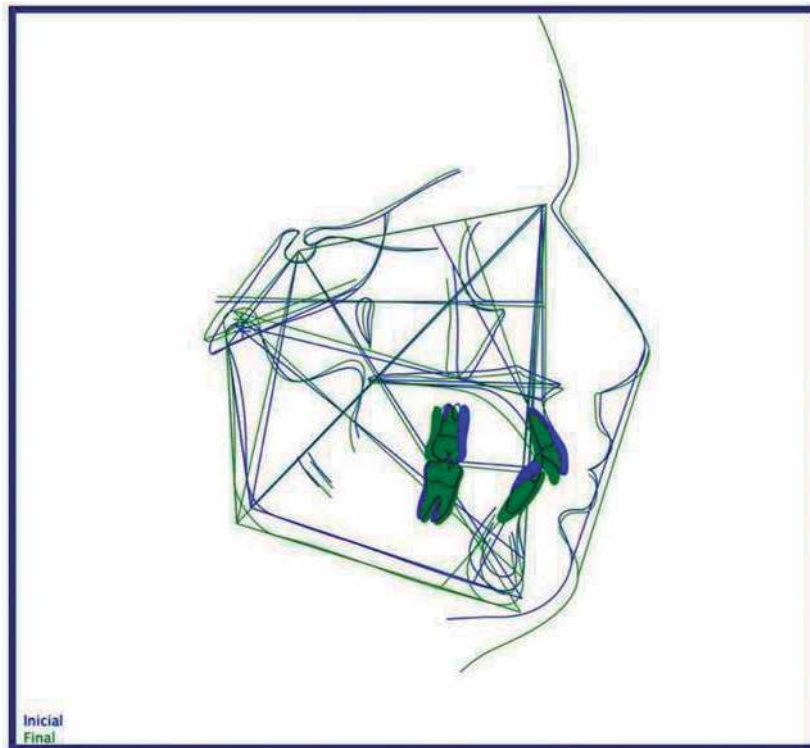


Figura 13. Superposición de radiografía inicial y final: azul inicial, verde final

Referencias

1. Kloehn J. Evaluation Of Cervical Anchorage Force In Treatment. *ANGLE*. 1961; 31(2):14.
2. Cetlin NM, Ten Hoeve A. Nonextraction treatment. *J Clin Orthod*. 1983;17(6):396–413.
3. Cozzani M, Thomas WM, Gianelly AA. [Asymmetrical distalization of upper molars with magnets. A clinical case]. *Mondo Ortod*. 1989;14(5):687–692.
4. Bondemark L, Kurol J. Distalization of maxillary first and second molars simultaneously with repelling magnets. *Eur J Orthod*. 1992;14(4):264–272.
5. Jones RD, White JM. Rapid Class II molar correction with an open-coil jig. *J Clin Orthod*. 1992; 26(10):661–664.
6. Ngantung V, Nanda RS, Bowman SJ. Posttreatment evaluation of the distal jet appliance. *Am J Orthod Dentofacial Orthop*. 2001;120(2):178–185.
7. Fortini A, Lupoli M, Parri M. The First Class Appliance for rapid molar distalization. *J Clin Orthod*. 1999;33(6):322–328.

8. Keles A. Maxillary unilateral molar distalization with sliding mechanics: a preliminary investigation. *Eur J Orthod.* 2001;23(5):507–515.
9. Ghosh J, Nanda RS. Class II, Division 1 malocclusion treated with molar distalization therapy. *Am J Orthod Dentofacial Orthop.* 1996;110(6):672–677.
10. Lim J-K, Jeon HJ, Kim JH. Molar distalization with a miniscrew-anchored sliding jig. *J Clin Orthod.* 2011;45(7):368–377.
11. Chiu PP, McNamara JA Jr, Franchi L. A comparison of two intraoral molar distalization appliances: distal jet versus pendulum. *Am J Orthod Dentofacial Orthop.* 2005;128(3):353–365.
12. Hilgers JJ. The pendulum appliance for Class II non-compliance therapy. *J Clin Orthod.* 1992;26(11):706–714.
13. Ghosh J, Nanda RS. Evaluation of an intraoral maxillary molar distalization technique. *Am J Orthod Dentofacial Orthop.* 1996;110(6):639–646.
14. Byloff FK, Darendeliler MA. Distal molar movement using the pendulum appliance. Part 1: Clinical and radiological evaluation. *Angle Orthod.* 1997;67(4):249–260.
15. Byloff FK, Darendeliler MA, Clar E, Darendeliler A. Distal molar movement using the pendulum appliance. Part 2: The effects of maxillary molar root uprighting bends. *Angle Orthod.* 1997;67(4):261–270.
16. Bussick TJ, McNamara JA Jr. Dentoalveolar and skeletal changes associated with the pendulum appliance. *Am J Orthod Dentofacial Orthop.* 2000;117(3):333–343.
17. Kinzinger G, Syrée C, Fritz U, Diedrich P. Molar distalization with different pendulum appliances: in vitro registration of orthodontic forces and moments in the initial phase. *J Orofac Orthop.* 2004;65(5):389–409.
18. Onçağ G, Seçkin O, Dinçer B, Arıkan F. Osseointegrated implants with pendulum springs for maxillary molar distalization: a cephalometric study. *Am J Orthod Dentofacial Orthop.* 2007;131(1):16–26.
19. Polat-Ozsoy O, Kircelli BH, Arman-Ozçirpici A, Pektaş ZO, Uçkan S. Pendulum appliances with 2 anchorage designs: conventional anchorage vs bone anchorage. *Am J Orthod Dentofacial Orthop.* 2008;133(3):339.e9–339.e317.
20. Escobar SA, Tellez PA, Moncada CA, Villegas CA, Latorre CM, Oberti G. Distalization of maxillary molars with the bone-supported pendulum: a clinical study. *Am J Orthod Dentofacial Orthop.* 2007;131(4):545–549.
21. Oberti G, Villegas C, Ealo M, Palacio JC, Baccetti T. Maxillary molar distalization with the dual-force distalizer supported by mini-implants: a clinical study. *Am J Orthod Dentofacial Orthop.* 2009;135(3):282.e1–5; discussion 282–283.

22. Oberti G, Villegas C, Rey D, Sierra A. Distalizador oseo-soportado sin minitornillos: C-DFD distalizer. Rev CES Odont. 2009;22:6.
23. Kircelli BH, Pektaş ZO, Kircelli C. Maxillary molar distalization with a bone-anchored pendulum appliance. Angle Orthod. 2006;76(4):650–659.
24. Bishara SE, Cummins DM, Jakobsen JR, Zaher AR. Dentofacial and soft tissue changes in Class II, division 1 cases treated with and without extractions. Am J Orthod Dentofacial Orthop. 1995;107(1):28–37.
25. Kinzinger G, Frye L, Diedrich P. Class II treatment in adults: comparing camouflage orthodontics, dentofacial orthopedics and orthognathic surgery--a cephalometric study to evaluate various therapeutic effects. J Orofac Orthop. 2009;70(1):63–91.



UNIVERSIDAD CES

Un compromiso con la excelencia

Resolución del Ministerio de Educación Nacional No. 1371 del 22 de marzo de 2007