

Nuevos retos para el neuropsicólogo: su aporte en unidades de oncología pediátrica

New challenges for the neuropsychologist: A contribution to pediatric oncology units

Eliana Alexey Quintero-Gallego¹ y Eduardo Cisneros²

¹Instituto de Ortopedia Infantil Roosevelt, Bogotá-Colombia. ²Centre de réadaptation Lucie-Bruneau Département de Psychologie, Université de Montréal. Canadá

Forma de citar: Quintero-Gallego, E.A. & Cisneros, E. (2003). Nuevos retos para el neuropsicólogo: su aporte en unidades de oncología pediátrica. *Revista Ces Psicología*, 6(2), 149-169.

Resumen

Este artículo discute acerca de la contribución de la neuropsicología a la comprensión de los déficits cognitivos tras tumores en el cerebelo. El estudio de los pacientes con astrocitomas permite describir, identificar y precisar las funciones no motoras asociadas al cerebelo, generándose una amplia línea de investigación alrededor de esta temática. Así mismo, el estudio de la población con tumores de mayor malignidad (meduloblastomas), que requieren intervenciones que generan neurotoxicidad en el sistema nervioso central, favorece la comprensión de los procesos cognitivos asociados a tales eventos y sienta las bases para realizar modificaciones en los protocolos médicos de intervención. El neuropsicólogo, como parte del equipo de oncología pediátrica, aporta protocolos de evaluación específicos y genera propuestas de intervención acordes a los hallazgos de la evaluación y a las necesidades individuales del paciente.

Palabras claves: Oncología, Tumores en la Fosa Posterior, Astrocitoma, Meduloblastoma, Neuropsicología, Procesos Cognitivos.

¹ Master en Neuropsicología Clínica Universidad de Sevilla, España. equintero@ioir.org.co

² Doctor en Neuropsicología y Neurociencias del Departamento de Psicología de la Universidad de Montreal. ecisneros@EcologyFund.net

Abstract

This paper discusses the contribution of neuropsychology to the understanding of cognitive deficits after cerebellar tumors. The study of patients with astrocytomas allows describing, identifying and clarifying functions associated with cerebellum, generating a wide range of research about this subject. Also, the studies with malignant tumors (medulloblastomas), a kind of tumor which requires interventions producing neurotoxicity in the central nervous system, promotes understanding of the cognitive processes related to these affections and stipulates the foundations for medical protocols intervention. The neuropsychologist, as part of the pediatric oncology team, provides specific assessment protocols and proposes intervention procedures according to the evaluation findings and the patient's needs.

Keywords: Oncology, Posterior Fossa Tumors, Astrocytoma, Medulloblastoma, Neuropsychology, Cognitive Processes.

Introducción

El avance tecnológico ha incrementado de manera drástica las tasas de supervivencia de la población oncológica. Este aumento ha obligado a dirigir la atención de los médicos sobre la morbilidad a largo plazo y la calidad de vida de los supervivientes. Actualmente, los médicos son más conscientes de los efectos sutiles o moderados que los tratamientos tienen sobre los procesos cognitivos, emocionales y comportamentales de sus pacientes. Existe una mayor consciencia, igualmente, de los posibles efectos iatrogénicos de ciertos tratamientos necesarios para el cuidado de tales condiciones. Así, la cirugía puede lesionar conexiones o regiones adyacentes a la zona en la cual se encuentra localizado el tumor y consecuentemente causar secuelas. También hay evidencia acerca de los efectos asociados a la neurotoxicidad causada por la irradiación y los fármacos antitumorales utilizados como terapias frente a los tumores de mayor malignidad (Mulhern et al., 2005).

Los hallazgos de los estudios presentados en este artículo, muestran un conjunto de déficits cognitivos de diferente grado de

severidad, que abarcan dificultades mnésicas, ejecutivas y atencionales, entre otras, las cuales parecen vinculadas a condiciones clínicas (astrocitomas vs. medulloblastomas) e intervenciones médicas específicas (cirugía vs. cirugía junto con radioterapia y quimioterapia). Las alteraciones cognitivas repercuten sobre diversos dominios y, siendo la población infantil y adolescente la afectada, los déficits se apreciarán y mantendrán a lo largo de su vida. Las lesiones precoces van a impedir, en mayor o menor medida, el surgimiento ulterior de los procesos cognoscitivos complejos. A fin de disminuir este efecto negativo a largo plazo, se requiere del esfuerzo conjunto de diversos profesionales para garantizar una mejor calidad de vida en esta población (Butler et al., 2008). Así mismo, como se describe en este artículo, se abre un campo de trabajo para la neuropsicología, tanto a nivel de evaluación como de rehabilitación (Butler & Copeland, 2002; Bernabeu, 2004). Las posibilidades de una mayor plasticidad neuronal, particularmente en niños que han desarrollado lesiones cerebrales adquiridas en edades superiores a los dos años (Anderson et al., 2005, 2009), constituye un factor que hace de la rehabilitación un elemento prometedor en el tratamiento y

en la prevención de secuelas cognitivas en estos pacientes.

Tumores en la Fosa Posterior (TFP)

El cáncer es considerado como una enfermedad crónica con un importante impacto sanitario generando un alto índice de decesos. Sin embargo, gracias a los avances tecnológicos en términos diagnósticos y de tratamiento, entre otros aspectos, se ha producido un incremento en el número de supervivientes.

En pacientes pediátricos, los TFP se presentan con mayor frecuencia que en adultos. Entre el 54% y 70% de todos los tumores del Sistema Nervioso Central (SNC) en niños se originan en la fosa posterior, a diferencia del 15% a 20% que ocurre en adultos (Maroldo & Barkovich, 1992; Schwartz & Mantello, 1992). Entre los 2 y los 12 años aparece cerca de dos terceras partes de todos los tumores intracraneales considerados como infratentoriales. En cambio, en los adolescentes es igual la frecuencia de aparición de TFP y región supratentorial, con respecto a los adultos (Duffner & Cohen, 1986).

Los TFP son aquellas neoplasias localizadas en la fosa craneal posterior, la cual es limitada adelante por el *clivus*, abajo por el *foramen magnum*, atrás por la concha del hueso occipital y a sus lados por la porción petrosa mastoidea del hueso temporal y parte del hueso parietal (Fajardo-Rivera & Nazar-Herrera, 2001). En la fosa posterior se describen básicamente las neoplasias ubicadas anteriormente (p. ej. en el tronco del encéfalo, bulbo, protuberancia) y las de ubicación posterior (en el cerebelo) y cuatro tipos de tumores: meduloblastomas, astrocitomas cerebelosos de bajo grado, los tumores del tronco cerebral y los

ependinomas (Cheek, Marlin, Mclone & Walker., 1994; Choux, Di Rocco & Walker, 1999).

El astrocitoma es el TFP más frecuente en la infancia. Este tipo de tumor, que afecta a los astrocitos o células gliales, suele ubicarse en la línea media o vermis del cerebelo, aunque más comúnmente se origina a nivel parenquimatoso en uno de los hemisferios cerebelosos. La mayoría de las veces son de bajo grado de malignidad y suelen tener buen pronóstico. Sin embargo, en algunos casos, al invadir los pedúnculos cerebelosos, obstruyen el acueducto de Silvio o el cuarto ventrículo, generando hidrocefalia y síntomas de hipertensión endocraneana. En cuanto al tratamiento, suele ser la resección quirúrgica, obteniendo una supervivencia mayor al 90% a los 5 años (Duffner & Cohen, 1986; Bloom et al., 1990), con reportes del 80% e incluso el 100% a los 10 años y del 88% a los 25 años (Zakrzewski, Fiks, Polis & Liberski, 2003; Daszkiewicz, Maryniak, Roszkowski & Barszcz, 2009).

El segundo tipo de TFP durante la edad pediátrica es el meduloblastoma. El meduloblastoma es una neoplasia que fue descrita inicialmente por Bailey & Cushing en 1925 (Rutka & Hoffman, 1991). Es el tumor intracraneal maligno más frecuente en niños (Allen, 1985; Al-Mefty, Jinkins & El Senoussi, 1985), con una frecuencia aproximada del 30%. El 20-30% de estos tumores se presentan en la primera década de la vida con un pico a los cinco años y un leve predominio por el género masculino. Según los reportes clínicos, la tasa de supervivencia en niños de cinco años fue recientemente reportada como del 85% para los pacientes con riesgo promedio y del 70% para pacientes con alto riesgo (Gottardo & Gajjar, 2006). Este incremento dramático en la tasa de supervivencia ha

llevado a los profesionales involucrados en la atención de esta población a focalizar sus esfuerzos en las secuelas que se generan en los supervivientes, así como en su intervención (Dennis, Spiegler, Hetherington & Greenberg, 1996; Oeffinger & Robison, 2007).

Según la clasificación de los tumores del SNC de la Organización Mundial de la Salud (OMS). (Zulch, 1979) el meduloblastoma pertenece al grupo de tumores, tipo gliomas y de tejido neuroepitelial o neuroectodermal, embrionarios y poco diferenciados. Debido a la similitud histológica con los tumores primitivos neuroectodermales (PNET, por sus siglas en inglés) a los meduloblastomas se les suele denominar PNET (Rutka & Hoffman, 1991). Se ubica medialmente en el cerebelo pero puede crecer lateralmente, obstruir el cuarto ventrículo y diseminarse por el líquido cefalorraquídeo (Alien & Epstein, 1982; Sardinias, Marcos & Pestaña, 1999).

Para el tratamiento de estos tumores se requiere cirugía, y terapias coadyudantes con quimio y radioterapia. La dosis estándar de radiación es de 5400 cGy a la fosa posterior y de 3600 cGy al neuroeje (Pizo, 1988; Robbins, 1990). Sin embargo, el tratamiento ha cambiado llamativamente y los protocolos actuales incluyen una resección quirúrgica máxima, radioterapia (RT) de bajo riesgo y tratamiento coadyudante con quimioterapia (QM) (Gottardo & Gajjar, 2006).

En los siguientes párrafos se presentan los efectos cognitivo/comportamentales asociados tanto a los principales tumores ubicados en el cerebelo en población infantil así como al abordaje terapéutico de los mismos.

Manifestaciones cognitivo-comportamentales tras intervenciones quirúrgicas

El astrocitoma cerebeloso, por cuanto es un tumor benigno que no requiere intervención a través de RT ni QM, presenta una alta supervivencia y una buena proporción de niños con este diagnóstico alcanzan la adultez logrando desempeños normales e independientes. Sin embargo, la mitad de los pacientes presentan déficits neurológicos permanentes a nivel motor (como es de esperar por la localización a nivel del cerebelo) tales como desequilibrio y ataxia (Daszkiewicz et al., 2009).

Cada vez hay mayor reconocimiento de que la cirugía (Cx) requerida para su intervención puede producir déficit cognitivo. Esto es así porque la Cx puede implicar la remoción de varios grados de tejido cerebeloso y puede también dañar tejido y/o estructuras adyacentes y vías de conexión con otras estructuras.

De hecho, varios estudios de tipo retrospectivo y prospectivo con niños tratados por TFP, a quienes únicamente se les ha intervenido quirúrgicamente, han encontrado problemas cognitivos posteriores a la cirugía (Riva & Giorgi, 2000; Levisohn, Cronin-Golomb & Schmahman, 2000; Palmer et al., 2003). El primer estudio sistemático sobre las alteraciones cognitivas presentadas en niños con resección de TFP, sin la influencia de RT y QM, fue el realizado por Levisohn et al. (2000) quienes observaron síntomas similares a los descritos en el "Síndrome Cerebeloso Cognitivo-Afectivo" documentado en los adultos por Schmahmann & Sherman (1998). Estos últimos autores estudiaron niños entre 3 y 14 años tras resecciones quirúrgicas por tumores cerebelosos y encontraron dificultades en la iniciación del lenguaje, en

la nominación y en la fluidez verbal; disminución en la recuperación de historias; déficit en la secuenciación, planificación y mantenimiento del set y alteraciones visoespaciales. Así mismo, identificaron en niños con daño en el vermis alteraciones en el afecto incluyendo irritabilidad, impulsividad, desinhibición y labilidad emocional.

Posteriormente, se han publicado una serie de artículos que van en la misma dirección e identifican alteraciones cognitivas en los pacientes con astrocitoma. Riva & Giorgi (2000) reportaron problemas neuropsicológicos en niños unas semanas después de la resección del tumor cerebeloso y previo al tratamiento con RT y/o QM. Además, aportan un patrón de localización neuroanatómica de regiones cerebelosas asociadas predominantemente a alteraciones cognitivas consistentes en problemas en la memoria auditiva secuencial y en el procesamiento del lenguaje, ambos tipos de alteraciones asociados con tumores cerebelosos derechos. De forma análoga, describieron déficits en la memoria visual y espacial tras tumores cerebelosos izquierdos, así como mutismo producido por lesiones en el vermis. Steinlin et al. (2003) realizaron un estudio con 24 pacientes operados durante la niñez por tumores benignos en el cerebelo mas no requirieron RT ni QT. Sus resultados mostraron que esta población presentaba problemas en la atención, la memoria y la velocidad de procesamiento. Además, detectaron problemas comportamentales en 33% de los pacientes.

Tales estudios entonces reflejan un deterioro cognitivo en la población de niños tratados quirúrgicamente por tumor benigno en el cerebelo. Se han reportado alteraciones en la capacidad mnésica y atencional y problemas visoespaciales, lingüísticos y ejecutivos. Sin embargo, no

sólo se encuentran déficits en los procesos cognitivos evaluados sino que también se han sugerido cambios comportamentales que en muchos casos son reconocidos en primera instancia por los padres. Se ha indicado que los anteriores síntomas cognitivos y emocionales emulan el Síndrome Cerebeloso Cognitivo-Afectivo (Schmahmann & Sherman, 1998).

La existencia de alteraciones cognitivas leves asociadas al astrocitoma cerebeloso en población infantil ha llevado a los investigadores a tener presentes esos hallazgos: a) en el momento de generar estrategias de intervención (Butler & Copeland, 2002), b) para considerar la incidencia de variables pre quirúrgicas y postquirúrgicas que puedan explicar los déficits y proponer factores de mejor pronóstico (Aarsen et al., 2006) y c) como evidencia de que el cerebelo es una estructura relacionada con funciones de carácter cognitivo (Schmahmann & Sherman, 1998, Quintero-Gallego, Gómez, Vaquero, Perez-Santamaria & Marquez., 2006; Vaquero, Gómez, Quintero-Gallego, González-Rosa & Marquez, 2008; Quintero-Gallego, Gómez-Gonzales & Vaquero, 2011a; Quintero-Gallego, Gómez-Gonzales, Morales & Márquez 2011b, 2011c).

Respecto a este último punto, los resultados procedentes de las diferentes fuentes de evidencia son consistentes y aportan información sobre la importancia de atribuir el funcionamiento cognitivo a otras estructuras y no exclusivamente a la corteza cerebral. Los estudios anatómicos suministran información sobre las conexiones que se establecen entre el cerebelo y regiones corticales como la corteza frontal y parietal (Catani & Thiébaud de Schotten, 2012). La información ontogenética sugiere el desarrollo del neodentado paralelo a las cortezas asociativa y polimodales (Damon & Lerner, 2006a, 2006b). Los datos fisiológicos indican que existe un módulo

homogéneo en toda la corteza cerebelosa y una organización longitudinal diferenciada de aferencias y eferencias que permite establecer mapas topográficos (Llínas, 1969). Los resultados de los estudios con técnicas de neuroimagen sugieren la participación distribuida de una red de estructuras (corticales, subcorticales y cerebelosas) en la realización de tareas cognitivas. Finalmente, los trabajos con población clínica y pruebas neuropsicológicas (como el estudio de pacientes con tumores cerebelosos), demuestran un deterioro cognitivo de funciones relacionadas con las asociaciones fronto-parietales en población con lesión cerebelosa. Estos últimos estudios han permitido indicar que la pérdida neuronal y/o malformaciones en el cerebelo podrían ser, en parte, responsables de los síntomas emocionales, conductuales y cognitivos que caracterizan algunas patologías.

A partir de los diversos hallazgos enumerados, se ha llegado a proponer una organización topográfica de las funciones en el cerebelo que permite explicar las fallas cognitivas, comportamentales y afectivas observadas tras lesiones cerebelosas. Así pues, lesiones en el lóbulo posterior son particularmente importantes en la generación de comportamientos cognitivos alterados, tales como dificultades ejecutivas, viso-espaciales y lingüísticas. El vermis está relacionado con manifestaciones afectivas, en tanto que el lóbulo anterior se relaciona en mayor medida con déficits motores (Schmahmann, 1998, 2000, 2001, 2004).

Impacto de la radioterapia sobre la cognición

El meduloblastoma, al ser un tumor maligno, requiere de protocolos que incluyen tanto la Cx, como técnicas más invasivas como son la RT y la QM, de las

que se reportan déficits frecuentemente más severos y globales.

Respecto a la RT, uno de los aspectos principalmente estudiados es la disminución en la capacidad intelectual (Mulhern et al., 1992; Mulhern et al., 1998; Ris et al., 2001). Entre los resultados encontrados, se cuenta la reducción progresiva en la inteligencia (CI) en niños menores de 7 años con tumores, durante los dos primeros años después de la radiación global (Ellenberg, McComb, Siegel & Stowe, 1987). Los resultados obtenidos por Radcliffe et al. (1992) se orientan en la misma dirección, reportando una pérdida de 27 puntos en promedio del CI en pacientes intervenidos con RT. Mulhern et al. (1992) muestran que los pacientes con TFP que recibían RT tenían niveles de CI entre 12 y 14 puntos por debajo de quienes no habían recibido RT.

Palmer et al. (2001) han propuesto que la disminución de los puntajes de CI en el tiempo se asocia con una baja tasa de adquisición de conocimiento más que a una pérdida de las habilidades intelectuales. Estos mismos autores monitorizaron la habilidad intelectual de 50 pacientes en un periodo de 7 años (Palmer et al., 2003). A partir de los resultados, los autores propusieron un modelo regresivo considerando como variable predictiva la edad en el momento del tratamiento. En los pacientes de mayor edad en el momento del tratamiento ($M = 11.05$ años) el modelo predice que el nivel intelectual de la línea de base permanece sin cambios hasta aproximadamente dos años después del diagnóstico, momento en el que inicia una leve disminución. En cuanto a los pacientes más jóvenes ($M = 5.86$ años), experimentan una disminución inmediata que no se estabiliza hasta varios años después del tratamiento. Hoppe-Hirsh et al. (1995) han encontrado que inclusive los pacientes con TFP que requieren RT

localizada en la fosa posterior presentan dicha disminución en el CI.

Otro aspecto analizado en la literatura es la relación entre la dosis y la edad en la que se aplica el tratamiento a los pacientes con meduloblastoma sobre los resultados cognitivos. Mulhern et al. (1998) encontraron que los supervivientes de tumores que recibieron dosis reducidas de radiación (25 Gy) y aquéllos que fueron mayores en el momento del tratamiento (>8,8 años) mostraron mejor funcionamiento cognitivo que quienes recibieron dosis de tratamiento estándar (36 Gy) y que fueron más jóvenes en el momento del tratamiento (<8,8 años). Grill et al. (1999) también relacionan las secuelas neuropsicológicas y la dosis de RT y llegaron a la misma conclusión que Mulhern et al. (1998), confirmando que las dosis más bajas (25 Gy) estaban asociadas con un mejor resultado a nivel intelectual comparado con las dosis estándar. De la misma forma, Kieffer-Renaux et al. (2000) estudiaron la relación entre dos niveles de radiación craneal (25 Gy y 35 Gy) y los puntajes en varias pruebas cognitivas en un grupo de adolescentes supervivientes de meduloblastoma. Aquéllos que habían recibido una dosis de radiación estándar (35 Gy) mostraban un CI verbal significativamente más bajo que quienes habían recibido una dosis reducida (25 Gy). Aunque ambos grupos mostraron una disminución en la velocidad de procesamiento y en la memoria verbal, el grupo con dosis de RT mayores presentó más dificultades.

Esos mismos resultados se han encontrado en las investigaciones realizadas en los últimos años. Mulhern et al. (2005) realizaron un trabajo con 111 pacientes tratados por meduloblastoma y seguidos durante un periodo de siete años, en el cual estudiaron tres áreas de desempeño

académico: lectura, escritura y matemáticas. Ellos encontraron que quienes recibieron dosis de radiación más altas siendo más jóvenes, experimentaban deterioro en el tiempo en las habilidades intelectuales y académicas. No obstante, estudios anteriores (Ater et al., 1996) resaltaban la importancia de tomar estos hallazgos con cautela y evitar las generalizaciones respecto a los beneficios neuropsicológicos de la ausencia de radioterapia. Estos autores sugerían que si el daño en el momento del diagnóstico estaba confinado al sitio del tumor, el perfil neuropsicológico podría mejorar a pesar de otros eventos como los tóxicos, las infecciones o los daños por radiación. En contraste, si se genera un daño cerebral difuso la probabilidad de recuperación es menor y el impacto de otros factores podría ser mayor.

Se han sugerido diferentes mecanismos neuropatológicos que explican los efectos cognitivos de la RT. Así pues, se ha indicado que la radiación: a) reduce la neurogénesis y el volumen del hipocampo (Monje Mizumatsu, Fike & Palmer, 2002; Monje & Palmer, 2003), lo que podría explicar los déficits en la memoria verbal (Kieffer-Renaux et al., 2000; Nagel et al., 2004) y b) genera pérdida en el volumen de la sustancia blanca lo que, a su vez, se asocia con disminución en el CI, en la atención, en la velocidad de procesamiento y en el desempeño académico global (Reddick et al., 2003).

Nagel et al. (2004) llevaron a cabo un estudio longitudinal del volumen del hipocampo en pacientes con meduloblastoma. Sus resultados mostraron una reducción del volumen después del tratamiento, principalmente en regiones posteriores del hipocampo bilateral. Ese patrón anormal continuó hasta 2-3 años tras el diagnóstico, momento en el que el

volumen del hipocampo retornó hacia un patrón de crecimiento normal. Este mismo autor y sus colegas en un estudio posterior (Nagel et al., 2006) caracterizaron el déficit de memoria de esta población (dificultad en la recuperación vs dificultad en la codificación) y buscaron comprender si el sustrato para dicho déficit era una lesión en la sustancia blanca o alteraciones a nivel del hipocampo. Sus resultados mostraron que los niños tratados con meduloblastoma presentaban dificultades en la memoria verbal con un perfil caracterizado por alteraciones tanto en la codificación como en la recuperación, lo cual generaba, en términos de estos autores, un perfil mixto explicado tanto por patología de la sustancia blanca como del hipocampo.

Mulhern et al. (2001) han reportado que aproximadamente el 70% de la asociación entre edad en la que se aplica la RT en los pacientes con meduloblastoma y el CI estaba explicado por el volumen de la sustancia blanca ("*volume of normal-appearing white Matter: NAWM*"). Es claro que la sustancia blanca en el cerebro se expresa a través de la mielina y que el proceso de mielinización continúa inclusive hasta la segunda década de la vida (Pfefferbaum et al., 1994), siendo las áreas frontales y parietales las últimas estructuras en mielinizarse. La literatura ha demostrado que la irradiación afecta directamente en la sustancia blanca siendo más notorio su efecto en los niños pequeños, en quienes el proceso de mielinización aún se está produciendo. Sin embargo, no se ha precisado si la causa del daño en la sustancia blanca se debe a un efecto directo (por ejemplo, el tratamiento induce la muerte de células gliales) o a uno de carácter indirecto (por ejemplo, la destrucción de los precursores de los oligodendrocitos y/o daño microvascular) (Hopewell & Van der Kogel, 1999). En uno u

otro caso, la destrucción de la sustancia blanca impide la conexión cerebelo-cortical y afecta la velocidad del procesamiento de la información.

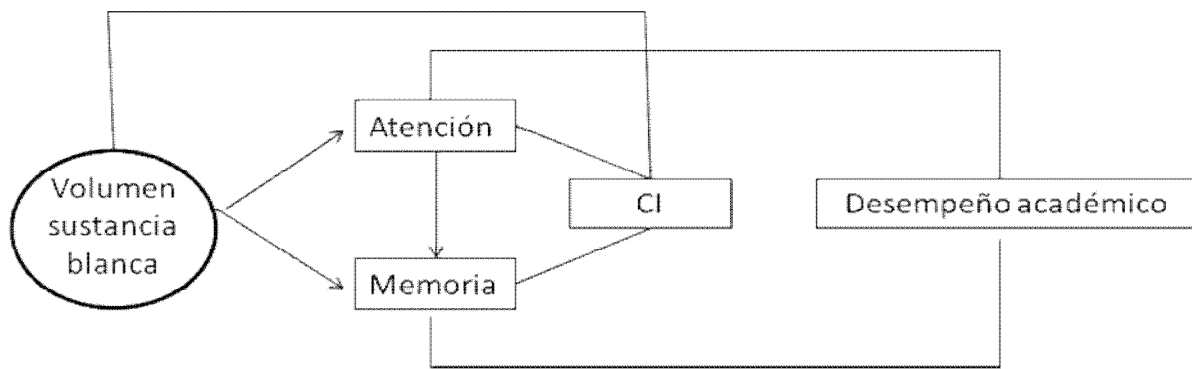
En los últimos años se ha empezado a utilizar una técnica de resonancia magnética que detecta las propiedades microestructurales de la sustancia blanca denominada: "*Diffusion tensor Imaging (DTI)*" siendo una de las medidas obtenidas la "*Fractional anisotropy- FA*" (Khong et al., 2005, 2006; Mabbott et al., 2006; Qui et al., 2007). Esta es una técnica que evalúa el grado de simetría en la dirección (anisotropía) del flujo de moléculas de agua como medida de la integridad de las vainas de mielina. Los resultados de las investigaciones utilizando esta tecnología sugieren que los cambios cognitivos hallados en pacientes con meduloblastoma, a quienes se les ha suministrado RT, se asocian a alteraciones en la sustancia blanca. Uno de los estudios realizados en este campo es el de Khong et al. (2005), quienes estudiaron la FA de la sustancia blanca en 20 niños supervivientes de meduloblastoma, quienes además habían sido tratados con RT. Sus resultados mostraron que el grupo clínico presentaba más bajos valores de FA que los controles de la misma edad. De otro lado, variables como la edad (menor edad) y la dosis de radiación (mayor dosis) incidieron en los resultados. Estos hallazgos, junto con los descritos anteriormente, aportan evidencia que apoyan la idea de que la sustancia blanca es uno de los sustratos neuroanatómicos perturbados por aquellos tratamientos que inducen neuro-toxicidad.

Además de las investigaciones efectuadas con el fin de establecer las lesiones en el SNC (sustancia blanca e hipocampo) causadas por la RT, las cuales podrían explicar los déficits cognitivos de los pacientes (pobre atención, dificultad en la

memoria, enlentecimiento en el procesamiento de la información, disminución intelectual y problemas de aprendizaje), algunos autores han buscado integrar estos dos aspectos en modelos explicativos. Reddick et al. (2003) han propuesto un modelo (ver figura 1) en el que la disminución en la sustancia blanca en niños con tumores cerebrales que han requerido RT se asocia con déficits en procesos cognitivos básicos,

principalmente en atención, lo que se refleja en un bajo puntaje en pruebas de CI, tanto en la capacidad verbal como en la no verbal (Palmer et al., 2001; Spiegler et al., 2004; Mulhern et al., 2005), y en un desempeño académico por debajo de lo normal con problemas en la escritura, matemáticas y, principalmente, en las habilidades de lectura (Mabbott et al., 2006; Mulhern et al., 2005).

Figura 1. Modelo propuesto por Reddick et al. (2003) para explicar la relación entre el volumen de la sustancia blanca, atención, memoria, inteligencia y rendimiento académico



Impacto de la quimioterapia sobre la cognición

Aunque gran parte de los efectos reportados a largo plazo en pacientes con meduloblastoma se asocian a la RT (Grill et al., 1999; Kieffer-Renaux et al., 2000), los sobrevivientes presentan efectos que reflejan, no sólo las consecuencias del efecto de dicho tratamiento, sino también el impacto de la cirugía y de la QM (Maddrey et al., 2005).

Uno de los autores que inició el estudio de los efectos de la QM fue Packer, quien reportó una variedad de agentes quimioterapéuticos que podrían causar daños cerebrales severos y ocasionalmente compromiso neurológico duradero (1987a, 1987b). Estos autores indicaron que los efectos perjudiciales dependían de

aspectos tales como la dosificación de la droga, la vía de entrega y el uso de la radioterapia concomitante. Una de las razones por las cuales se ha prestado especial interés al efecto neurotóxico de las drogas utilizadas en el tratamiento del cáncer, es porque hay información que indica el efecto mórbido que éstas tienen no solamente sobre las células de cáncer sino también sobre otras poblaciones celulares del SNC (Dietrich et al., 2006).

Si bien es cierto que a lo largo de la historia ha sido mucho más claro el efecto que este tratamiento tiene sobre los sistemas sensoriales (p. ej., pérdida auditiva, visual u olfativa), ha sido menos estudiado el efecto en otras áreas cuya manifestación es más sutil e inclusive subjetiva. Este tipo de efecto ha sido denominado como “*chemobrain* o *chemofog*” por los pacientes

con cáncer. Este concepto describe un síndrome caracterizado por dificultades en la memoria, episodios de desorientación, incapacidad para concentrarse y otras dificultades importantes a nivel cognitivo (Weiss, 2008).

No hay un gran número de estudios sobre los efectos aislados de la QM en los TFP puesto que este protocolo de intervención (QM sin RT) se emplea en niños menores de tres años, en quienes no se suelen medir los procesos cognitivos de forma específica como en niños mayores. No obstante, Rutkowski et al. (2005), examinaron 43 pacientes menores de tres años con diagnóstico de meduloblastoma y tratados con cirugía y tres ciclos de QM. Catorce de esos pacientes completaron una evaluación neuropsicológica cuando la media de edad fue de 4,8 años. Los resultados reflejaron que los puntajes obtenidos por los pacientes en pruebas de inteligencia y de integración visomotora fueron más bajos que los logrados por los sujetos del grupo control.

El neuropsicólogo en el equipo de oncología pediátrica

Los principales tumores intracraneanos en población infantil y adolescente son los TFP y, específicamente, los tumores en el cerebelo. Como se ha expuesto en los párrafos anteriores, esta población presenta déficit cognitivo leve o severo dependiendo de la malignidad del tumor. De tal forma, pacientes con astrocitoma presentan un déficit cognitivo leve y los pacientes con meduloblastoma presentarán un déficit cognitivo moderado-severo. Lo anterior lleva a perfiles neuropsicológicos mixtos asociados a alteración en la estructura y sus conexiones y a lesiones en la sustancia blanca.

En la Figura 2 buscamos unificar los modelos que se han propuesto para el abordaje de esta población (Ver Figura 1 y consultar a Palmer, 2008); así como los hallazgos teóricos en relación a las alteraciones neurobiológicas producidas por las lesiones y por los tratamientos. Se considera: a) los hallazgos informados sobre la pérdida en el volumen del hipocampo generada por altas concentraciones de corticoides y la RT, b) la contribución de lesiones en el vermis y el núcleo dentado en procesos cognitivos superiores y c) la mayor sensibilidad de zonas en desarrollo como la corteza frontal a la toxicidad generada por los tratamientos. También se presenta la relación entre los procesos cognitivos y el efecto que el deterioro en procesos básicos genera en otros procesos y en la vida cotidiana (partiendo entre otros modelos de Reddick et al., 2003). Finalmente se señala el impacto de la RT.

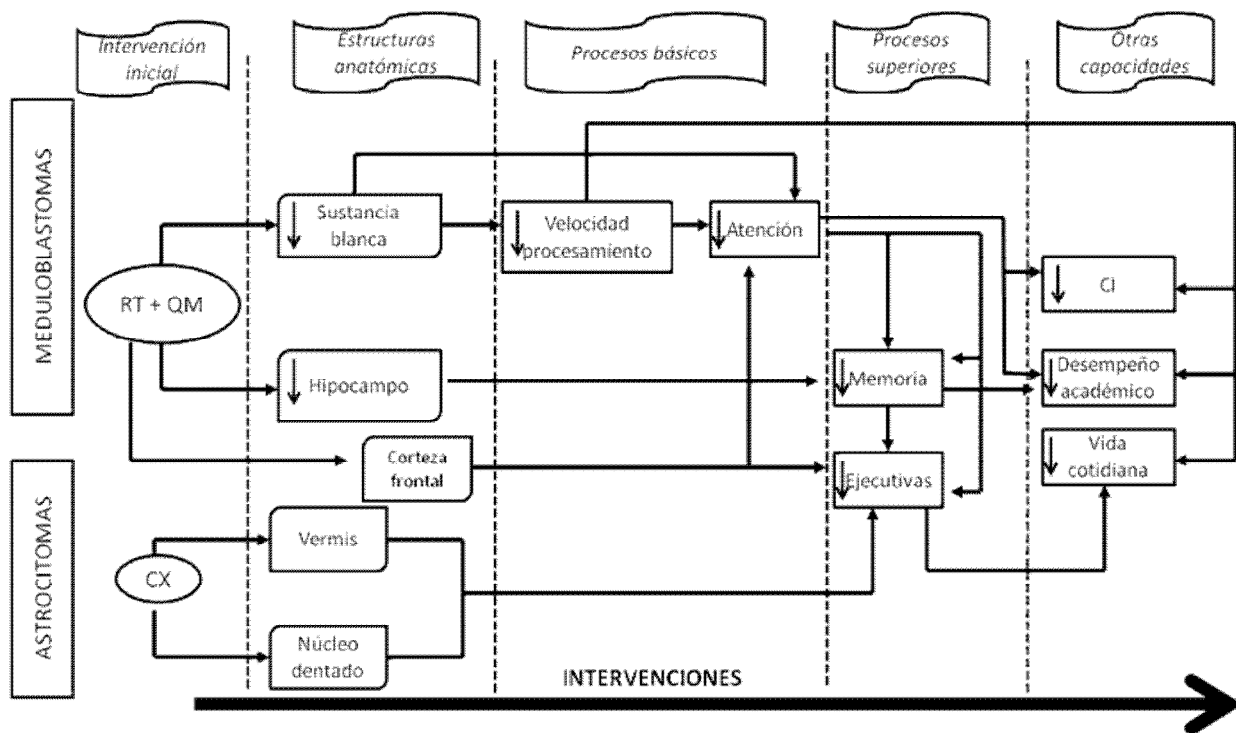
Los efectos tóxicos de la RT y QM son aspectos que podrían explicar los déficits cognitivos en los supervivientes de meduloblastoma; sin embargo, considerando los cambios en los protocolos de intervención médica (que incluyen menores dosis de RT y QM y control de la edad en que se inicia el tratamiento), surgen otros factores como posibles eventos explicativos. Tales eventos son las complicaciones de la Cx, la intervención quirúrgica por sí misma (por ejemplo, en pacientes con astrocitoma, ver figura 2) y, la posible afectación de estructuras cerebelosas específicas. Las alteraciones cognitivas repercuten sobre diversos dominios y, siendo la población infantil y adolescente la afectada, los déficits podrán manifestarse y, en muchos casos, mantenerse a lo largo de su vida. Las lesiones precoces van a impedir, en mayor

o menor medida, el desarrollo ulterior de los procesos cognoscitivos complejos.

A fin de disminuir este efecto negativo a largo plazo, se requiere del esfuerzo conjunto de diversos profesionales para garantizar una mejor calidad de vida en esta población (Butler et al., 2008). Se señala en la Figura 2, la importancia de las intervenciones interdisciplinarias considerando, como sugerían Palmer & Leight (2009), diferentes momentos en el tiempo y el tipo de rol asumido por los profesionales del equipo. Así mismo, en tal sistema, la neuropsicología crea una importante área de trabajo, tanto a nivel de evaluación como de rehabilitación (Butler & Copeland, 2002; Bernabeu, 2004). Las diferencias en términos de severidad en

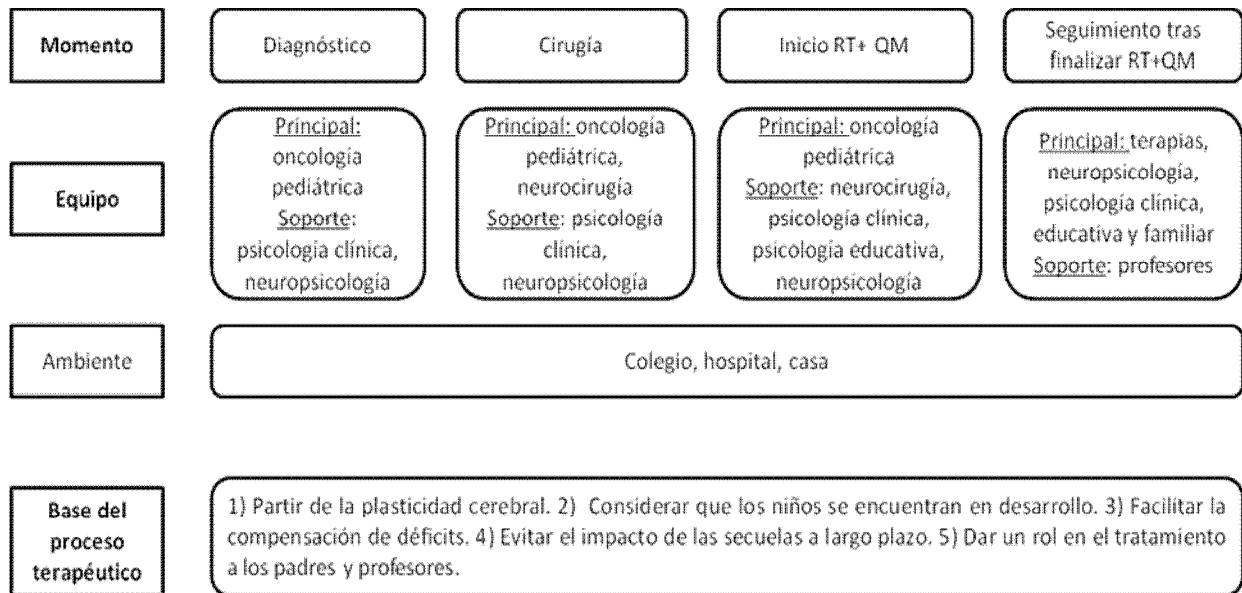
relación a los cuadros neurocognitivos asociados a las dos patologías, requiere el desarrollo de programas de evaluación y tratamiento ajustados a las particularidades de cada una. De tal forma, la especificidad de los programas será determinada por la naturaleza del cuadro clínico cognoscitivo y por la individualidad de los pacientes. Las posibilidades de una mayor plasticidad neuronal, particularmente en niños que han desarrollado lesiones cerebrales adquiridas en edades superiores a los dos años (Anderson et al., 2005, 2009), constituye un factor que hace de la rehabilitación un elemento prometedor en el tratamiento y en la prevención de secuelas cognoscitivas en estos pacientes.

Figura 2. Principales impactos de tumores de la fosa posterior (astrocitomas y meduloblastomas) y de los tratamientos sobre diversos procesos neurobiológicos, neurocognoscitivos, psicológicos y funcionales en los pacientes.



Construida a partir de las propuestas de: Reddick et al. (2003), Butler et al. (2008), Palmer (2008), Palmer & Leight (2009), Butler & Copeland (2002) y Bernabeu (2004)

Figura 3. Síntesis de una propuesta del proceso de intervención interdisciplinario necesario en la población pediátrica infantil



De cualquier modo, los beneficios de la intervención del neuropsicólogo en este contexto de trabajo interdisciplinario, están encaminados en dos sentidos. A nivel del diagnóstico, por la posibilidad de dar pautas que permitan una mejor comprensión del estado del niño afectado en los diferentes momentos de intervención médica. Igualmente, el seguimiento neuropsicológico permite detectar, a partir del rendimiento cognitivo, un posible deterioro, complicación o metástasis del cuadro clínico. De tal forma, se puede vigilar al paciente durante todo su proceso, estableciendo puntos de referencia y de comparación longitudinal. Como sugiere Farace: “hay evidencia que el deterioro neurocognitivo puede preceder los cambios en la neuroimagen del tumor sugiriendo que la vigilancia neuropsicológica puede ser más sensible a la progresión del tumor que la neuroimagen tradicional” (2008, p.35). Por otro lado, a nivel de intervención, a partir de los resultados obtenidos en la evaluación, se puede dar retroalimentación a los familiares y cuidadores sobre las formas de maximizar la calidad de vida de la persona (Farace, 2008) y, así mismo, se

pueden establecer pautas de manejo cognitivo y sugerencias para la reincorporación al colegio una vez culmine su tratamiento médico (Penkman Fennell & Butler, 2008). De hecho, uno de los grupos reconocidos en este campo es el liderado por el psicólogo Robert Butler, quien trabaja en la Oregon Health Sciences University y realiza, junto con sus colegas, estudios sistemáticos del programa de intervención cognoscitiva que han creado (*cognitive remediation program, CRP*. Butler, 1998; Butler & Copeland, 2002). A partir de su investigación, se ha empezado a proponer claves de manejo específicos para esta población en las unidades de oncología siendo una de ellas, el contar con un programa de reintegración escolar (Nazemi & Butler, 2011).

Considerando lo expuesto anteriormente se plantea la siguiente propuesta de trabajo para el neuropsicólogo.

La intervención neuropsicológica integra los principios rectores de rehabilitación tanto de las primeras fases (pre-intervención quirúrgica, durante la cirugía y

posterior a ella), el proceso de rehabilitación de orden cognoscitivo, así como los principios de reintegración y de inclusión social bajo una concepción ecológica de la intervención rehabilitadora.

Así, en la fase de preparación del paciente a su cirugía, el neuropsicólogo asume un rol de soporte esencial en relación a la evaluación inicial del paciente. Tal evaluación aporta información de utilidad clínica pero igualmente de valor para la investigación pues revela las secuelas generadas en relación a la patología neoplásica y sus secuelas concomitantes (incremento de la presión intracraneal, desviación de las estructuras, lesión ocupante de espacio, etc.), todo ello independientemente de los efectos que ulteriormente podrán ser atribuidos a las intervenciones neurológicas. Desde un punto de vista teórico-científico, tales evaluaciones, tanto la evaluación neuropsicológica tradicional como la evaluación a través de paradigmas cognoscitivos durante la obtención de neuroimágenes funcionales, contribuyen al conocimiento del rol del cerebelo y sus conexiones a la organización de procesos psicológicos y también a la comprensión del proceso de rehabilitación ulterior.

La evaluación pre-quirúrgica contribuye al establecimiento de una línea de base del funcionamiento cognoscitivo y conductual del niño, así como de las características relacionales y afectivas del medio familiar. En esta última dimensión, el psicólogo clínico (y en muchos casos el neuropsicólogo) puede contribuir a aliviar la carga emotiva en el niño así como de su entorno familiar.

La evaluación neuropsicológica constituye un elemento fundamental luego de la cirugía y durante las fases de tratamiento quimio o radioterapéutico para monitorear

el funcionamiento cognoscitivo durante la evolución del paciente. Tales evaluaciones tienen, entonces, un valor preventivo del deterioro cognitivo y de la aparición de ciertos síntomas o secuelas no claramente perceptibles o netamente inexistentes a nivel del comportamiento a un estadio precoz de desarrollo, pero susceptible de presentarse en momentos más tardíos, como en la adolescencia. Paralelamente, las evaluaciones neuropsicológicas post-quirúrgicas poseen un valor para la investigación pues los cambios identificados en comparación a la evaluación inicial van a sugerir con un mayor grado de certeza, el rol deletéreo de los efectos secundarios de las intervenciones.

Posteriormente, las intervenciones neuropsicológicas deben abordar las secuelas cognoscitivas apoyándose en los factores cognoscitivos intactos o mejor preservados aprovechando los elementos de plasticidad neuronal. En este caso las intervenciones están orientadas al niño, a su familia pero también, de suma importancia, al entorno educativo en el que se desenvuelve. Se proponen ajustes curriculares, que apoyen el proceso de aprendizaje durante el proceso de intervención y al finalizar el mismo y, un seguimiento en el tiempo en la medida en que el niño puede erróneamente ser considerado como “perezoso y desmotivado”, cuando en realidad su actividad podría estar regida por las consecuencias de una patología como el cáncer y el tratamiento mismo sobre su funcionamiento cognoscitivo.

El seguimiento neuropsicológico a largo plazo de grupos de niños tratados por TFP a diferentes edades podrá dilucidar aun más el impacto de los tratamientos sobre el desarrollo intelectual, las capacidades de aprendizaje y de ajuste psicosocial en

diversas edades. Tal tipo de estudio podrá contribuir a aclarar el rol de la reorganización cerebral y de la recuperación a largo plazo tanto sobre el plano funcional como neurofisiológico.

Es importante indicar que la intervención en esta población se ha orientado principalmente a estimular procesos específicos, por ejemplo, la atención; aduciendo por un lado, que este proceso es uno de los más afectados y, por otro lado, que su estimulación, inducirá cambios en otras habilidades, capacidades y actividades relacionadas con este proceso básico. Sin embargo, se concibe como necesario un tratamiento bajo un modelo de desarrollo, de tipo holístico y con carácter interdisciplinario (Wilson & Gracey, 2009) que se ocupe de aspectos que el niño- adolescente requiera para ajustarse a las demandas del medio y para ello, es posible utilizar estrategias lúdicas, académicas, físicas, familiares, emocionales, sociales, psicológicas e inclusive, la meditación (Chiesa & Serretti, 2010).

A manera de conclusión

El déficit cognitivo e intelectual descrito en las líneas anteriores está asociado al tipo de tumor y, de manera paralela, al tipo de intervención. Estos dos aspectos son interdependientes puesto que la histología del tumor determinará de manera concomitante la intervención requerida. De tal forma, tumores de mayor malignidad (en este caso, meduloblastoma) requerirán de terapias más invasivas y drásticas (RT y QM).

Los estudios longitudinales son los que aportan resultados más consistentes. En ellos se señalan déficits estables a lo largo del tiempo en pacientes con astrocitoma, lo

cual podría sugerir que la afectación del cerebelo y de estructuras adyacentes tiene un efecto cognitivo pero que dicha alteración no se incrementa en el tiempo (Carpentieri, 2003; Steinlin, 2003; Stargatt, Rosenfeld, Maixner & Ashley, 2007), en tanto que se encuentra una disminución en el CI y en las capacidades académicas en pacientes con meduloblastoma que han requerido RT y en muchos casos QM. De cualquier modo, la población con tumor en el cerebelo presenta daño tanto en el cerebelo como en la sustancia blanca, por lo cual, los déficits neuropsicológicos serán el resultado de un conjunto de causas y lesiones (Stargatt et al., 2007).

Hemos mostrado a lo largo del documento las alteraciones que se producen en niños/adolescentes con tumores en el cerebelo tanto por lesiones en el cerebelo como por tratamientos médicos específicos. Se ha presentado someramente el rol del cerebelo a nivel cognitivo. Dado el desconocimiento que existe aún de parte de muchos profesionales respecto al papel modulador del cerebelo en la cognición, los impactos de las lesiones en esta estructura no han merecido suficiente atención. No obstante, los estudios aquí tratados sugieren el impacto significativo que tienen los tratamientos como la RT y la QM a nivel cognitivo, emocional y comportamental.

Finalmente, se ha planteado una propuesta que surge basándose en modelos de trabajo actuales, en la literatura y en la experiencia clínica de los autores. Se han perfilado algunas ideas al respecto que merecen ser discutidas, considerando que el rol del neuropsicólogo en este campo aún no es muy conocido y en muchos países, de hecho, este profesional no forma parte aún de los equipos de oncología. Resulta claro que el desarrollo del niño se verá afectado por el impacto directo e indirecto del tumor. Adicionalmente, existe

una serie de variables (personales, familiares, culturales, complicaciones durante la hospitalización, etc.), que complejizan el panorama.

En este colorido escenario no se trata simplemente de una patología más que impacta el SNC sino de una patología que tiene efectos sobre la vida del niño. En este ámbito el papel del neuropsicólogo no se reducirá a medir, indicar y enumerar los problemas que tiene el paciente, sino que, buscando comprenderlo, describirá sus dificultades así como las estrategias que ha desarrollado para enfrentarse al medio. En

tal sentido, el estudio minucioso de los efectos neurocognoscitivos y comportamentales a diferente plazo y a diferentes edades, contribuirá a la elaboración de protocolos de intervención, de readaptación y de reintegración educativa y social de los pacientes, todo lo anterior con el fin último, de buscar alternativas que le permitan a este ser humano adaptarse a las exigencias de su medio, tener una óptima calidad de vida y sobre todo, ser feliz. Porque como dice O. Wilde: "El medio mejor para hacer buenos a los niños es hacerlos felices."

Referencias

- Aarsen, F.K., Paquier, P.F., Reddingius, R.E et al. (2006). Functional outcome after low-grade astrocytoma treatment in childhood. *Cancer*, 106(2), 396-402.
- Alien, J.C & Epstein, F. (1982). Medulloblastoma and other Primary Malignant Neuroectodermal Tumors of the SNC, the effect of patient's age and extent of disease on prognosis. *Journal of Neurosurgery*, 57, 446-451.
- Allen, J.C. (1985). Childhood Brain Tumors: Current Status of Clinical Trials in Newly Diagnosed and Recurrent Disease. *Pediatric Clinics of North America*, 32, 633-51.
- Al-Mefty, O., Jinkins, J.R & El Senoussi, M. (1985). Medulloblastomas: A Review of Modern Management with a report on 75 cases. *Surgical Neurology*, 24, 606-24.
- Anderson, V., Catroppa, C., Morse, S et al. (2005). Functional Plasticity or Vulnerability After Early Brain Injury? *Pediatrics*, 116, 1374-1382.
- Anderson, V., Spencer-Smith, M., Leventer, R et al. (2009). Child brain insult: Can age at insult help us predict outcome? *Brain*, 132 (1), 45-56.
- Ater, J., Moore, B., Francis, D et al. (1996). Correlation of medical and neurosurgical events with neuropsychological status in children at diagnosis of astrocytoma: utilization of neurological severity scale. *Journal of Child Neurology*, 11, 462-469.
- Bernabeu, J., López-Luengo, B., Fournier, C. et al. (2004). Aplicación del APT (Attention Process Training) dentro de un proyecto de intervención en procesos atencionales en niños con cáncer. *Revista de neurología*, 38 (5), 482-486.

- Bloom, H.J., Glees, J., Bell, J et al. (1990). The treatment and long-term prognosis of children with intracranial tumors: a study of 610 cases, 1950-1981. *International Journal of Radiation Oncology Biology Physics*, 18(4), 723-745.
- Butler, R.W. (1998). Attentional processes and their remediation in childhood cancer. *Pediatric Oncology Supplement*, 1, 75-78.
- Butler, R.W & Copeland, D.R. (2002). Attentional processes and their remediation in children treated for cancer: A literature review and the development of a therapeutic approach. *Journal of the International Neuropsychology Society*, 8, 115-124.
- Butler, R.W., Sahler, O.J., Askins, M.A et al. (2008). Interventions to improve neuropsychological functioning in childhood cancer survivors. *Developmental Disabilities Research Review*, 14 (3), 251-258.
- Carpentieri, S.C., Waber, D.P., Pomeroy, S.L et al. (2003). Neuropsychological functioning after surgery in children treated for brain tumor. *Neurosurgery*, 52(6), 1348- 1356.
- Catani, M. & Thiébauld de Schotten, M. (2012). *Atlas of human brain connexions*. Oxford: Oxford University Press.
- Cheek, W., Marlin, A., Mclone, D. & Walker, M. (1994). *Pediatric Neurosurgery, Surgery of the Developing Nervous System*, 3th ed., USA. (Pp.351-383).
- Chiesa, A. & Serretti, A. (2010). A systematic review of neurological and clinical features of mindfulness meditations. *Psychological Medicine*, 40 (8), 1239-1252.
- Choux, M., Di Rocco, C & Walker, M. (1999). *Pediatric Neurosurgery*, 1st ed., London. (Pp. 391-471).
- Damon, W. & Lerner, R.M. (2006a). *Handbook of child psychology*. Vol. 1 Theoretical models of human development. 6ª edición. New Jersey: John Wiley & sons
- Damon, W. & Lerner, R.M. (2006b). *Handbook of child psychology*. Vol. 2. Cognition, perception and language. 6ª edición. New Jersey: John Wiley & sons.
- Daszkiewicz, P., Maryniak, A., Roszkowski, M & Barszcz, S. (2009). Long-term functional outcome of surgical treatment of juvenile pilocytic astrocytoma of the cerebellum in children. *Child's Nervous System*, 25(7), 855-860.
- Dennis, M., Spiegler, B.J., Hetherington, C.R & Greenberg, M.L. (1996). Neuropsychological sequelae of the treatment of children with medulloblastoma. *Journal of Neurooncology*, 29 (1), 91-101.
- Dietrich, J., Han, R., Yang, Y et al. (2006). CNS progenitor cells and oligodendrocytes are targets of chemotherapeutic agents in vitro and in vivo. *Journal of Biology*, 5(7), 22.
- Duffner, P.K & Cohen, M.E. (1986). Recent developments in pediatric neurooncology. *Cancer*, 58, 561-568.
- Ellenberg, L., McComb, J.G., Siegel, S.E & Stowe, S. (1987). Factors affecting intellectual outcome in pediatric brain tumor patients. *Neurosurgery*, 21(5), 638-644.

- Fajardo-Rivera, O & Nazar-Herrera, N. (2001). Tumores de fosa posterior en niños menores de 13 años en el Hospital Escuela, Tegucigalpa, Honduras. Caracterización clínica del paciente en estudio. *Revista Médica Post de la Universidad Autónoma de Honduras*, 6 (1), 23-27.
- Farace, E. (2008). Role of neuropsychological assessment in cancer patients *En* C.A.Meyers & J.R. Perry (Eds.), *Cognition and Cancer*, (pp. 33-43). Cambridge University Press:UK.
- Gottardo, N.G & Gajjar, A. (2006). Current Therapy for Medulloblastoma. *Current Treatment Options in Neurology*, 8(4), 319–334.
- Grill, J., Renaux, V.K., Bulteau, C et al. (1999). Long-term intellectual outcome in children with posterior fossa tumors according to radiation doses and volumes. *International Journal of Radiation Oncology Biology Physics*, 45(1), 137-145.
- Hopewell, J.W & van der Kogel, A.J. (1999). Pathophysiological mechanisms leading to the development of late radiation-induced damage to the central nervous system. *Frontiers of Radiation Therapy Oncology*, 33, 265-275.
- Hoppe-Hirsch, E., Brunet, L., Laroussinie, F et al. (1995). Intellectual outcome in children with malignant tumors of the posterior fossa: influence of the field of irradiation and quality of surgery. *Childs Nervous System*, 11(6), 340-5.
- Kieffer-Renaux, V., Bulteau, C., Grill, J et al. (2000). Patterns of neuropsychological deficits in children with medulloblastoma according to craniospatial irradiation doses. *Developmental Medicine and Child Neurology*, 22(11), 741-745.
- Khong, P.L, Leung, L.H.T, Chan, G.C et al. (2005). White matter anisotropy in childhood medulloblastoma survivors: association with neurotoxicity risk factors. *Radiology*, 236, 647–652.
- Khong, P.L., Leung, L.H.T., Fung, A.S.M et al. (2006). White matter anisotropy in post-treatment childhood cancer survivors: preliminary evidence of association with neurocognitive function. *Journal of Clinical Oncology*, 24, 884–890.
- Levisohn, L., Cronin-Golomb, A & Schmahmann, J.D. (2000). Neuropsychological consequences of cerebellar tumour resection in children: cerebellar cognitive affective syndrome in a paediatric population. *Brain*, 123 (5), 1041–1050.
- Llínas, R. (1969). *Neurobiology of cerebellar evolution and development*. Chicago: American Medical Association.
- Mabbott, D.J., Noseworthy, M.D., Bouffet, E et al. (2006). Diffusion tensor imaging of white matter after cranial radiation in children for medulloblastoma: correlation with IQ. *Neurooncology*, 8, 244–252.
- Maddrey, A.M., Bergeron, J.A., Lombardo, E.R et al. (2005). Neuropsychological performance and quality of life of 10 year survivors of childhood medulloblastoma. *Journal of Neurooncology*, 72, 245–253.
- Maroldo, T.V & Barkovich, A.J. (1992). Pediatric brain tumors. *Seminars in Ultrasound, CT and MRI*, 13(6), 412-48.

- Monje, M.L., Mizumatsu, S., Fike, J.R & Palmer, T.D. (2002). Irradiation induces neural precursor-cell dysfunction. *Nature Medicine*, 8 (9), 955-962.
- Monje, M.L & Palmer, T. (2003). Radiation injury and neurogenesis. *Current Opinion in Neurology*, 16 (2), 129-134.
- Mulhern, R.K., Hancock, J., Fairclough, D et al. (1992). Neuropsychological status of children treated for brain tumors: a critical review and integrative analysis. *Medical and Pediatric Oncology*, 20(3), 181-191.
- Mulhern, R.K., Kepner, J.L., Thomas, P.R et al. (1998). Neuropsychologic functioning of survivors of childhood medulloblastoma randomized to receive conventional or reduced-dose craniospinal irradiation: a Pediatric Oncology Group study. *Journal of Clinical Oncology*, 16 (5), 1723-1728.
- Mulhern, R.K., Palmer, S.L., Reddick, W.E et al. (2001). Risks of young age for selected neurocognitive deficits in medulloblastoma are associated with white matter loss. *Journal of Clinical Oncology*, 19(2), 472-479.
- Mulhern, R.K., Palmer, S.L., Merchant, T.E et al. (2005). Neurocognitive consequences of riskadapted therapy for childhood medulloblastoma. *Journal of Clinical Oncology*, 23, 5511-5519.
- Nagel, B.J., Palmer, S.L., Reddick, W.E. et al. (2004). Abnormal hippocampal development in children with medulloblastoma treated with risk-adapted irradiation. *AJNR American Journal of Neuroradiology*, 25(9), 1575-1582.
- Nagel, B.J., Delis, D.C., Palmer, S.L et al. (2006) Early patterns of verbal memory impairment in children treated for medulloblastoma. *Neuropsychology*, 20(1), 105-112.
- Nazemi, K & Butler, R. (2011). Neuropsychological rehabilitation for survivors of childhood and adolescent brain tumors: a view of the past and a vision for a promising future. *Journal of Pediatric Rehabilitation Medicine: An Interdisciplinary Approach*, 4, 37-46.
- Oeffinger, K.C & Robison, L.L. (2007). Childhood cancer survivors, late effects, and a new model for understanding survivorship. *JAMA*, 297(24), 2762-2764.
- Packer, R.J., Sposto, R., Atkins, T.E et al. (1987a). Quality of life in children with primitive neuroectodermal tumors (medulloblastoma) of the posterior fossa. *Journal of Pediatrics Neuroscience*, 13(4), 169-175.
- Packer, R.J., Meadows, A.T., Rorke, L.B et al. (1987b). Long-term sequelae of cancer treatment on the central nervous system in childhood. *Medical and Pediatric Oncology*, 15(5), 241-253.
- Palmer, S.L., Goloubeva, O., Reddick, W.E et al. (2001). Patterns of intellectual development among survivors of pediatric medulloblastoma: a longitudinal analysis. *Journal of Clinical Oncology*, 19, 2302-2308.
- Palmer, S.L. (2008). Neurodevelopmental impact on children treated for medulloblastoma: a review and proposed conceptual mode. *Developmental Disabilities Research Reviews*, 14, 203 - 210.

- Palmer, S.L., Gajjar, A., Reddick, W.E et al. (2003). Predicting intellectual outcome among children treated with 35-40 Gy craniospinal irradiation for medulloblastoma. *Neuropsychology*, 17(4), 548-555.
- Palmer, S.L & Leigh, L. (2009). Survivors of pediatric posterior fossa tumors: cognitive outcome, intervention, and risk-based care. *Eur J Oncol Nurs*, 13(3), 171-8.
- Penkman Fennell, L. & Butler, R.W. (2008). Neuropsychological assessment of children with cancer. En C.A.Meyers & J.R. Perry (Eds.), *Cognition and Cancer*, (56-77). Cambridge University Press:UK.
- Pfefferbaum, A., Mathalon, D.H., Sullivan, E.V et al. (1994). A quantitative magnetic resonance imaging study of changes in brain morphology from infancy to late adulthood. *Archives of Neurology*, 51(9), 874-887.
- Pizo, P. (1988). *Principles and practices of Pediatric Oncology* (2da edition). (Pp. 505-555). Philadelphia USA: J.B. Lippincott Company.
- Qui, D., Kwong, D.L., Chan, G.C., et al., (2007). Diffusion tensor magnetic resonance imaging finding of discrepant fractional anisotropy between the frontal and parietal lobes after whole-brain irradiation in childhood medulloblastoma survivors: reflection of regional white matter sensitivity? *International Journal of Radiation Oncology Biology Physics*, 69, 846-851.
- Quintero-Gallego, E., Gómez, C.M^a., Vaquero, E., Perez-Santamaria, J & Marquez, J. (2006). Declarative and procedural learning in children and adolescents with posterior fossa tumours. *Behavioral and Brain Function*, 2, 1-9.
- Quintero-Gallego, E. A., Gómez-Gonzales C.M & Vaquero, E. (2011a). Papel del cerebelo en la atención, la memoria y las funciones ejecutivas. *Avances en Psiquiatría Biológica*, 11, 31-53.
- Quintero-Gallego, E.A-, Gómez-Gonzales C.M., Morales, M. & Márquez, J. (2011b). "Spatial orientation deficit in children due to cerebellum astrocytoma pediatric tumor obtained by means of the Attentional Network Test". *Neuroscience Letters*.
- Quintero-Gallego, E.A-, Gómez-Gonzales C.M., Morales, M. & Márquez, J. (2011c). Déficit en la velocidad de procesamiento vs déficit en la precisión de respuestas en pacientes pediátricos con tumor cerebeloso. *Neuropsicología, Neuropsiquiatría y Neurociencias*. 11(2), 63-83.
- Radcliffe, J., Packer, R.J., Atkins, T.E et al. (1992). Three- and four-year cognitive outcome in children with noncortical brain tumors treated with whole-brain radiotherapy. *Annals of Neurology*, 32(4), 551-554.
- Reddick, W.E., White, H.A., Glass, J.O et al. (2003). Developmental model relating white matter volume to neurocognitive deficits in pediatric brain tumor survivors. *Cancer*, 97(10), 2512-2519.
- Ris, M.D, Packer, R., Goldwein, J et al (2001). Intellectual outcome after reduced dose radiation therapy plus adjuvant chemotherapy for medulloblastoma: a Children's Cancer Group study. *Journal of Clinical Oncology*, 19(15), 3470-3476.

- Riva D & Giorgi C. (2000). The cerebellum contributes to higher functions during development: evidence from a series of children surgically treated for posterior fossa tumours. *Brain*, 123, 1041-61.
- Robbins. (1990). *Patología Estructural y Funcional*. (Cuarta Edición). (Pp 300-311). México: Interamericana. McGraw Hill.
- Rutka, J.T & Hoffman, H.J. (1991). A critical Review of Medulloblastoma: From a Difficult Past to a Promising Future. *Neurosurgery Quarterly*, 1, 54-78.
- Rutkowski, S., Bode, U., Deinlein, F et al. (2005). Treatment of early childhood medulloblastoma by postoperative chemotherapy alone. *The New England Journal of Medicine*, 352(10), 978-886.
- Sardinas, N., Marcos, R & Pestaña, E. (1999). Tumores de Fosa Posterior en el Niño. *Revista de Neurología*, 28 (12), 1153-1158.
- Schmahmann, J.D & Sherman, J.C. (1998). The cerebellar cognitive affective syndrome. *Brain*, 121(Pt 4), 561-579.
- Schmahmann, J.D. (1998). Dysmetria of thought. Clinical consequences of cerebellar dysfunction on cognition and affect. *Trends in Cognitive Sciences*, 2, 362-370.
- Schmahmann, J.D. (2000). The role of the cerebellum in affect and psychosis. *Journal of Neurolinguistics*, 13, 189-214.
- Schmahmann, J.D. (2001). The cerebellar cognitive affective syndrome: clinical correlations of the dysmetria of thought hypothesis. *International Review of Psychiatry*, 13, 313-322.
- Schmahmann, J.D. (2004). Disorders of the cerebellum: ataxia, dysmetria of thought, and the cerebellar cognitive affective syndrome. *The Journal of Neuropsychiatry and Clinical Neurosciences*, 16(3), 367-378.
- Schwartz, R.B & Mantello, M.T. (1992). Primary Brain Tumors in Adults, *Seminars in Ultrasound, CT*, 13, 449-72.
- Spiegler, B.J, Bouffet, E., Greenberg, M.L., et al. (2004). Change in neurocognitive functioning after treatment with cranial radiation in childhood. *Journal of Clinical Oncology*, 22. 706-713.
- Stargatt, R., Rosenfeld, J., Maixner, W & Ashley D. (2007). —Multiple factors contribute to neuropsychological outcome in children with posterior fossa tumours. *Developmental Neuropsychology*, 32(2), 729-48.
- Steinlin, M., Imfeld, S., Zulauf, P et al. (2003). Neuropsychological long-term sequelae after posterior fossa tumour resection during childhood. *Brain*, 126(9), 1998- 2008.
- Vaquero, E., Gómez, C, Quintero-Gallego, E., González- Rosa, J & Marquez, J. (2008). Differential prefrontal-like deficit in children after cerebellar astrocitoma and medulloblastoma tumor. *Behavioral and Brain Function*.

- Weiss B. (2008). Chemobrain: A translational challenge for neurotoxicology. *NeuroToxicology*, 29, 891–898.
- Wilson, B.A. & Tracey, F. (2009). Background and theory. Towards a comprehensive model of neuropsychological rehabilitation, En B.A. Wilson, F. Tracey, J.J. Evans & A. Bateman (Eds.), *Neuropsychological rehabilitation*, (pp. 1-21). Theory, Models, Therapy and Outcome. Cambridge: Cambridge University Press
- Zakrzewski, K., Fiks, T., Polis, L & Liberski, P.P. (2003). Posterior fossa tumours in children and adolescents. A clinicopathological study of 216 cases. *Folia Neuropathologica*, 41(4), 251-252.
- Zulch, K. (1979). Brain tumors. En: *World Health Organization. Histological Typing of Tumours of the Nervous System*. (Pp 27-32). Geneva: World Health Organization.

Recibido: Octubre 16-2012 Revisado: Agosto 8-2013 Aceptado: Agosto 15-2013