

Case Report

Secondary lead poisoning a projectile housed in the human body

Gerstner Garcés, Juan Bernardo

Instituto de Enfermedades Osteoarticulares, Centro Medico Imbanaco de Cali (Colombia)

Article info

Article history:

Received 8 June 2011

Received in revised form 26 July 2011

Accepted 3 November 2011

Available online 30 September 2012

Keywords:

Lead poisoning; wounds, gunshot; feet.

ABSTRACT

With the increase of violence and use of firearms in Colombia, we may see more cases of lead poisoning in our environment, and must be prepared to diagnose and treat them. Subtle signs and symptoms as unexplained anemia, gastrointestinal discomfort and abdominal cramps, and severe as changes in behavior and neurological status, nephropathy, and unexplained death, may be associated with a history of gunshot wounds and projectiles in the human body, and must offer the patient knowledge and management strategies of pathology.

INTRODUCCION

La Intoxicación por plomo (saturismo) de las balas o proyectiles alojados en el cuerpo humano es una entidad poco diagnosticada, pero puede ser mortal si no se reconoce^{1,2,3}. Estos proyectiles alojados en las articulaciones o en pseudoquistes son más propensos a desarrollar esta complicación debido al contacto con el líquido sinovial, aunque los pacientes con proyectiles en otros lugares también pueden estar en riesgo de desarrollar la intoxicación^{3,4,5}.

Se han reportado pocos casos de Saturnismo secundario a heridas por arma de fuego en la literatura, siendo más frecuente los casos de pacientes con proyectiles alojados en columna vertebral, manos y rodillas. Hallazgos sutiles, como la aparición de una anemia inexplicable, cólicos abdominales, nefropatía, o deterioro neurológico en pacientes con historia de heridas por proyectiles pueden sugerir el diagnóstico de saturnismo^{1,6}. Un factor de estrés hipermetabólico como una infección, endocrinopatía o el alcoholismo puede ser un factor desencadenante.

Entre los diversos estudios de diagnóstico disponibles, el análisis

de la espectrometría de dilución de isótopos estables y los niveles séricos de Plomo pueden ser los más confiables. Es importante emplear la terapia de quelación antes de cualquier intervención quirúrgica pues se reducirá la movilización del plomo en los huesos durante o después del procedimiento quirúrgico^{7,8,9,10}.

El manejo de los fragmentos de proyectil o metralla en el cuerpo humano está subdividido cronológicamente en 3 fases: Aguda, en la cual el manejo se basa en la aplicación del protocolo ATLS y dependiendo de la severidad de la lesión en tejidos blandos, el lavado y desbridamiento de la herida. La fase sub aguda en la cual se procede a la extracción del cuerpo extraño en casos de sintomatología local o sistémica. Por último la fase tardía de cambios fibróticos usualmente asintomáticos en la que el cirujano por lo general no interviene.

El propósito del siguiente artículo es realizar una revisión de la literatura publicada hasta el momento acerca de la fisiopatología, diagnóstico y tratamiento del saturnismo secundario a proyectiles de arma de fuego de ubicación intraarticular. Así mismo queremos ilustrar nuestra experiencia reciente con el manejo de 2 casos presentados en nuestra institución de pacientes con saturnismo.

FISIOPATOLOGIA

Los fragmentos de plomo alojados en articulaciones sufren un proceso de desintegración, sin embargo; la mayoría de pacientes con proyectiles alojados en el cuerpo no son tratados para absor-

*Corresponding Author:

E-mail Address :jbergerstner@cable.net.co (Gerstner GJ)

SISTEMA	MANIFESTACIÓN
Sistema Nervioso Central	Fatiga, malestar, irritabilidad, disminución de la libido, cefalea, encefalopatía (delirio, ataxia, convulsión)
Sistema Nervioso Periférico	Neuropatía Motora (predominio miembros superiores)
Aparato Gastrointestinal	Anorexia, náusea, estreñimiento, pérdida de peso, dolor abdominal, ribete de Burton
Sangre	Anemia (hipocromica, microcítica o normocítica), punteado basófilo
Aparato genitourinario	IR, proteinuria
Reumatológico	Mialgias, artralgias, gota
Aparato Cardiovascular	Hipertensión

Tabla 1 Manifestaciones clínicas por Sistemas de la intoxicación por plomo

ción sistémica. La secuencia de eventos mediante la cual el plomo es movilizado sistémicamente es desconocido, la presencia de material radio opaco en las paredes del pseudoquistes son presumiblemente alguna forma de plomo que ha sido identificado mediante microscopía electrónica y centrifugación de muestras de líquido sinovial.

El mecanismo no es totalmente claro, pero al parecer el plomo de las paredes del proyectil es difundido inicialmente en una forma soluble la cual es absorbida directamente por el torrente sanguíneo, posteriormente se precipita a otra forma insoluble la cual es atrapada y fagocitada del pseudoquistes a través del macrófago. Este proceso es similar al que ocurre con el Dióxido de Plomo (PbO₂), el cual es inhalado en forma de micro partículas por trabajadores que manipulan plomo y que luego es retirado del tracto respiratorio por los macrófagos con posterior muerte celular y depósito extracelular del mismo.¹⁰

La presencia de las partículas de plomo intra articular podrían desencadenar un proceso de artropatía inflamatoria concomitante con un incremento de la vascularidad y células inflamatorias que explicaría la absorción sistémica desde la articulación.

Luego de su absorción, el plomo se distribuye en tres compartimentos principalmente: en primer lugar circula en sangre unido a los Glóbulos rojos, el 95 % del plomo esta unido al eritrocito, luego se distribuye a los tejidos blandos como hígado, medula ósea, riñones y sistema nervioso central. Por último, luego de 1 a 2 meses el Plomo se difunde a los huesos donde puede alojarse hasta por 30 años. Interfiere con el metabolismo del calcio mediante su unión a la Calmodulina, inhibe la bomba de Na-K-ATPasa y activa la proteinquinasa lo que finalmente desencadena trastornos en la neurotransmisión y el tono vascular. A nivel renal Interfiere con la conversión a la forma activa de la Vitamina D y glomerulopatía que finalmente lleva a una proteinuria selectiva.

DIAGNOSTICO

Los síntomas clínicos son el pilar fundamental para el diagnóstico de Saturnismo. El dolor abdominal inexplicable, neuropatía motora en extremidades, nefropatía, poli-artralgias y alteraciones neurológicas son algunos de los síntomas más comunes. El ribete de Burton, una línea oscura entre la base de los dientes y la encía es uno de los signos clínicos del Saturnismo.

Son importantes los exámenes de laboratorio como el cuadro hematológico, con hallazgos de anemia que puede ser normocromica o hipocromica, normocítica o microcítica, el punteado basófilo que si bien no es patognomónico es muy característico del saturnismo.

La presencia de β_2 microglobulina en orina sirve como marcador temprano del daño renal y en el espermatograma puede hallarse alteración tanto en el número como en la forma de los espermatozoides.

Es relevante la toma de niveles de plomo en suero y orina ya que concentraciones alrededor de 30 $\mu\text{g} / \text{dL}$ han mostrado efectos deletéreos sobre el sistema nervioso central y riñones 7,8,9,10. El uroanálisis para determinación de ácido Aminolevulínico Delta (U-ALA) (Valor normal: 6mg/dl) y niveles de la Zinc Protoporfirina (Valor normal:75 $\mu\text{g}/\text{dl}$) contribuyen a el proceso diagnostico.^{2,6,9}

Las manifestaciones clínicas se correlacionan directamente con los niveles de plomo en sangre. La encefalopatía plúmbica ocurre con niveles mayores a 80 $\mu\text{g}/\text{dL}$, el deterioro cognitivo con 50 $\mu\text{g}/\text{dL}$, la nefropatía con 40 $\mu\text{g}/\text{dL}$ y la neuropatía periférica con 20 $\mu\text{g}/\text{dL}$. Algunas condiciones que producen estrés metabólico tales como: infección, endocrinopatía y alcoholismo, pueden ser un factor precipitante del cuadro.^{8,9,10}

En la evaluación inicial del paciente generalmente es suficiente con la realización de radiografías simples de las extremidades comprometidas para evidenciar la presencia de proyectiles o fragmentos por arma de carga múltiple. De igual manera la Tomografía Axial Computarizada (TAC) contribuye a la localización exacta del proyectil sobretodo en casos de lesión de la columna vertebral, tórax y abdomen. El ultrasonido ha mostrado ser una herramienta útil para la evaluación dinámica y la relación de la metralla o proyectiles con las articulaciones, tendones y estructuras vasculares.

Las técnicas de utilización del fluoroscopio, la navegación computarizada y el Iso-C 3D (instrumento que suministra reconstrucción tridimensional intra operatoria) han permitido en los últimos años llevar a cabo procedimientos quirúrgicos con mayor comodidad y exactitud.

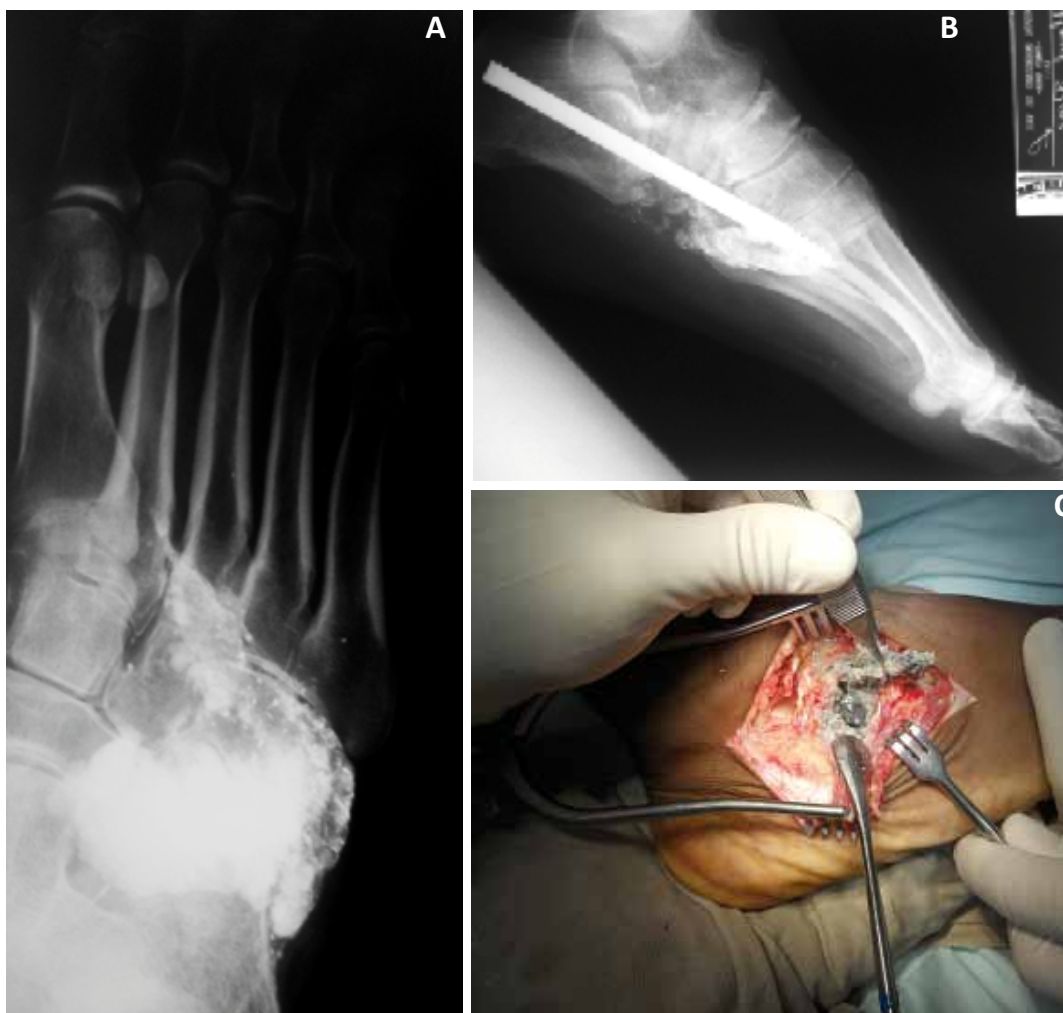


Figura 1. caso 1: A. Radiografía proyección Oblicua : Fragmentos de plomo a nivel de articulaciones de Chopart y Lisfranc. B. Radiografía de pie. Proyección oblicua. Autoinjertos en columna y osteosíntesis fijando la columna lateral. C. Abordaje Lateral al mediopie. Extracción de fragmentos de Plomo.

TRATAMIENTO DEL SATURNISMO SECUNDARIO A PROYECTILES ALOJADOS EN EL CUERPO HUMANO

El esquema de tratamiento del paciente consiste en el manejo multidisciplinario médico y quirúrgico. Múltiples factores como la manipulación de hueso y tejidos blandos ocasionan una redistribución del plomo y un aumento de los niveles sanguíneos, por tal motivo en pacientes que van a ser llevados a cirugía es recomendable el tratamiento quelante previo al procedimiento. De igual manera, si el nivel de plomo sérico es mayor a 60 µg/dL o si existen manifestaciones clínicas como las descritas previamente en la tabla 1, debe instaurarse el tratamiento quelante ^{7,10}.

Un principio establecido en la toxicología es retirar la fuente de toxicidad del paciente; sin embargo, en algunas ocasiones la extracción de proyectiles o fragmentos de estos puede ser técnicamente difícil y ocasionar daños a estructuras vitales durante el procedimiento. Es importante entonces valorar el riesgo-beneficio en el momento de tomar la decisión de retirar proyectiles por arma de fuego en el cuerpo y reservar el manejo quirúrgico para aquellos casos de pacientes con sintomatología de toxicidad por plomo especialmente en los que presentan proyectiles alojados intra-articulares y en la columna vertebral en contacto con líquido espinal.

La terapia y los agentes quelantes utilizados son los siguientes:
 a. Edetato-Disódico-Cálcico (EDTA-Ca): 30–50 mg/kg /día para pasar endovenoso en 8 horas por 6 días. En los casos de encefalopatía plúmbica y pacientes plumbemia mayor a 100 µg/dL debe asociarse Dimercaprol.

b. Dimercaprol (BAL): 3 – 5 mg/Kg/dosis . Iniciar 1 hora antes del EDTA. Administrar IM cada 4 – 6 hrs durante 5 días.

c. Acido dimercaptosuccinico (DMSA): 10 mg/Kg/dosis Vía oral cada 8 hrs por 6 días. Continuar cada 12 hrs por 2 semanas.

La terapia debe ser monitoreada con niveles de plomo en orina para evaluar excreción del total de plomo por día de tratamiento.

CASO 1

Paciente masculino de 43 años, cuadro de 4 años de evolución malestar general y debilidad progresiva en las 4 extremidades con episodios de mejoría parcial y recaídas frecuentes. Fue evaluado en nuestra institución por exacerbación de los síntomas. Antecedentes de Guillain-Barré hace 16 años, Hipertensión arterial controlada, Insuficiencia Renal Crónica estadio IV y síndrome anémico crónico. Historia de herida por arma de fuego en pie 24

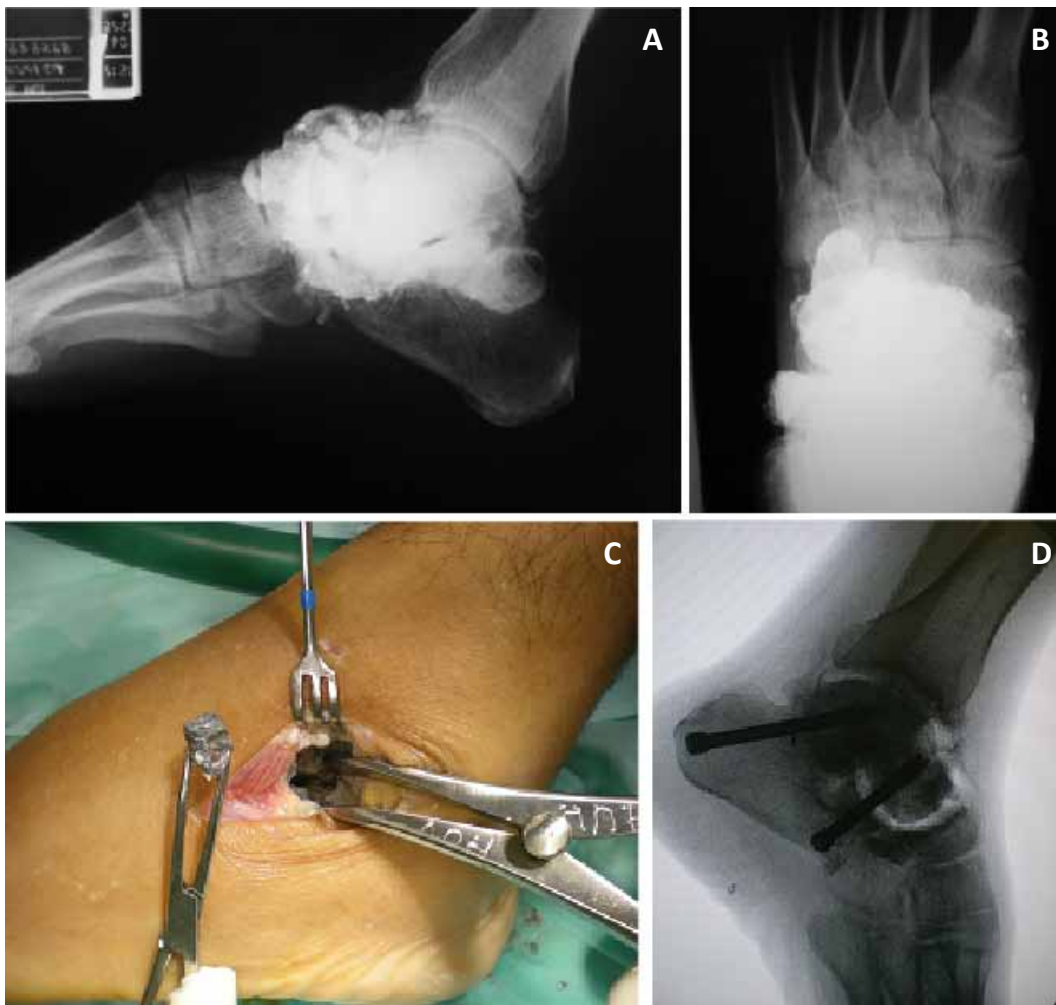


Figura 2. Caso 2: A. Radiografía AP. Compromiso severo de articulación subtalar y Chopart por proyectil de arma de fuego. B. Radiografía AP. Compromiso severo de articulación subtalar y Chopart por proyectil de arma de fuego. C. Abordaje subtalar. Extracción de proyectiles y fragmentos de plomo intrarticulares. D. Radiografía lateral de Tobillo. Artrodesis subtalar con tornillos de compresión. Liberación de articulación Talo-Navicular y autoinjertos.

años antes con manejo ortopédico. Al examen de presenta con Debilidad muscular de predominio en miembros superiores e hiporeflexia sin compromiso de pares craneales. Cuadro Hemático: Hemoglobina: 8.3 g/L Hematocrito: 25. Microcitosis. Na: 135 K: 5.1. C3-C4: normales, VDRL: No reactivo.

Gota gruesa (-). VIH: (-). Valorado por Medicina Interna y Neurología con impresión diagnóstica de: Mielopatía Viral, secuelas de Guillain-Barré. Radiografías con presencia de múltiples fragmentos de plomo en la columna lateral del pie con destrucción parcial del Cuboides. (Figura 1A)

Consideramos la posibilidad de un cuadro de Saturnismo. Se solicitan niveles de Plomo en sangre, que fueron reportados: 62 µg/dl. (Normal: 0-9.9). Se da Inicio de terapia quelante con EDTA: 50 mg/Kg/día dura.

Posterior a la terapia quelante, el paciente fue llevado a cirugía para extracción de los proyectiles y reconstrucción del medio pie. (Figuras 1B-C).

CASO 2

Paciente masculino de 38 años, cuadro de 3 años de evolución de

dolor abdominal paroxístico, emesis postprandial y pérdida de peso. Manejo medico con mejoría parcial del cuadro. Progresa con exacerbación de los síntomas, comportamiento bizarro, agresividad y convulsiones. Antecedente hace 15 años de herida por arma de fuego en pie. Tabaquismo y alcoholismo hasta la embriaguez. Al examen físico con disminución de la fuerza muscular de predominio niveles medulares C5 - T1. Hiporeflexia aquiliana. El cuadro hemático y frotis de sangre periférica evidencian anemia microcítica hipocrómica. Niveles de Plomo: 90.3 µg/dl. Radiografía de pie con evidencia de múltiples fragmentos metálicos a nivel de articulaciones del mediopié. Artrosis de articulaciones Calcáneo-cuboidea, Talo-navicular y subtalar (Figura 2A).

Se hace el diagnóstico de Saturnismo, inicio de terapia Quelante con EDTA (50 mg/Kg/día) por 7 días. Es llevado a cirugía para extracción de los proyectiles alojados en pie y artrodesis del retropié. (Figuras 2B-D).

DISCUSION

La intoxicación por plomo en nuestro medio no deja de ser una entidad poco frecuente; sin embargo, dado el importante número de pacientes tratados por heridas por arma de fuego debe tenerse en cuenta y sospecharse el diagnóstico e iniciar el tratamiento

oportuno.

Manifestaciones en los sistemas osteomuscular, renal, sistema nervioso central, gastrointestinal y sistema hematopoyético han mostrado ser las más frecuentes que comprometen en diferentes grados de severidad la salud del paciente.

Pacientes jóvenes con síntomas difusos sin causa aparente como anemia inexplicable, dolor gastrointestinal difuso recurrente, poliartralgias y compromiso neurológico, debe ser analizados cuidadosamente en búsqueda de antecedentes traumáticos que puedan explicar la presencia de plomo en el cuerpo. Es importante la toma de niveles de Plomo en sangre y orina como prueba diagnóstica y tener en cuenta que algunas condiciones que producen estrés metabólico tales como: infección, endocrinopatía y alcoholismo, pueden ser un factor precipitante del cuadro.

El manejo médico previo a la intervención quirúrgica es mandatorio ya que durante el procedimiento pueden removerse partículas al torrente sanguíneo y/o al líquido sinovial que podrían ocasionar un aumento de los niveles plasmáticos de plomo llegando inclusive a producir un cuadro de encefalopatía plúmbica.

Iniciar en todos los casos un manejo multidisciplinario, una adecuada anamnesis y conocer los signos y síntomas de la intoxicación por plomo son los pilares fundamentales para el tratamiento efectivo de esta entidad.

REFERENCIAS

1. Dasani BM, Kawanishi H. The gastrointestinal manifestations of gunshot-induced lead poisoning. *J Clin Gastroenterol.* 1994;19(4):296-9.
2. de Madureira PR, De Capitani EM, Vieira RJ. Lead poisoning after gunshot wound. *Sao Paulo Med J.* 2000;78-80.
3. Dillman RO, Crumb CK, Lidsky MJ. Lead poisoning from a gunshot wound. Report of a case and review of the literature. *Am J Med.* 1979;66(3):509-14.
4. Keymer IF, Stebbings RS. Lead poisoning in a partridge (*Perdix perdix*) after ingestion of gunshot. *Vet Rec.* 1987;120(12):276-7.
5. Kikano GE, Stange KC. Lead poisoning in a child after a gunshot injury. *J Fam Pract.* 1992;34(4):498-500, 2, 4.
6. Madureira PR, De Capitani EM, Vieira RJ, Sakuma AM, Toledo AS, Mello SM. Lead poisoning due to gunshot bullet in contact with cerebrospinal fluid: case report. *Med J.* 2009;127(1):52-4.
7. Meggs WJ, Gerr F, Aly MH, Kierena T, Roberts DL, Shih R, et al. The treatment of lead poisoning from gunshot wounds with succimer (DMSA). *J Toxicol Clin Toxicol.* 1994;32(4):377-85.
8. Ryselis S, Abdrachmanovas O, Naginiene R, Norkus T. Chronic poisoning by metallic lead from locations of gunshot wound. *Medicina (Kaunas).* 2005:135-7.
9. Selbst SM, Henretig F, Fee MA, Levy SE, Kitts AW. Lead poisoning in a child with a gunshot wound. *Pediatrics.* 1986;77(3):413-6.
10. Viegas SF, Calhoun JH. Lead poisoning from a gunshot wound to the hand. *J Hand Surg Am.* 1986;11(5):729-32.

Intoxicación por plomo secundaria a proyectiles alojados en el cuerpo humano.

RESUMEN

Con el aumento de la violencia y el uso de armas de fuego en Colombia, es posible que veamos más casos de intoxicación por plomo en nuestro medio, y debemos estar preparados para diagnosticarlo y tratarlo. Síntomas y signos sutiles como anemias no explicadas, malestar gastro-intestinal y calambres abdominales, y severos, como cambios en la conducta y el estado neurológico, nefropatía y muerte inexplicable, pueden estar asociados con un antecedente de heridas por arma de fuego y proyectiles en el cuerpo humano, y debemos ofrecer al paciente conocimiento y estrategias para el manejo de la patología.

Palabras claves: Intoxicación por plomo, heridas por arma de fuego, plomo

Gerstner GJ. Secondary lead poisoning a projectile housed in the human body. *Colomb. Med.* 2012; 43(3) 230-4