



Reporte de caso

Tratamiento de una lesión endoperiodontal utilizando fibrina rica en plaquetas y leucocitos. Un reporte de caso

Treatment of Endo-Periodontal lesion using leukocyte- platelet- rich fibrin. A case report

Pablo Betancourt¹, Ricardo Elgueta¹, Ramon Fuentes¹

¹ Research Centre in Dental Sciences, Facultad de Odontología, Universidad de La Frontera, Temuco, Chile,

Betancourt P, Elgueta R, Fuentes R. Treatment of Endo-Periodontal Lesion Using Leukocyte- Platelet- Rich Fibrin. A Case Report. Colomb Med (Cali). 2017; 48(4): 204-7

© 2017 Universidad del Valle. Este es un artículo de acceso abierto distribuido bajo los términos de la licencia Creative Commons Attribution License, que permite el uso ilimitado, distribución y reproducción en cualquier medio, siempre que el autor original y la fuente se acreditan.

Historia:

Recibido: 28 octubre 2015
Revisado: 25 septiembre 2017
Aceptado: 14 noviembre 2017

Palabras clave:

Plaquetas sanguíneas,
Leucocitos, Fibrina,
Procedimientos Quirúrgicos,
Endodoncia

Keywords:

Blood platelets, leukocytes,
fibrin, surgical procedures,
endodontics

Resumen

Descripción del caso: El objetivo de este artículo fue reportar la efectividad clínica del uso de fibrina rica en plaquetas y leucocitos (L-PRF) en el tratamiento de una lesión endoperiodontal en un primer premolar superior.

Hallazgos clínicos: El diente presentaba una abfracción profunda en la superficie vestibular, sin movilidad, pero reveló una bolsa profunda de 11 mm en la superficie mesio-vestibular y de 14 mm en la superficie palato-mesial. El análisis tridimensional de la imagen mostró una pérdida ósea total en la superficie mesial y una pérdida ósea extensa de la cara vestibular de la raíz.

Tratamiento y resultado: Se realizó el tratamiento endodóntico y posteriormente cirugía de acceso periodontal (terapia periodontal quirúrgica) con la aplicación de L-PRF autóloga. Tres meses y 6 meses después de la cirugía, los exámenes de Tomografía Computarizada Cone Beam (CBCT) no evidenciaron regeneración ósea en ningún sector del diente. Sin embargo, el examen clínico periodontal mostró una mejora significativa en la profundidad de la bolsa. La superficie mesio-vestibular registró una profundidad de bolsa de 3 mm y 5 mm en la superficie mesio-palatino, mostrando una reducción en la profundidad de 8 mm y 9 mm, respectivamente.

Relevancia clínica: El tratamiento actual para los dientes con mal pronóstico es la extracción y el reemplazo con implantes. A pesar de que los implantes son capaces de restaurar función y estética, el abuso de este enfoque ha llevado a la pérdida de dientes que podrían tratarse con éxito con una terapia más conservadora. El pronóstico de los dientes con lesión endoperiodontal es pobre, pero podría mejorarse con el uso de terapias regenerativas. Hasta ahora no hay ensayos clínicos y solo cuatro reportes de casos acerca del tratamiento de estos dientes con fibrina rica en plaquetas y leucocitos.

Abstract

Case Description: The main objective of this paper was to report the clinical effectiveness of leukocyte- platelet- rich fibrin (L-PRF) in the treatment of a combined endo-periodontal lesion of an upper first premolar.

Clinical Findings: The tooth had a profound abfraction on the vestibular aspect and presented no mobility but revealed a deep pocket measuring of 11 mm on the mesial vestibular aspect and 14 mm on the mesial palatine aspect. The three dimensional image analysis showed total bone loss in the mesial aspect and an extensively bone loss of the vestibular aspect of the vestibular root.

Treatment and Outcome: Endodontic treatment was performed and periodontal access surgery (surgical periodontal therapy) was done with the application of autologous L-PRF. Three month and 6 months after surgery, the cone beam computed tomography (CBCT) exams showed no bone regeneration in any aspect of the tooth. However, periodontal examination showed a significative improvement in the deepness of surcus. The mesial vestibular aspect had a deep pocket of 3 mm and 5 mm on the mesial palatine aspect showing a reduction in deepness of 8 mm and 9 mm, respectively.

Clinical Relevance: The actual treatment for teeth with bad prognosis is the extraction and replacement with implants. Even though implants are capable of restore function and aesthetic, the abuse of this approach have led to the loss of teeth that could be successfully treated with a less invasive technique. The prognosis of teeth with endoperiodontal lesion is poor but could be enhanced with regenerative therapies. Until now there are no clinical trials and just four case report about the treatment of these teeth with platelet rich fibrin.

Autor de correspondencia:

Pablo Betancourt Henríquez. Av. Francisco Salazar 01145, 4811230.
Telephone: +56 45 2 734005. Facultad de Odontología. Universidad de La Frontera. Temuco, Chile. E-mail: pablo.betancourt@ufrontera.cl

Introducción

El periodonto y la pulpa están estrechamente relacionados, a través de una interrelación embrionaria, anatómica y funcional. Las principales vías anatómicas por las que se comunican la pulpa y el ligamento periodontal son los túbulos dentinarios, los canales laterales y accesorios y el foramen apical¹. Además, el surco palatogingival, las perforaciones radiculares y las fracturas radiculares verticales se describen como vías comunicativas. Estas vías permiten el intercambio de bacterias y bioproductos inflamatorios entre la pulpa y el ligamento periodontal. Por lo tanto, una enfermedad periodontal primaria puede causar un proceso degenerativo en la pulpa y, de la misma manera, una infección intrapulpal puede degenerar el periodonto².

El tratamiento de la lesión endoperiodontal depende del diagnóstico y de la diferenciación entre enfermedad endodóntica y periodontal³. Una vez que se determina el diagnóstico correcto y la lesión, se clasifica correctamente, se señala cuál es el tratamiento. Este puede consistir en terapia endodóntica, terapia periodontal o ambas³. El pronóstico de estas lesiones depende de las estructuras involucradas. Cuando hay una pérdida extensa de inserción, el pronóstico del diente es generalmente pobre, pero se puede mejorar con injertos óseos y regeneración guiada de tejidos. Recientemente, el uso de productos derivados de la sangre, como la fibrina rica en plaquetas y leucocitos (L-PRF) se ha utilizado para acelerar y mejorar el proceso de curación del tejido periodontal implicado en las lesiones endoperiodontales⁴.

La fibrina rica en plaquetas y leucocitos es un concentrado autólogo obtenido mediante la centrifugación de sangre del mismo paciente en el que se usará. En este concentrado, la mayoría de las plaquetas, leucocitos, factores de crecimiento y citoquinas están contenidas en una matriz de fibrina sólida. La matriz de fibrina influye en la biología del material y en las células contenidas en su interior⁵, además, permite la lenta liberación de las moléculas y, por lo tanto, tiene un efecto relativo a largo plazo. Así mismo, la fibrina en sí misma tiene una fuerte influencia en los procesos de curación⁶, particularmente a través de la promoción de la angiogénesis⁷. Los estudios clínicos demuestran que la L-PRF utilizada sola (sin injerto óseo) mejora la regeneración ósea en defectos intraóseos de tres paredes⁸. Sin embargo, existen muy pocos estudios destinados a evaluar el efecto clínico de L-PRF en las lesiones endoperiodontales.

El objetivo principal de este trabajo fue informar la efectividad clínica de la fibrina rica en plaquetas y leucocitos en el tratamiento de una lesión endoperiodontal combinada.

Reporte de caso

Esta investigación se realizó en base a la Declaración de Helsinki y el paciente firmó el consentimiento informado.

Historia social y dental

Un paciente masculino de 52 años fue derivado a la Clínica Dental de la Universidad de La Frontera para el tratamiento endodóntico del primer premolar superior izquierdo. Clínicamente, el diente tenía una profunda abfracción en la superficie vestibular, muy cerca del canal radicular. El diente no tenía movilidad, pero reveló una bolsa profunda que medía 11 mm en la superficie

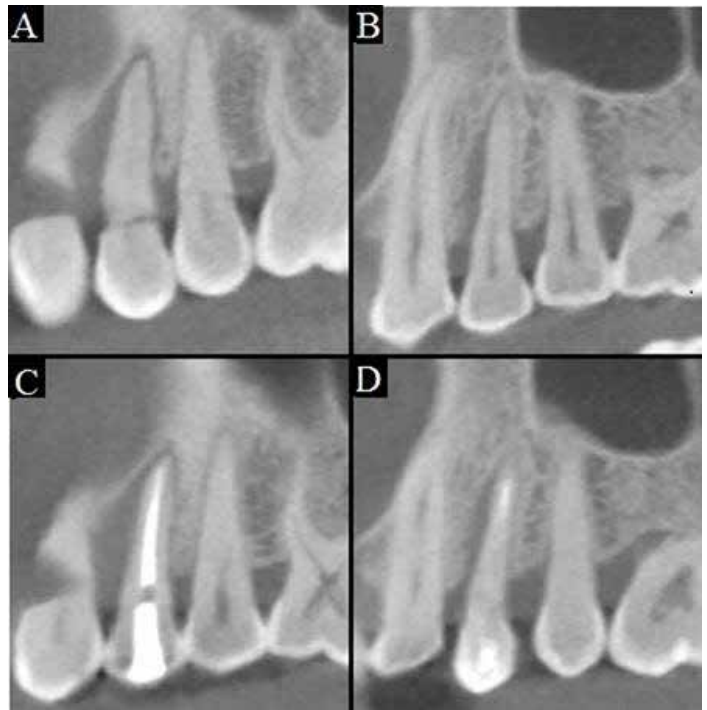


Figura 1. A-B: Imágenes CBCT de la raíz vestibular y palatina previas al tratamiento quirúrgico. C-D: Imágenes CBCT de la raíz vestibular y palatina 6 meses después del tratamiento quirúrgico, que no muestran ganancia ósea.

mesio vestibular y 11 mm en la superficie palato mesial. No hubo otros dientes periodontalmente comprometidos en la dentición restante. Paciente fumador (6/día) y no presentó enfermedades sistémicas asociadas.

El análisis de imagen tridimensional se realizó mediante la tomografía computarizada Cone Beam (CBCT). El diente en cuestión mostró una pérdida ósea total en la superficie mesial de la raíz vestibular y una pérdida ósea extensa de la superficie vestibular de la raíz vestibular. La raíz palatina presentó una pérdida ósea en la superficie mesial (Fig. 1 A-B).

Tratamiento endodóntico

Al examen clínico, se observó que el diente 2.4 no presentó síntomas, sin que se iniciara ningún tratamiento endodóntico; sin embargo, presentó una ligera decoloración. Las pruebas de vitalidad fueron negativas. El diente presentó dos raíces y no se observó sangrado al realizar el acceso endodóntico.

En la etapa de tratamiento, inicialmente los dos canales radiculares se permeabilizaron con limas K #10 y #15 (Dentsply Maillefer, Ballaigues Suiza). La longitud de trabajo se determinó con una radiografía periapical y se verificó con la ayuda de un localizador electrónico apical (Root ZX®, J. Morita, Japón). Después, la conformación de los canales se realizó mediante limas rotatorias reciprocantes (WaveOne®, Dentsply Maillefer, Ballaigues, Suiza) a 350 rpm, siguiendo la indicación de los fabricantes, mediante una técnica de Crown-down. Este sistema utilizó sólo la lima primary 025/08 en todos los canales. En toda la etapa de conformación del canal, se irrigó con hipoclorito de sodio al 2.5% y se permeabilizó con una lima K #15 para eliminar la capa de residuos de los canales radiculares. La obturación del canal se realizó con puntas WaveOne® con la misma concinidad de la lima primary, logrando un ajuste adecuado a nivel apical. Como sellador del canal radicular, se utilizó TopSeal® (Dentsply Maillefer, Ballaigues Suiza). Finalmente, se realizó un control radiográfico y clínico

a los 7 y 14 días después del tratamiento, sin observar síntomas clínicos ni hallazgos radiográficos relacionados con algún fracaso del tratamiento.

Tratamiento periodontal y regenerativo

La cirugía periodontal se realizó dos semanas después del tratamiento endodóntico.

El paciente fue informado sobre la necesidad de dejar de fumar y una hora antes de la cirugía tomó Amoxicilina de 875 mg (Optamox®, Pharma Investi, Chile) y Ketoprofeno 200 mg (Forenol Lp®, Pharma Investi, Chile) y se aplicó enjuague bucal con clorhexidina 0.12% (Oralgene®, Maver, Chile).

El área quirúrgica se anestesió con lidocaína al 2%. Se realizó una incisión sulcular alrededor del diente involucrado, seguida de una incisión de descarga vertical en el lado mesial, con una hoja de bisturí tipo 15 (HuFriedy®, Leimen, Alemania). Se levantó un colgajo de espesor total, pero se extendió mínimamente en el lado distal (Fig. 2 B). Después de reconocer el sitio de interés, se realizó un curetaje radicular total con una cureta Gracey 5-6 (HuFriedy®, Leimen, Alemania) que eliminó el tejido de granulación y el cálculo/détritus (Fig. 2C). La superficie se acondicionó con 250 mg de tetraciclina (Laboratorio Chile, Chile) diluida en 1 cc de suero por 1 min. El procedimiento se hizo con irrigación profusa con solución salina. Para obtener el coágulo, la muestra de sangre se obtuvo de una vena antecubital, con una jeringa mariposa (No. 23 G, Blood Collection Set + Luer Adapter, Vacuette®, Austria) y camisa plástica (BD Vacutainer®, EE. UU.). Se dispensaron muestras de sangre en 6 tubos de 9 ml cada uno (Z Serum Clot Activator: Vacuette®, Kremsmunster, Austria), y se centrifugaron inmediatamente (Labofuge® 300; Heraeus GmbH, Hanau,

Alemania) a 2,700 rpm durante 12 min. La sangre centrifugada se presentó como un coágulo de fibrina estructurado en el medio del tubo, entre el plasma acelular en la parte superior y la capa del corpúsculo rojo en la parte inferior. Después de la centrifugación, el coágulo de L-PRF se retiró del tubo usando pinzas estériles, se separó de la base de las células rojas sanguíneas (RBC) con tijeras y se colocó en una copa de metal estéril. Cada coágulo de L-PRF comenzó a liberar su suero (exudado de coágulos de L-PRF) y demostró estar preparado para la compresión en la membrana.

Una vez que las raíces y la furcación estuvieron limpias, se colocaron coágulos de fibrina en el defecto óseo, uno encima del otro y en direcciones opuestas, y se colocaron suavemente en la superficie vestibular, cubriendo la raíz (Fig. 2D). El cierre del colgajo de tejido blando se realizó con suturas de poliglactina 5-0 (Vicryl™, Ethicon, Nueva Jersey, EE.UU.) (Fig. 2 E). No se observó complicación alguna en la cirugía. Se indicó continuar el tratamiento farmacológico y el enjuague bucal con Clorhexidina al 0.12% (Oralgene®, Maver, Chile) durante una semana. Las suturas se retiraron 15 días después de la cirugía. El paciente fue programado para un control regular a los 7, 15, 90 y 180 días.

Tres meses y 6 meses después de la cirugía, los exámenes CBCT no mostraron regeneración ósea en ningún aspecto del diente (Fig. 1 C-D). Sin embargo, el examen periodontal mostró una mejora significativa en la profundidad de la bolsa. La superficie mesio vestibular registró una profundidad de bolsa de 3 mm y 5 mm en la superficie mesio palatina, mostrando una reducción en la profundidad de 8 mm y 9 mm, respectivamente (Fig. 3 B-D).

Discusión

El tratamiento actual para los dientes con mal pronóstico es la extracción y el reemplazo con implantes. A pesar de que los implantes son capaces de restaurar la estética y la función, el abuso de éstos ha llevado a la pérdida de dientes que no presentarían problema con una técnica menos invasiva, permaneciendo

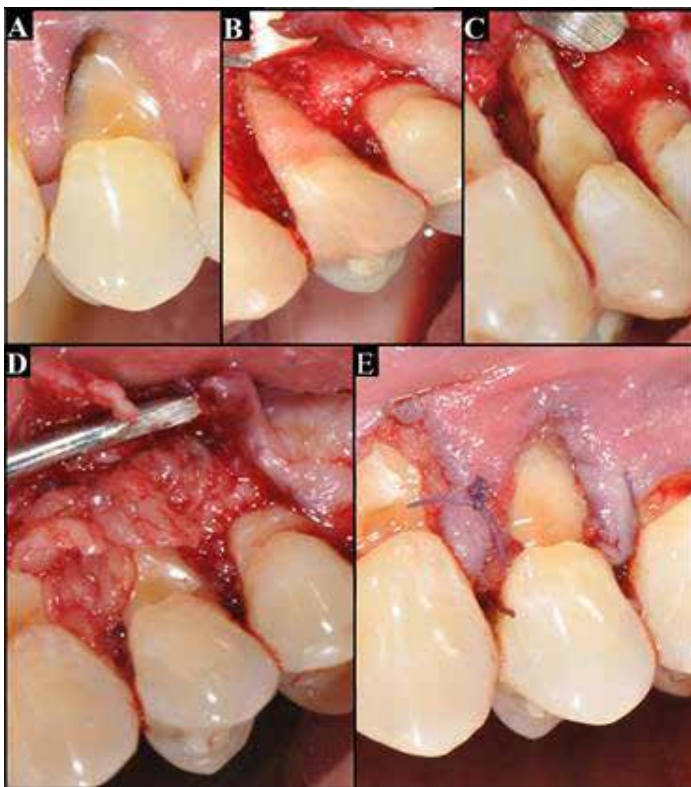


Figura 2. A. Aspecto inicial del diente, que muestra una abfracción profunda. B. Superficie vestibular, después de levantar el colgajo, mostrando una gran reabsorción ósea. C. Superficie mesial de las raíces, se puede observar la afectación de la furcación. D. Concentrado de fibrina rica en plaquetas y leucocitos cubriendo las raíces. E.- Sutura del colgajo.

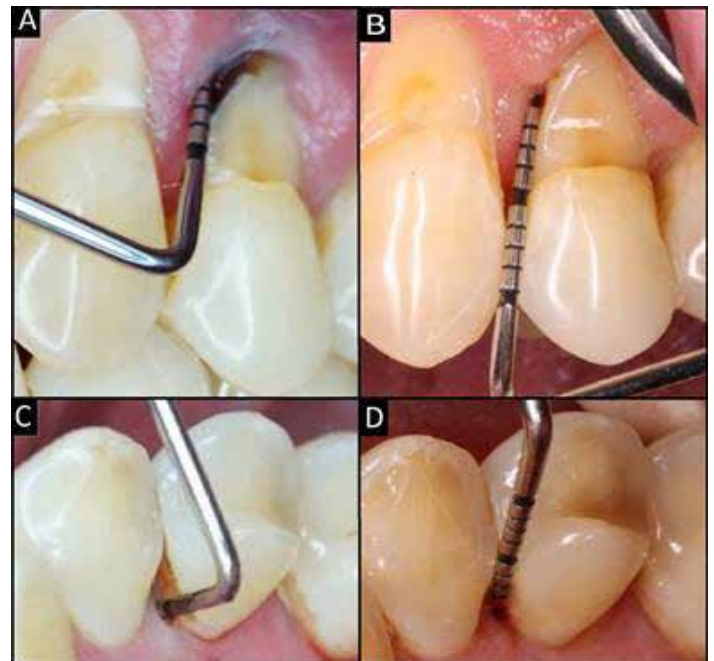


Figura 3. A-C: Profundidad de la bolsa periodontal previo a la cirugía; 11 mm y 14 mm en la superficie mesio vestibular y mesio palatina. B-D: Profundidad de la bolsa periodontal 3 meses después de la cirugía; 3 mm y 5 mm en la superficie mesio vestibular y mesio palatina.

funcionalmente útiles. En este caso, un premolar superior con una lesión endoperiodontal severa se trató satisfactoriamente con un tratamiento conservador.

El pronóstico de una lesión combinada endoperiodontal verdadera a menudo es pobre, especialmente cuando las lesiones periodontales, como en este caso, comprometen una pérdida extensa de la inserción². Sin embargo, con el advenimiento de nuevos procedimientos regenerativos, la tasa exitosa de lesiones endoperiodontales podría mejorarse.

La fibrina rica en plaquetas y leucocitos es una segunda generación de plaquetas concentradas en la que la mayoría de las plaquetas y leucocitos están contenidos dentro de una fuerte matriz de fibrina^{9,10}. El coágulo L-PRF contiene más del 50% de los leucocitos de la extracción de sangre inicial¹¹. La matriz de fibrina permite la lenta liberación de moléculas porque el concentrado no se disuelve rápidamente y la matriz de fibrina se remodela lentamente, obteniendo así un efecto a largo plazo¹². Además, la fibrina por sí misma promueve la angiogénesis⁷.

Los estudios in vivo han demostrado que L-PRF promueve la regeneración periodontal y mejora el aumento óseo alveolar¹³. Los estudios in vitro demuestran que L-PRF estimula la proliferación de fibroblastos, las células progenitoras periodontales y los osteoblastos^{10,13}. También se informa que L-PRF promueve la diferenciación de los osteoblastos y la producción de proteínas¹⁴. Además, una amplia gama de estudios demuestra beneficios significativos de la presencia de leucocitos en la L-PRF. Los leucocitos tienen un rol importante en la limpieza del sitio quirúrgico, regulan la expresión de citoquinas inflamatorias y mediadores inflamatorios^{5,10}, tienen un impacto antiinfeccioso^{5,15-17} y también secretan una batería de factores de crecimiento⁵, uno de los cuales es el factor de crecimiento endotelial vascular que estimula la angiogénesis. Todas estas características biológicas de L-PRF podrían aumentar la probabilidad de éxito clínico de los dientes con pérdida ósea severa e inserción periodontal.

En este caso, se observó una ganancia en el nivel de inserción clínica y una reducción en la profundidad del sondaje. Sin embargo, no se pudo observar ninguna ganancia ósea en ninguna superficie del diente. Karunakar *et al.*¹⁸, observaron un relleno óseo radiográfico adecuado en dos dientes con lesiones endoperiodontales tratados con L-PRF y los mismos resultados fueron observados por Singh¹⁹ con el uso de plasma rico en plaquetas (PRP). Sin embargo, es importante notar que en estos casos mencionados anteriormente, no se usó el concentrado de plaquetas solo, sino con el material de injerto óseo adyacente, que podría ser responsable de la ganancia ósea.

Es cuestionable si la reducción en la profundidad de sondeo obtenida en este estudio sería diferente si no hubiera uso de un concentrado de plaquetas. A pesar de los posibles efectos positivos de la L-PRF, muy pocos estudios habían tenido la intención de demostrar su efectividad clínica y radiográfica en el tratamiento de las lesiones endoperiodontales^{4,18,20,21}. En la literatura, no encontramos ensayos clínicos que tiendan a resolver la pregunta de si la L-PRF aumenta la probabilidad de obtener un tratamiento periodontal exitoso en las lesiones endoperiodontales combinadas. Por lo tanto, es importante realizar estudios bien diseñados que resuelvan esta interrogante.

Conflicto de intereses:

todos los autores no tienen ningún posible conflicto de interés

Referencias

1. Rotstein I, Simon JH. Diagnosis, prognosis and decision-making in the treatment of combined periodontal-endodontic lesions. *Periodontol* 2000. 2004; 34: 165-203.
2. Sunitha VR, Emmadi P, Namasivayam A, Thyegarajan R, Rajaraman V. The periodontal - endodontic continuum: A review. *J Conserv Dent*. 2008; 11(2): 54-62.
3. Anand V, Govila V, Gulati M. Endo-Perio Lesion: Part II (The Treatment) - A Review. *Archdent*. 2012; 3(1): 10-16.
4. Goyal L. Clinical effectiveness of combining platelet rich fibrin with alloplastic bone substitute for the management of combined endodontic periodontal lesion. *Restor Dent Endod*. 2014; 39(1): 51-55.
5. Bielecki T, Dohan Ehrenfest DM, Everts PA, Wiczowski A. The role of leukocytes from L-PRP/L-PRF in wound healing and immune defense: new perspectives. *Curr Pharm Biotechnol*. 2012;13(7): 1153-1162.
6. Mosesson MW, Siebenlist KR, Meh DA. The structure and biological features of fibrinogen and fibrin. *Ann N Y Acad Sci*. 2001; 936: 11-30.
7. van Hinsbergh VW, Collen A, Koolwijk P. Role of fibrin matrix in angiogenesis. *Ann N Y Acad Sci*. 2001; 936: 426-437.
8. Sharma A, Pradeep AR. Treatment of 3-wall intrabony defects in patients with chronic periodontitis with autologous platelet-rich fibrin: a randomized controlled clinical trial. *J Periodontol*. 2011; 82(12): 1705-1712.
9. Choukroun J, Adda F, Schoeffler C, Vervelle A. Une opportunité en parodontologie: Le PRF. *Implantodontie*. 2001; 42: 55-62.
10. Dohan Ehrenfest DM, Rasmusson L, Albrektsson T. Classification of platelet concentrates: from pure platelet-rich plasma (P-PRP) to leukocyte- and platelet-rich fibrin (L-PRF). *Trends Biotechnol*. 2009; 27(3): 158-67.
11. Dohan Ehrenfest DM, Del Corso M, Diss A, Mouhyi J, Charrier JB. Three-Dimensional Architecture and Cell Composition of a Choukroun & Platelet-Rich Fibrin Clot and Membrane. *J. Periodontol*. 2010; 81(4): 546-555.
12. He L, Lin Y, Hu X, Zhang Y, Wu H. A comparative study of platelet-rich fibrin (PRF) and platelet-rich plasma (PRP) on the effect of proliferation and differentiation of rat osteoblasts in vitro. *Oral Surg Oral Med Oral Pathol Oral Radiol Endod*. 2009; 108(5): 707-713.
13. Li Q, Pan S, Dangaria SJ, Kolokythas A, Chu S, Geng Y, et al. Platelet-Rich Fibrin Promotes Periodontal Regeneration and Enhances Alveolar Bone Augmentation. *Biomed Res Int*. 2013; 2013: 638043. doi:10.1155/2013/638043.
14. Clipet F, Tricot S, Alno N, Massot M, Solhi H, Cathelineau G, Perez F, De Mello G, Pellen-Mussi P. In vitro effects of Choukroun & platelet-rich fibrin conditioned medium on 3 different cell lines implicated in dental implantology. *Implant Dent*. 2012; 21(1): 51-56
15. El-Sharkawy H, Kantarci A, Deady J, Hasturk H, Liu H, Alshahat M, Van Dyke TE. Platelet-rich plasma: growth factors and pro- and anti-inflammatory properties. *J Periodontol*. 2007; 78(4): 661-669.
16. Moojen DJ, Everts PA, Schure RM, Overvest EP, van Zundert A, Knape JT, Castelein RM, Creemers LB, Dhert WJ. Antimicrobial activity of platelet-leukocyte gel against *Staphylococcus aureus*. *J Orthop Res*. 2008; 26(3): 404-410.
17. Jia WT, Zhang CQ, Wang JQ, Feng Y, Ai ZS. The prophylactic effects of platelet-leukocyte gel in osteomyelitis: an experimental study in a rabbit model. *J Bone Joint Surg Br*. 2010; 92(2): 304-31
18. Karunakar P, Prasanna JS, Jayadev M, Shravani GS. Platelet-rich fibrin, a "faster healing aid" in the treatment of combined lesions: A report of two cases. *J Indian Soc Periodontol*. 2014; 18(5): 651-655.
19. Singh S. Management of an endo perio lesion in a maxillary canine using platelet-rich plasma concentrate and an alloplastic bone substitute. *J Indian Soc Periodontol*. 2009; 13(2): 97-100.
20. Nagaveni NB, Kumari KN, Poornima P, Reddy V. Management of an endo-perio lesion in an immature tooth using autologous platelet-rich fibrin: a case report. *J Indian Soc Pedod Prev Dent*. 2015; 33(1): 69-73.
21. Varughese V, Mahendra J, Thomas AR, Ambalavanan N. Resection and Regeneration - A Novel Approach in Treating a Perio-endo Lesion. *J Clin Diagn Res*. 2015; 9(3): ZD08-10.