

Angiotomografía con multidetectores (TCMD): ¿Nueva prueba de oro para el diagnóstico de lesiones vasculares de las extremidades?

CARLOS HERNANDO MORALES URIBE¹, MARTÍN OCHOA ESCUDERO²
TATIANA SUÁREZ POVEDA³

RESUMEN

El enfoque diagnóstico y terapéutico de los pacientes con sospecha de trauma vascular de las extremidades ha cambiado a lo largo del tiempo. La arteriografía de rutina desplazó al tratamiento quirúrgico obligado debido al alto número de exploraciones quirúrgicas no terapéuticas. Posteriormente se adoptó un enfoque selectivo y el análisis juicioso de los hallazgos del examen físico condujo a la disminución del número de arteriografías practicadas. En los últimos años se ha recurrido al uso de la tomografía helicoidal y, más recientemente, al de la angiotomografía con multidetectores (TCMD) para la evaluación de situaciones médicas y quirúrgicas de urgencia y su uso se ha extendido a los pacientes con trauma vascular. La experiencia acumulada en el Hospital Universitario San Vicente de Paúl de Medellín (Colombia) y en otros centros de trauma permite concluir que es un procedimiento seguro, confiable y que por su excelente desempeño se puede constituir en la prueba de oro para el diagnóstico del trauma vascular de las extremidades.

.....
¹ Profesor de Cirugía, Facultad de Medicina, Universidad de Antioquia. Cirujano, Hospital Universitario San Vicente de Paúl, Medellín, Colombia.

² Residente de Radiología, Facultad de Medicina, Universidad de Antioquia, Medellín, Colombia.

³ Profesora de Radiología, Facultad de Medicina, Universidad de Antioquia. Radióloga, Hospital Universitario San Vicente de Paúl, Medellín, Colombia.

Correspondencia: Carlos Hernando Morales Uribe
Departamento de Cirugía, Facultad de Medicina, Universidad de Antioquia
cmorales@une.net.co

Recibido: julio 10 de 2007
Aceptado: agosto 28 de 2007

PALABRAS CLAVE

ANGIOGRAFÍA

ANGIOTOMOGRAFÍA CON MULTIDECTORES
TRAUMA VASCULAR DE LAS EXTREMIDADES

SUMMARY

MULTIDECTOR CT (MDCT) ANGIOGRAPHY: NEW GOLD STANDARD FOR THE DIAGNOSIS OF VASCULAR INJURIES IN THE EXTREMITIES?

The diagnostic and therapeutic approaches to patients with suspected vascular injuries in the extremities has changed throughout time. Routine arteriography replaced mandatory surgical treatment due to the high number of non-therapeutic explorations. Later on, a more selective approach was adopted, and the strict analysis of physical examination findings led to a reduced number of arteriographies. In recent years the use of Helical CT arteriography and then Multidetector CT angiography have become useful tools in the evaluation of some medical and surgical conditions, which now include vascular trauma. With the accumulated experience at Hospital Universitario San Vicente de Paúl, in Medellín (Colombia) as well as in other trauma centers, it can be now stated that this procedure is safe, reliable and that, due to its excellent performance, it can be considered the Gold-Standard Test for the diagnosis of vascular trauma in the extremities.

KEY WORDS

ANGIOGRAPHY

MULTIDECTOR CT ANGIOGRAPHY (MDCT)
VASCULAR TRAUMA IN THE EXTREMITIES

Por décadas, los investigadores han hecho importantes aportes al diagnóstico y tratamiento de los traumatismos en general y del trauma vascular en particular. Durante las dos Guerras Mundiales, en un ambiente de extrema complejidad—gravedad de las lesiones, traumatismo múltiple, inadecuada reanimación, dificultades en el transporte, falta de antibióticos— la prioridad era salvar vidas antes que salvar extremidades. El tratamiento de las lesiones arteriales era la ligadura del vaso afectado; solo se suturaba en muy pocos casos. La frecuencia de amputaciones era supremamente alta: 49 y 80% cuando se ligaban la arteria femoral y la poplítea, respectivamente.^{1,2} Durante la Guerra de Corea y posteriormente en la de Vietnam se recomendó suturar los vasos lesionados y se fueron perfeccionando las distintas técnicas quirúrgicas propuestas. La identificación de los pacientes que requerían cirugía y la reparación de los vasos lesionados hicieron disminuir la incidencia de amputaciones a un 14% durante la Guerra de Corea y a un 8% en la de Vietnam.^{2,3} Toda esta experiencia ha permitido perfeccionar el enfoque diagnóstico y el tratamiento de los pacientes con trauma vascular en la población civil.

En la mayoría de las series publicadas, las lesiones vasculares más frecuentes suceden en las extremidades. García y colaboradores revisaron 1.041 casos de pacientes con lesiones arteriales atendidos en el Hospital Universitario San Vicente de Paúl, de Medellín, Colombia (HUSVP) de 1991 a 1994 y encontraron que el 88,5% se presentaron en las extremidades, 59,5% en las inferiores y 29% en las superiores. De ellas, 60% se debieron a armas de fuego, 38% a armas cortopunzantes y el 2% restante a trauma cerrado.¹ En una revisión más reciente en la misma institución, durante los años 1996-2000, de un total de 843 pacientes con lesiones vasculares, 31% fueron de las extremidades superiores, 28% de las inferiores, 21% trauma vascular abdominal, 10% del cuello y

10% del tórax. Los mecanismos de las lesiones en este grupo fueron: armas de fuego de carga única en 49%, armas de fuego de carga múltiple en 10%, armas cortopunzantes en 33% y trauma cerrado en 7%.⁴

El trauma vascular puede tener consecuencias devastadoras aun cuando el tratamiento sea oportuno y lo lleven a cabo expertos. El retraso en el diagnóstico incrementa el riesgo de isquemia irreversible; por tal razón el diagnóstico temprano y el tratamiento oportuno son esenciales. El trabajo está dirigido al restablecimiento del flujo en las 6 horas siguientes al trauma. Aunque no hay un período de oro absoluto para todas las lesiones, los resultados son menos favorables si la restauración del flujo no se puede asegurar durante ese intervalo.

Cuando la lesión vascular es evidente, no hay discusión acerca de la necesidad de restaurar el flujo y si la situación clínica particular lo requiere es necesario disponer de una ayuda imaginológica poco invasiva, de rápida ejecución e interpretación y con excelente desempeño capaz de definir, a la luz de su resultado, la presencia o no de lesión vascular.

ENFOQUE DIAGNÓSTICO

La presencia de signos clínicos "duros" o definitivos sugiere lesión vascular e indica exploración quirúrgica inmediata; ellos son: sangrado arterial, choque hemorrágico, ausencia de pulso, frémito/soplo, hematoma en expansión y signos de isquemia.

En presencia de signos "blandos", posibles o dudosos tales como: antecedente de sangrado, hematoma pequeño que no aumenta de tamaño, signos clínicos que sugieren lesión nerviosa, disminución del pulso y trayecto del proyectil en un territorio vascular se debe sospechar lesión

vascular; sin embargo, no está indicada la exploración quirúrgica obligatoria debido a la alta frecuencia de resultados negativos; por lo tanto, se debe recurrir a los diferentes estudios diagnósticos disponibles.^{5,6}

Durante los años 70 y 80 del siglo XX predominó el concepto de que ante la sospecha clínica de una lesión vascular se debía hacer arteriografía. Pero, debido a la alta frecuencia de exámenes negativos, se empezó a cuestionar este concepto. Uno de los primeros estudios clínicos en contra del uso rutinario de la arteriografía fue el de McDonald y Goodman en 1975.⁷ Estos autores presentaron una experiencia con estudios radiológicos de 114 pacientes con posible lesión vascular; en 85 de ellos el examen físico era normal y solo uno tenía una lesión vascular demostrada con la angiografía, que además no requirió tratamiento quirúrgico. Se concluyó que si el examen físico es normal no hay ganancia adicional con la arteriografía. Este estudio fue ignorado por la comunidad quirúrgica que hasta ese momento presentaba la arteriografía como un estudio obligatorio y la discusión que predominó por años fue cómo y dónde realizar la arteriografía y qué hacer luego de su interpretación. Pocos años más tarde, el análisis de la literatura disponible permitió concluir que con la práctica rutinaria de la angiografía, la incidencia de lesión vascular en pacientes en quienes se la sospechaba era solo del 10%.⁸

De la misma manera que la angiografía desplazó a la exploración quirúrgica rutinaria, la alta frecuencia de arteriografías con resultados negativos y la consecuente morbilidad condujeron a la disminución de la práctica de este examen.

Weaver y Yellin evaluaron 373 pacientes con lesiones penetrantes de las extremidades. Les practicaron arteriografía a los que tenían signos blandos o lesiones en topografía vascular y analizaron el desempeño diagnóstico del índice tobillo-brazo: para índices tobillo-brazo de 0,99 - 0,96 la

sensibilidad fue 82% y la especificidad 40%; para índices de 0,95-0,91: sensibilidad de 71% y especificidad de 63% y para índices de 0,90 o menos: sensibilidad de 49% y especificidad de 76%.⁹

Frykberg y Dennis demostraron con su experiencia la utilidad del examen físico para tomar decisiones en pacientes con trauma penetrante de las extremidades y posible lesión vascular. Evaluaron 366 pacientes buscando la presencia de signos de dicha lesión. A los que tenían signos duros los llamaron positivos y a los que tenían algún otro signo o ninguno los llamaron negativos. Estos últimos fueron el 78% del total y solo dos de ellos desarrollaron signos de lesión vascular; fueron operados a las 12 y 30 horas postrauma sin presentar complicaciones.¹⁰ Posteriormente, estos mismos autores validaron la precisión del examen físico y encontraron solo el 1,4% de falsos negativos.¹¹ Sus resultados demostraron que la incidencia de lesiones vasculares clínicamente ocultas es insignificante y que el valor predictivo positivo del examen físico para lesiones penetrantes en trayectos vasculares de las extremidades es casi 100%.

Estos autores se refirieron a algunas situaciones que confunden la interpretación clínica de los signos duros o definitivos de lesión vascular: heridas por escopeta o armas de carga múltiple, trauma grave de los tejidos blandos, fracturas conminutas, lesiones del opérculo torácico y enfermedad vascular crónica, y propusieron que se hiciera arteriografía cuando estuviera presente alguno de ellos.¹⁰

Otros autores¹² han confirmado la utilidad del examen físico en pacientes con lesiones vasculares significativas; demostraron en estos casos un excelente desempeño del examen físico: sensibilidad 92% y especificidad 95%.

En las situaciones clínicas en que está indicada, la arteriografía ha probado ser un examen altamente confiable para descartar lesión: tiene valor predictivo negativo 99-100%, sensibilidad 97-100%, especificidad 90-98% y precisión de 92-98%.¹³ Las indicaciones para hacer arteriografía de las extremidades traumatizadas se presentan en la tabla N° 1.

Tabla N° 1
INDICACIONES PARA LA ARTERIOGRAFÍA DE LAS EXTREMIDADES TRAUMATIZADAS

- Lesiones por arma de fuego de carga múltiple.
- Trauma cerrado con disminución del pulso, haya o no fractura.
- Luxación o luxofractura de la rodilla o el codo con o sin alteración del pulso.
- Trauma cerrado grave de los tejidos blandos.
- Diagnóstico tardío de lesión arterial.
- Evaluación intraoperatoria y postoperatoria de lesiones arteriales.
- Seguimiento de lesiones arteriales tratadas en forma conservadora.
- Lesión asociada a enfermedad oclusiva crónica.

La arteriografía no es inocua; ocurren complicaciones en 2 a 4% de los casos pero en su mayoría son menores. La complicación mayor más importante es la embolia iatrogénica cuya frecuencia

es 0,6%.¹³ Su principal ventaja es permitir el control de las lesiones mediante técnicas endovasculares.¹⁴ Sin embargo, durante el procedimiento de la arteriografía hay un retraso en la obtención de

las imágenes que en las mejores circunstancias es como mínimo de 2 horas desde el momento en que se ordena hasta su interpretación. Este retraso puede llevar a una isquemia irreversible si la extremidad tiene una circulación límite. Sería por lo tanto muy útil disponer de un estudio alternativo no invasor de rápida ejecución y limitar la arteriografía a los casos que requieren terapia endovascular.

Desde la década de los años 70 del siglo XX se ha usado el principio Doppler para evaluar el flujo sanguíneo de las extremidades; sin embargo, su aplicación en pacientes traumatizados ha sido relativamente reciente y tiene una serie de limitaciones como las siguientes: 1) los criterios diagnósticos que se aplican a la enfermedad oclusiva crónica no se pueden extrapolar al trauma arterial agudo; 2) las heridas, la hemorragia y el dolor producen limitaciones técnicas para hacer el estudio; 3) es un estudio que depende del operador el cual, en la mayoría de las instituciones, no está disponible las 24 horas.¹⁵⁻¹⁸ Este último comentario se aplica también al uso de la resonancia magnética.¹⁹

En los últimos años se ha incrementado el uso de la tomografía en la evaluación de situaciones médicas y quirúrgicas de urgencia.²⁰ Muchos centros de trauma disponen de tomógrafos en la unidad de urgencias y diversas publicaciones demuestran las muchas aplicaciones de este método en la evaluación del paciente traumatizado.^{21,22} En tales circunstancias, las ventajas del uso de la tomografía son: tiempos cortos para obtener las imágenes, uso de protocolos que disminuyen la dependencia del observador y capacidad de examinar varios segmentos corporales al tiempo.

Se ha propuesto la angiotomografía como una excelente alternativa para evaluar lesiones de la aorta torácica por trauma cerrado.²³⁻²⁵

En el Hospital Universitario San Vicente de Paúl (HUSVP), de Medellín, Colombia, se acumuló una

experiencia interesante con la angiotomografía helicoidal computarizada para el diagnóstico del trauma vascular de las extremidades. En una experiencia preliminar con 45 pacientes, que permitió estandarizar la técnica y determinar sus indicaciones y contraindicaciones, se compararon las características operativas de la angiotomografía helicoidal con las de la arteriografía y se obtuvo un excelente desempeño: sensibilidad del 90-100% y especificidad del 100%.²⁶ Posteriormente, en esa institución, se adoptó este método como la primera alternativa para el diagnóstico del trauma vascular en pacientes con sospecha de lesión en los segmentos proximales de las extremidades. En el HUSVP, durante un período de 19 meses (marzo de 1998 a septiembre de 1999) se evaluaron con angiotomografía helicoidal computarizada 142 segmentos arteriales proximales de extremidades en 139 pacientes. Los estudios fueron interpretados por el radiólogo de turno, y luego, de manera retrospectiva, por dos radiólogos expertos. Las lecturas de los estudios se compararon con los hallazgos quirúrgicos, la arteriografía convencional y el seguimiento clínico. Se demostraron 61 lesiones. Las características operativas del estudio fueron: sensibilidad 95,1%, especificidad 98,7%, valor predictivo positivo 98,3% y valor predictivo negativo 96,1%; no hubo diferencias entre la interpretación inicial del radiólogo de turno en urgencias y la evaluación por consenso de radiólogos expertos (Kappa = 1).²⁷

Busquets y colaboradores en una evaluación retrospectiva de la angiotomografía helicoidal en 97 pacientes con trauma de las extremidades comprobaron este desempeño.²⁸

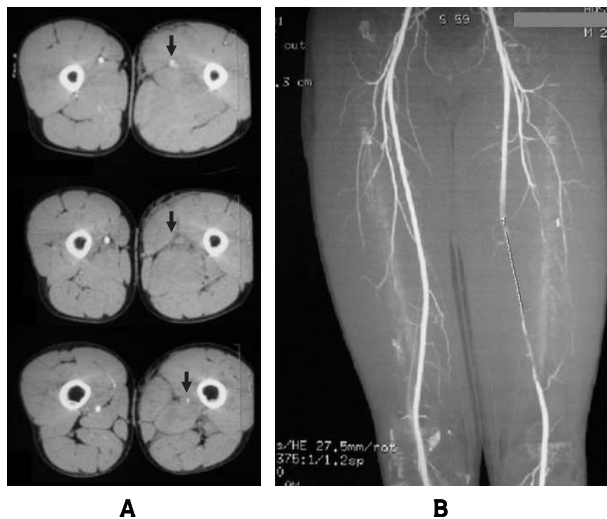Estos estudios y la experiencia acumulada posteriormente permitieron concluir que la angiotomografía helicoidal computarizada es un procedimiento seguro y confiable para el diagnóstico del trauma vascular en los segmentos proximales de las extremidades. Sin embargo, tiene algunas limitaciones para el diagnóstico de lesiones

en los segmentos distales de las extremidades (antebrazos, manos y pies), cuando más de un segmento anatómico de la misma extremidad está lesionado o cuando hay artificios como fragmentos óseos o proyectiles.

Con la idea de superar los inconvenientes de la tecnología helicoidal, los fabricantes de tomógrafos introdujeron, a comienzos de la década de los años noventa, los primeros equipos con multidetectores (TCMD), que fueron inicialmente de dos canales y han aumentando hasta sesenta y cuatro. Las ventajas de esta nueva tecnología comparada con la helicoidal son: mejor resolución temporal y espacial, mejor utilización de una menor cantidad de medio de contraste por la mayor velocidad de flujo alcanzada, menor "ruido" en las imágenes y mayor cobertura anatómica. Tales ventajas permiten diferentes usos clínicos como diversas aplicaciones músculo-esqueléticas, reconstrucción multiplanar en situaciones especiales como tomografía de los senos paranasales y la base del cráneo, mielotomografía, coberturas anatómicas grandes, imágenes en más de una fase vascular, evaluación de la perfusión cerebral, imágenes de pacientes de contextura gruesa, evaluación de diversas causas de dolor torácico y disnea, endoscopia virtual, realización de cortes finos con fusión retrospectiva de las imágenes y angiotomografía con multidetectores.²⁹

Con respecto a esta última, las ventajas sobre la angiotomografía helicoidal son prácticamente las mismas que se mencionaron para la tomografía multicortes en general: evaluación de territorios vasculares extensos en una misma extremidad, mayor resolución espacial lo que permite evaluar vasos de pequeño calibre y menor dosis de medio de contraste yodado debido al menor tiempo de adquisición de las imágenes.³⁰⁻³⁵ (Figura N° 1). Varios estudios han demostrado un excelente desempeño de la angiotomografía con multidetectores (TCMD) comparada con la angiografía en enfermedad arterial oclusiva

Figura N° 1
ANGIOTOMOGRAFÍA DE LOS VASOS FEMORALES
CON MULTIDTECTORES. A. CORTE TRANSVERSAL
QUE MUESTRA INTERRUPCIÓN DEL FLUJO EN LA
EXTREMIDAD LESIONADA. B. RECONSTRUCCIÓN
GENERADA A PARTIR DE LAS IMÁGENES
TRANSVERSAS EN LA QUE SE OBSERVA
AMPUTACIÓN DE LA ARTERIA FEMORAL CON
RECONSTITUCIÓN DEL FLUJO



crónica con sensibilidad y especificidad superiores al 90% para diagnosticar estenosis y oclusión.³⁶⁻³⁹ Willman y colaboradores reportaron sensibilidad y especificidad de 96% y 97%, respectivamente, en la detección de estenosis arteriales de los miembros inferiores hemodinámicamente significativas.⁴⁰ Distintos autores coinciden en presentar la angiotomografía con multidetectores como un método diagnóstico efectivo en la evaluación de la enfermedad arterial periférica, como alternativa a la angiografía con sustracción digital lo que permite afirmar que este estudio se ha constituido en una herramienta diagnóstica mejor que la arteriografía convencional para el diagnóstico de la enfermedad arterial oclusiva periférica.⁴¹⁻⁴³

Recientemente se ha extendido el uso de la angiografía con multidetectores a pacientes con trauma cerrado de tórax y en ellos ha mostrado alta

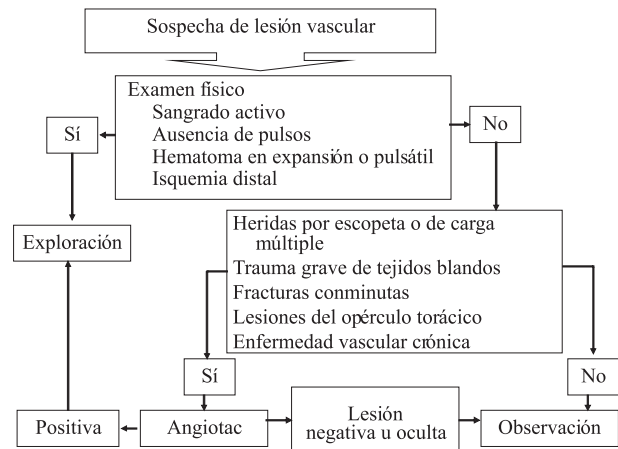
precisión para el diagnóstico o exclusión de lesiones de la aorta torácica y sus ramas lo que permite un tratamiento más temprano de estas lesiones comúnmente fatales.⁴⁴ Borisch y colaboradores propusieron la práctica de la angiografía corporal total con multidetectores para el estudio rutinario del paciente traumatizado y demostraron su utilidad para el diagnóstico de lesiones de las arterias carótidas por trauma cerrado.⁴⁵ Mishra y Ehtuish⁴⁶ presentaron recientemente su experiencia con 10 pacientes que tenían sospecha de trauma vascular de las extremidades a quienes se les practicó angiografía con multidetectores; concluyeron que es un estudio imaginológico rápido, seguro, preciso, no invasivo y de elección en el estudio de pacientes con sospecha de trauma vascular de las extremidades.

Rieger y colaboradores evaluaron de manera retrospectiva el desempeño diagnóstico de la angiografía con multidetectores en 87 pacientes con trauma arterial de las extremidades, durante un período de 36 meses y hallaron sensibilidad de 95% y especificidad de 87%.⁴⁷

Con la acumulación de experiencia con este novedoso método diagnóstico y el buen desempeño demostrado en el medio y en otros centros se ha adoptado el siguiente flujograma en el Hospital Universitario San Vicente de Paúl de Medellín (Colombia) para la evaluación de pacientes con sospecha de trauma vascular de las extremidades (figura N° 2).

En conclusión, dado de que se trata de un procedimiento seguro, confiable y con excelentes características operativas, con la acumulación de experiencia en los distintos centros de trauma, la angiografía con multidetectores podrá constituirse en un futuro cercano en la prueba de oro para el diagnóstico del trauma vascular de las extremidades.

Figura N° 2
FLUJOGRAMA DE ACTIVIDADES EN LA EVALUACIÓN DEL TRAUMA DE LAS EXTREMIDADES CON SOSPECHA DE LESIÓN VASCULAR



REFERENCIAS BIBLIOGRÁFICAS

1. García G, Cano F, Queral L. Trauma vascular periférico. En: Rodríguez A, Ferrada R, eds. Trauma, 1ª ed. Colombia: Sociedad Panamericana de Trauma; 1997: 445-456.
2. Rich NM, Rhee P. An historical tour of vascular injury management. From its inception to the new millennium. *Surg Clin North Am* 2001; 81: 1.199-1.215.
3. Rich NM, Baugh JH, Hughes CW. Acute arterial injuries in Vietnam. 1.000 cases. *J Trauma* 1970; 10: 359-369.
4. Morales CH, Sanabria AE, Sierra JM. Vascular trauma in Colombia. Experience of a level I trauma center in Colombia. *Surg Clin North Am* 2002; 82: 195-210.
5. Feliciano DV, Cruse PA. Delayed diagnosis of arterial injuries. *Am J Surg* 1987; 154: 578-584.
6. Reid JD, Weigelt JA. Assessment of proximity of a wound to major vascular structures as an indicator for arteriography. *Arch Surg* 1988; 123: 942-946.
7. McDonald EJ, Goodman PC. The clinical indications for arteriography in trauma to the extremity. *Radiology* 1975; 116: 45-47.

8. Gómez GA, Kreis DJ. Suspected vascular trauma of the extremities: The role of arteriography in proximity injuries. *J Trauma* 1986; 26: 1005-1008.
9. Weaver FA, Yellin AE. Is arterial proximity a valid indication for arteriography in penetrating extremity trauma? *Arch Surg* 1990; 125: 1256-1280.
10. Frykberg ER, Dennis JW. The reliability of physical examination in the evaluation of penetrating extremity trauma for vascular injury: results at one year. *J Trauma* 1991; 31: 502-511.
11. Dennis JW, Frykberg ER. Validation of nonoperative management of occult vascular injuries and accuracy of physical examination alone in penetrating extremity trauma: 5 to 10 year follow up. *J Trauma* 1998; 44: 243-253.
12. Gonzalez RP, Falimirski ME. The utility of physical examination in proximity penetrating extremity trauma. *Ann Surg* 1999; 65: 784-789.
13. Frykberg ER, Crump JN. A reassessment of the role of arteriography in penetrating proximity extremity trauma: A prospective study. *J Trauma* 1989; 29: 1041-1052.
14. Scalea T, Sclafani S. Interventional techniques in vascular trauma. *Surg Clin North Am* 2001; 81: 1281-1297.
15. Meissner M, Paun M, Johansen K. Duplex scanning for arterial trauma. *Am J Surg* 1991; 161: 552-555.
16. Knudson MM, Lewis FR, Atkinson K, Neuhaus A. The role of duplex ultrasound arterial imaging in patients with penetrating extremity trauma. *Arch Surg* 1993; 128: 1033-1038.
17. Byone RP, Miles WS, Bell RM, Greenwold DR, Sessions G, Haynes JL, et al. Noninvasive diagnosis of vascular trauma by duplex ultrasonography. *J Vasc Surg* 1991; 14: 340-352.
18. Fry WR, Smith RS, Sayers DV, Henderson VJ, Morabito DJ, TSoi EK, et al. The success of duplex ultrasonographic scanning in diagnosis of extremity vascular proximity trauma. *Arch Surg* 1993; 128: 1033-1038.
19. Yaquinto JJ, Harms SE, Siemers PT, Flamig DP, Griffey RH, Foreman ML. Arterial injury from penetrating trauma: evaluation with single-acquisition fat-suppressed MR imaging. *Am J Roentgenol* 1992; 158: 631-633.
20. Novelline RA, Rhea JT, Rao PM, Stuk JL. Helical CT in emergency radiology. *Radiology* 1999; 213: 321-339.
21. Soto JA, Morales C, Múnera F, Sanabria A, Guevara JM, Suárez T. Penetrating stab wounds to the abdomen: use of serial US and contrast-enhanced CT in stable patients. *Radiology* 2001; 220: 365-371.
22. Múnera F, Morales C, Soto JA, Garcia HI, Suárez T, Garcia V, et al. Gunshot wounds of abdomen: evaluation of stable patients with triple-contrast helical CT. *Radiology* 2004; 231: 399-405.
23. Fabian TC, Davis KA, Gavant ML, Croce MA, Melton SM, Patton JH Jr, et al. Prospective study of blunt aortic injury: Helical CT is diagnostic and antihypertensive therapy reduces rupture. *Ann Surg* 1998; 227: 666-677.
24. Mirvis SE, Kostrubiak I, Whitley NO, Goldstein LD, Rodríguez A. Role of CT in excluding major arterial injury after blunt thoracic trauma. *Am J Roentgenol* 1987; 149: 601-605.
25. Trerotola SO. Can helical CT replace aortography in thoracic trauma? *Radiology* 1995; 197: 13-15.
26. Soto JA, Múnera F, Cardoso N, Guarín N, Medina S. Diagnosis performance of helical CT angiography in trauma to large arteries of the extremities. *J Comput Assist Tomogr* 1999; 213: 321-339.
27. Soto JA, Múnera F, Morales C, Lopera JE, Holguín D, Guarín O, et al. Focal arterial injuries of the proximal extremities: Helical CT arteriography as the initial method of diagnosis. *Radiology* 2001; 218: 188-194.
28. Busquets AR, Acosta JA, Colon E, Alejandro KV, Rodríguez P. Helical computed tomographic angiography for the diagnosis of traumatic arterial injuries of the extremities. *J Trauma* 2004; 56: 625-628.
29. Rydberg J, Buckwalter KA, Caldemeyer KS, Phillips MD, Conces DJ, Aisen AM, et al. Multisection CT: scanning techniques and clinical applications. *Radiographics* 2000; 20: 1787-1806.

30. Becker CR, Wintersperger B, Jakobs TF. Multi-detector-row CT angiography of peripheral arteries. *Semin Ultrasound CT MR* 2003; 24: 268-279.
31. Rubin GD, Shiau MC, Schmidt AJ, Fleischmann D, Logan L, Leung AN, et al. Computed tomographic angiography: historical perspective and new state-of-the-art using multi detector-row helical computed tomography. *J Comput Assist Tomogr* 1999; 23: S83-S90.
32. Rubin GD. MDCT imaging of the aorta and peripheral vessels. *Eur J Radiol* 2003; 45: S42-S49.
33. Duddalwar VA. Multislice CT angiography: a practical guide to CT angiography in vascular imaging and intervention. *Br J Radiol* 2004; 77: S27-S38.
34. Rubin GD, Shiau MC, Leung AN, et al. Aorta and iliac arteries: single versus multiple detector-row helical CT angiography. *Radiology* 2000; 215: 670-676.
35. Rubin GD, Schmidt AJ, Logan LJ, Sofilos MC. Multi-detector row CT angiography of lower extremity arterial inflow and runoff: initial experience. *Radiology* 2001; 221:146-158.
36. Martin ML, Tay KH, Flak B, Fry PD, Doyle DL, Taylor DC, et al. Multidetector CT angiography of the aortoiliac system and lower extremities: a prospective comparison with digital subtraction angiography. *Am J Roentgenol* 2003; 180: 1085-1091.
37. Ota H, Takase K, Igarashi K, Chiba Y, Haga K, Saito H, et al. MDCT compared with digital subtraction angiography for assessment of lower extremity arterial occlusive disease: importance of reviewing cross-sectional images. *Am J Roentgenol* 2004; 182: 201-209.
38. Heuschmid M, Krieger A, Beierlein W, Luz O, Kuettner A, Kopp AF, et al. Assessment of peripheral arterial occlusive disease: comparison of multislice-CT angiography (MS-CTA) and intraarterial digital subtraction angiography (IA-DSA). *Eur J Med Res* 2003; 8: 389-396.
39. Ofer A, Nitecki SS, Linn S, Epelman M, Fischer D, Karram T, et al. Multidetector CT angiography of peripheral vascular disease: a prospective comparison with intraarterial digital subtraction angiography. *Am J Roentgenol* 2003; 180: 719-724.
40. Willmann JK, Baumert B, Schertler T. Aortoiliac and lower extremity arteries assessed with 16-detector row CT angiography: prospective comparison with digital subtraction angiography. *Radiology* 2005; 236: 1083-1093.
41. Albrecht T, Foert E, Holtkamp R. 16-MDCT angiography of aortoiliac and lower extremity arteries: comparison with digital subtraction angiography. *Am J Roentgenol* 2007; 189: 702-711.
42. Sun Z. Diagnostic accuracy of multislice CT angiography in peripheral arterial disease. *J Vasc Interv Radiol* 2006; 17: 1915-1921.
43. Fleischmann D, Hallett RL, Rubin GD. CT angiography of peripheral arterial disease. *J Vasc Interv Radiol* 2006; 17: 3-26.
44. Mirvis SE, Shanmuganathan K. Diagnosis of blunt traumatic aortic injury 2007: Still a nemesis. *Eur J Radiol* 2007; 64: 27-43.
45. Borisch I, Boehme T, Butz B, Hamer OW, Feuerbach S, Zorger N. Screening for carotid injury in trauma patients: image quality of 16-detector-row computed tomography angiography *Acta Radiol* 2007; 48: 798-805.
46. Mishra A, Ehtuish EF. Imaging of peripheral arteries by 16-slice computed tomography angiography. A valuable tool? *Saudi Med J* 2007; 28: 1091-1095.
47. Rieger M, Mallouhi A, Tauscher T, Lutz M, Jaschke WR. Traumatic arterial injuries of the extremities: initial evaluation with MDCT angiography. *Am J Roentgenol* 2006; 186: 656-664.

