

# Expresión de renina en oncocitomas renales

Wilber Javier Martínez Corredor<sup>1</sup>, Óscar Andrés Franco Tavera<sup>1</sup>, Luis Fernando Arias Restrepo<sup>2</sup>

## RESUMEN

**Introducción:** algunos tumores renales han sido asociados con secreción de hormonas, incluyendo renina. Nuestro objetivo fue investigar la frecuencia de expresión de esta hormona en un tumor renal epitelial infrecuente, el oncocitoma, y si esta expresión se asocia con hipertensión arterial sistémica (HTA).

**Métodos:** examinamos una serie de 13 oncocitomas (provenientes de igual número de pacientes) usando un anticuerpo monoclonal para detectar la hormona por inmunohistoquímica, y su asociación con HTA. Las características de la inmunotinción se evaluaron microscópicamente. Obtuvimos, de los archivos de historias, las características clínicas y de la presión arterial sistémica antes y después de la resección tumoral.

**Resultados:** ocho de los 13 tumores (61,5%) tenían inmunorreactividad para renina, en todos ellos difusa. En tres casos la inmunomarcación fue como un punto paranuclear (*dot-like*) y en otros tres estaba en la porción apical del citoplasma de las células neoplásicas. En tres de los ocho casos con expresión de renina (37,5%) y en tres de los cinco sin dicha expresión (60,0%) se detectó HTA ( $p = 0,59$ ). Después de la resección tumoral ninguno de los pacientes con expresión de renina e HTA mostró remisión de esta.

**Conclusión:** la renina se expresa frecuentemente en oncocitomas renales pero es clínicamente inactiva. Serán necesarios más estudios para conocer las implicaciones de esta expresión en la presentación clínica, el diagnóstico y la histogénesis.

## Palabras clave

*Inmunohistoquímica, Oncocitoma renal, Renina, Tumores renales*

## SUMMARY

### Renin expression in renal oncocytomas

**Introduction:** Renal cell tumors have been shown to be associated with secretory products, including renin. Our aim was to investigate the frequency of renin expression in an infrequent

---

<sup>1</sup> Residente, Departamento de Patología, Facultad de Medicina, Universidad de Antioquia, Medellín, Colombia.

<sup>2</sup> Profesor asociado, Facultad de Medicina, Universidad de Antioquia, Medellín, Colombia.

Grupo Patología Renal y Trasplantes Departamento de Patología, Facultad de Medicina, Universidad de Antioquia, Medellín, Colombia.

Correspondencia: Luis Fernando Arias; luisfer\_uda@yahoo.com; lfarias@kidneypathology.com

Recibido: febrero 01 de 2010

Aceptado: junio 22 de 2010

kind of epithelial renal neoplasm, the oncocytoma, and to find out if this expression was associated to systemic high blood pressure.

**Methods:** We examined a series of 13 tumors (from 13 patients) using a monoclonal antiserum to detect the hormone by immunohistochemistry (IHC), and its association with hypertension. IHC features were evaluated. Systemic blood pressure information before and after neoplasm resection was obtained from clinical charts.

**Results:** We found that eight of the 13 tumors (61.5%) were immunoreactive for renin, all of them with diffuse staining. In three cases the immunolabeling was paranuclear dot-like and in three more it was found in the apical portion of the cytoplasm. Systemic hypertension was detected in three of the eight (37.5%) patients with renin expression and in three of the five (60.0%) without it ( $p = 0.59$ ). After tumor resection none of the patients with renin expression and high blood pressure showed remission of the hypertension.

**Conclusion:** Renin is frequently expressed in renal oncocytomas, but it appears to be clinically inactive. More studies will be necessary in order to define the implications of this expression on clinical presentation, diagnosis and histogenesis.

## Key words

*Immunohistochemistry, Renal oncocytoma, Renal tumors, Renin*

## INTRODUCCIÓN

Las células del aparato yuxtaglomerular renal sintetizan una proenzima de 406 aminoácidos, la prorenina, que es inactiva desde el punto de vista enzimático pero se convierte por proteólisis en la enzima activa, la renina, que contiene 340 aminoácidos.<sup>1-4</sup> Aún no se ha identificado la enzima responsable de la conversión.<sup>1</sup>

Muchas neoplasias benignas y malignas pueden secretar hormonas, algunas activas y otras sin evidencia de actividad clínica; varios tumores renales han demostrado secreción de estos productos.<sup>5-8</sup> Hay informes de pequeñas series y de casos aislados de tumores epiteliales del riñón que expresan renina;<sup>9-14</sup> en muchos de ellos la renina ha demostrado ser inactiva (no asociada

con hipertensión arterial sistémica); la hormona podría ser secretada al plasma en forma inactiva, o quedar almacenada en el citoplasma sin secretarse.<sup>15</sup> La mayoría de estos informes datan de antes de los años noventa y algunos son anteriores a 1985, cuando aún no se había reconocido y caracterizado bien el oncocitoma renal, por lo que en esas publicaciones no se definió el tipo específico de tumor renal epitelial, al menos como se lo clasifica en la actualidad.<sup>16</sup> Con mayor frecuencia se informa en la literatura la expresión de renina en tumores de Wilms (nefroblastomas).<sup>17-20</sup> También en tumores originados en otros órganos se ha informado la expresión de renina.<sup>15,21-28</sup>

En una extensa revisión de la literatura hemos encontrado, de acuerdo con la descripción microscópica de las neoplasias o de las imágenes microscópicas publicadas, que el citoplasma de las células de muchos de estos tumores productores de renina tiene aspecto granular eosinofílico, lo que sugiere que muchos de ellos podrían ser oncocitomas, uno de los tumores epiteliales del riñón que con mayor frecuencia tiene ese aspecto citológico.<sup>16</sup> En una revisión y clasificación histológica de 463 neoplasias epiteliales renales, llevada a cabo en el Hospital Clínico San Carlos (Madrid, España) y que abarcó el período 1990-2004, encontramos 13 casos de oncocitomas (2,8%), lo que indica que es un tumor infrecuente. Sería muy útil saber si en estos tumores es común la expresión de renina. Nuestro objetivo fue investigar, por inmunohistoquímica (IHQ), si los oncocitomas expresan renina y, si es así, con qué frecuencia, qué características microscópicas tiene la inmunomarcación y si su expresión se asocia con hipertensión arterial sistémica (HTA).

## MATERIALES Y MÉTODOS

Los 13 oncocitomas encontrados en nuestra revisión (provenientes de igual número de pacientes) fueron incluidos para detección de renina por IHQ. Todos fueron diagnosticados después de 1990 y tuvieron el debido procesamiento (fijación e inclusión en parafina de los cortes seleccionados para estudio microscópico) por lo que son adecuados para la realización de la técnica. En todos tenemos datos clínicos básicos, incluyendo información sobre la presión arterial sistémica antes y después de la resección del tumor. Todos corresponden a lesiones reseçadas quirúrgicamente: 11 fueron nefrectomías

y dos, resecciones tumorales (nefrectomía parcial); no hubo casos diagnosticados por biopsia con aguja o incisional. Todos tuvieron un diagnóstico preciso porque no incluimos como oncocitomas los casos con diagnóstico dudoso (principalmente oncocitoma frente a carcinoma cromóforo, variante eosinofílica).

De los bloques de tejido tumoral seleccionados se hicieron cortes de 4  $\mu\text{m}$  en placas cargadas, adecuadas para IHQ; tales cortes se desparafinaron con xilol por 30 minutos y se rehidrataron con etanol. Se hizo la IHQ con un anticuerpo monoclonal contra renina humana, probado desde hace varias décadas y que ha demostrado ser específico;<sup>29</sup> dado que no está disponible comercialmente, la IHQ la efectuó el profesor Patrick Bruneval, del *Hôpital European Georges Pompidou*, París, Francia, clon F37-2D12; la dilución fue de 1:1.000 y la incubación, de 40 minutos. La actividad de peroxidasa endógena se bloqueó con peróxido de hidrógeno. La recuperación antigénica se hizo con *buffer* fosfato en vaporizador, con ácido etilendiaminotetracético (EDTA), pH 9,0, por 30 minutos. Se usó diaminobenzidina como cromógeno. Como control positivo se usaron cortes de un tumor renal de células yuxtglomerulares (reninoma). La tinción de renina se consideró positiva si se expresaba en el citoplasma de las células neoplásicas. Se le hizo semicuantificación, así: *mínima* si menos del 5% de las células tumorales eran positivas; *focal* si lo eran entre 5% y 50% y difusa cuando más del 50% de las células tumorales tenían positividad.

## Análisis estadístico

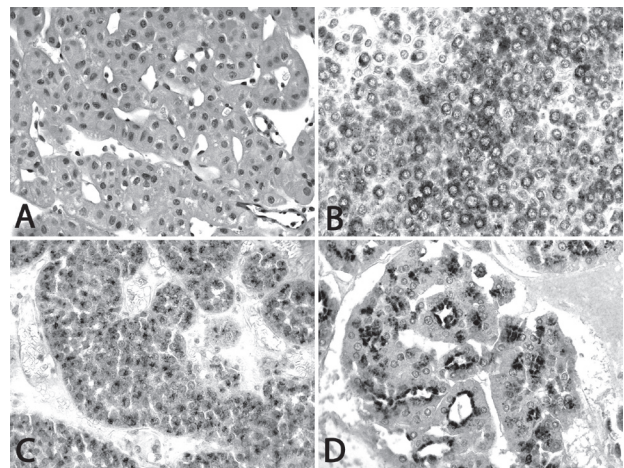
Los resultados se presentan como medianas y valores mínimo y máximo, o como porcentajes. Para comparar estos usamos la prueba exacta de Fisher. Los análisis se hicieron con SPSS®, Chicago, II, versión 16.

## RESULTADOS

La edad media de los pacientes en el momento del diagnóstico fue 72 años (rango: 57-80); siete (53,8%) fueron mujeres. El tamaño tumoral varió entre 2,0 y 7,4 cm (mediana: 4,0 cm). Seis pacientes (46,2%) tenían diagnóstico de HTA leve o moderada (grado 1 ó 2) antes de la resección tumoral. En ninguno de los casos se encontraron otras lesiones renales o lesiones tumorales en otros órganos.

## Inmunotinción para renina

Detectamos positividad para renina en ocho de los 13 oncocitomas (61,5%). En todos ellos la inmunomarcación fue granular y difusa (en más del 50% de las células tumorales). Llamativamente, la positividad fue apical en tres de los casos y como un punto paranuclear, relativamente bien definido (*dot-like*), en otros tres. En los dos restantes la inmunotinción se evidenció en todo el citoplasma (figura n.º 1). En los ocho casos las células que expresaban positividad para renina eran neoplásicas.



**Figura n.º 1.** **A:** aspecto característico del oncocitoma: células eosinofílicas, granulares, con núcleos redondeados; hay pocas o ninguna célula con halos perinucleares. Estas células pueden disponerse formando túbulos, acinos, nidos o láminas. Hematoxilina-eosina, aumento original: X400. **B:** Inmunotinción para renina en un tumor de células yuxtglomerulares (reninoma). Obsérvese que la tinción ocupa, en la mayoría de células, todo el citoplasma, aunque hay algunas negativas y otras con tinción como un punto paranuclear (*dot like*). Aumento original: x 400. **C:** En tres oncocitomas la marcación se evidenció como un punto paranuclear, lo que sugiere la posibilidad de que los gránulos de renina estuvieran localizados en una organela citoplasmática, como el retículo endoplásmico, lo que indicaría que la hormona es sintetizada por estas células. Inmunotinción para renina, aumento original: x 400. **D:** En otros tres casos la inmunotinción se detectó en el borde apical de las células, lo que también sugeriría localización en alguna organela celular; en este caso se plantea la posibilidad de vesículas de endocitosis (ver texto). Aumento original: x 400.

## Expresión de renina e hipertensión arterial sistémica

Solamente tres de los ocho pacientes (37,5%) cuya neoplasia expresaba renina tenían HTA; también la tenían tres de los cinco (60,0%) cuyos oncocitomas no expresaban renina ( $p = 0,59$ ). Ninguno de los pacientes presentaba daños de órganos atribuibles a la HTA. Después de la resección del tumor, los tres pacientes hipertensos y con expresión de renina en las células neoplásicas continuaron con HTA para cuyo control recibieron medicamentos en algún momento durante los dos años posteriores a la resección.

## DISCUSIÓN

Aunque se informan en la literatura muchos casos de tumores de células renales productores de hormonas y hay algunas pequeñas series de casos de tumores epiteliales renales productores de renina, en este trabajo buscamos su expresión en un tipo histológico infrecuente: el oncocitoma. Este estudio se centró inicialmente en la expresión tisular de la enzima, para luego buscar si había o no asociación con manifestaciones sistémicas evidenciadas por la HTA.

Encontramos que las células de muchos oncocitomas (8/13 [61,5%] en nuestra serie) pueden expresar renina en el citoplasma; sin embargo, aún no sabemos el significado, el origen y las implicaciones clínicas de este hallazgo porque en nuestros pacientes no hubo asociación alguna con HTA: en más de la mitad de los casos positivos para renina (5/8) no hubo HTA y en los tres casos positivos y con HTA esta no desapareció con la resección tumoral. Este hallazgo sugiere que la renina detectada en el tejido no es activa o es estructuralmente anormal o no se libera a la circulación sistémica. Otra opción interesante, planteada por otros autores para otros tipos de neoplasias, es que la renina detectada pudo haber sido captada del plasma por las células tumorales.<sup>11</sup> El anticuerpo que usamos para detectarla no permite diferenciar renina activa de inactiva. De otro lado, la frecuencia de HTA en pacientes con oncocitomas positivos para renina (3/8; 37,5%) no es más alta de la esperada en personas mayores de 50 años.

Conocer la localización precisa de los gránulos de renina en el citoplasma podría ser útil para saber si

las células tumorales la sintetizan o la captan; si las células sintetizan la renina (o prorenina), al menos algunos de los gránulos de renina estarían en el retículo endoplásmico liso. Con IHQ no es posible definir la localización exacta de los gránulos. En reninomas ellos aparecen en todo el citoplasma, similar a lo hallado en dos de nuestros pacientes; sin embargo, en otros tres la localización fue como un punto paranuclear y en los tres restantes, apical (figura n.º 1); ello sugiere la posibilidad que los gránulos estén en una organela citoplasmática, como el retículo endoplásmico en los casos de localización paranuclear o vesículas de endocitosis en los de localización apical.

La apariencia granular y eosinofílica del citoplasma en los oncocitomas se debe a la presencia de abundantes mitocondrias, como se ha evidenciado en estudios ultraestructurales;<sup>30,31</sup> sin embargo, en trabajos previos, este aspecto granular ha sido frecuente en otras neoplasias renales positivas para renina (que han incluido carcinomas cromóforos y convencionales), lo que sugiere que también los gránulos de renina podrían darle este aspecto granular y eosinofílico al citoplasma de tumores que expresan la enzima. Será interesante incluir en un próximo trabajo otros tipos de tumores renales, como carcinomas de células claras, cromóforos y papilares, y comparar la expresión en áreas de células con citoplasma eosinofílico granular y áreas con otros aspectos citológicos.

El presente trabajo, centrado en la detección de renina por IHQ en un tumor renal infrecuente, muestra resultados interesantes que nos llevan a plantear la necesidad de otros para definir el origen de esta renina, si es una proteína modificada estructuralmente, si se libera o no a la sangre y por qué no es activa desde el punto de vista clínico. Aunque no tenemos estudios ultraestructurales en estos casos y desconocemos los niveles plasmáticos de renina y prorenina, nuestros resultados son muy importantes como base para otros proyectos que permitan conocer mejor las implicaciones clínicas, de diagnóstico y terapéuticas de esta expresión aberrante no descrita hasta ahora en oncocitomas.

De otro lado, aún desconocemos si esta expresión de renina puede tener implicaciones diagnósticas en la clasificación o tipificación histológica de tumores renales; nuestro trabajo, en el cual incluimos solo un tipo de tumor, no permite saber si puede tener

utilidad para el diagnóstico diferencial. En cuanto a las implicaciones de esta expresión de renina en la comprensión de la histogénesis, es posible que ayude a mejorarla, pues hasta el momento se ha creído que los oncocitomas se derivan del epitelio tubular renal, sitio en el que no se describe producción de renina.

En conclusión, estudiamos una serie de 13 oncocitomas renales y logramos demostrar la expresión citoplasmática de renina en ocho de ellos. Esta renina demostró ser inactiva ya que no se asoció con HTA. Los oncocitomas pueden expresar renina en sus células mucho más frecuentemente de lo que creíamos. Este hallazgo plantea interrogantes para futuros proyectos que nos permitan buscar la relevancia de esta expresión con respecto a las características clínicas, el diagnóstico, la histogénesis y el tratamiento.

## AGRADECIMIENTOS

Al profesor Patrick Bruneval del *Hôpital European Georges Pompidou*, París, Francia, por haber hecho las pruebas inmunohistoquímicas y por sus comentarios respecto al trabajo.

## REFERENCIAS BIBLIOGRÁFICAS

1. Leckie BJ. Targeting the renin-angiotensin system: what's new? *Curr Med Chem Cardiovasc Hematol Agents* 2005; 3: 23-32.
2. Hardman JA, Hort YJ, Catanzaro DF, Tellam JT, Baxter JD, Morris BJ, et al. Primary structure of the human renin gene. *DNA* 1984; 3: 457-468.
3. Hobart PM, Fogliano M, O'Connor BA, Schaefer IM, Chirgwin JM. Human renin gene: structure and sequence analysis. *Proc Natl Acad Sci USA* 1984; 81: 5026-5030.
4. McIntyre GD, Pau B, Hallett A, Leckie BJ, Szelke M. The purification of a high-molecular-weight, enzymatically inactive renin precursor from human kidney. *J Hypertens* 1984; 2: 305-310.
5. Ilyas MI, Turner GD, Cranston D. Human chorionic gonadotropin-secreting clear cell renal cell carcinoma with paraneoplastic gynaecomastia. *Scand J Urol Nephrol* 2008; 42: 555-557.
6. Palapattu GS, Kristo B, Rajfer J. Paraneoplastic syndromes in urologic malignancy: the many faces of renal cell carcinoma. *Rev Urol* 2002; 4: 163-170.
7. Ueno M, Akita M, Ban SI, Ohigashi T, Yanagita S, Iida M, et al. Production of parathyroid hormone-related protein in two new cell lines of renal cell carcinoma. *Int J Urol* 2001; 8: 549-556.
8. Wiesener MS, Münchenhagen P, Gläser M, Sobottka BA, Knaup KX, Jozefowski K, et al. Erythropoietin gene expression in renal carcinoma is considerably more frequent than paraneoplastic polycythemia. *Int J Cancer* 2007; 121: 2434-2442.
9. Hollifield JW, Page DL, Smith C, Michelakis AM, Staab E, Rhamy R. Renin-secreting clear cell carcinoma of the kidney. *Arch Intern Med* 1975; 135: 859-864.
10. Leckie B, Brown JJ, Fraser R, Kyle K, Lever AF, Morton JJ, et al. A renal carcinoma secreting inactive renin. *Clin Sci Mol Med* 1978; 4 (Suppl.): S159-S161.
11. Lindop GB, Fleming S. Renin in renal cell carcinoma. An immunocytochemical study using an antibody to pure human renin. *J Clin Pathol* 1984; 37: 21-27.
12. Lindop GB, Leckie B, Winearls CG. Malignant hypertension due to a renin-secreting renal cell carcinoma--an ultrastructural and immunocytochemical study. *Histopathology* 1986; 10: 1077-1088.
13. Nielsen HO. Arterial hypertension due to a renin-producing renal carcinoma. *Scand J Urol Nephrol* 1975; 9: 293-296.
14. Steffens J, Girardot P, Bock R, Braedel HU, Alloussi S, Ziegler M. Carcinoma of the kidney with production of renin. A special form of hypertension. *Ann Urol (Paris)* 1992; 26: 5-9.
15. Korzets A, Nouriel H, Steiner Z, Griffel B, Kraus L, Freund U, et al. Resistant hypertension associated with a renin-producing ovarian Sertoli cell tumor. *Am J Clin Pathol* 1986; 85: 242-247.
16. Störkel S, Martignoni G, van den Berg E. Chromophobe renal cell carcinoma. In: Eble JN, Sauter G, Epstein JI, Sesterhenn IA, editors. *World Health Organization Classification of Tumours. Pathology and Genetics of Tumours of the Urinary System and Male Genital Organs*. Lyon: IARC Press; 2004. p. 30-32.
17. Leckie BJ, Birnie G, Carachi R. Renin in Wilms' tumor: prorenin as an indicator. *J Clin Endocrinol Metab* 1994; 79: 1742-1746.
18. Maas MH, Cransberg K, van Grotel M, Pieters R, van den Heuvel-Eibrink MM. Renin-induced



- hypertension in Wilms tumor patients. *Pediatr Blood Cancer* 2007; 48: 500-505.
19. McKenzie KJ, Ferrier RK, Howatson AG, Lindop GB. Demonstration of renin gene expression in nephroblastoma by in situ hybridization. *J Pathol* 1996; 180: 71-73.
  20. Steege A, Föhling M, Paliege A, Bondke A, Kirschner KM, Martinka P et al. Wilms' tumor protein (-KTS) modulates renin gene transcription. *Kidney Int* 2008; 74: 458-466.
  21. Brooks JS. Renin-secreting pancreatic carcinoma. *N Engl J Med* 1985; 308: 528.
  22. Bruneval P, Fournier JG, Soubrier F, Belair MF, Da Silva JL, Guettier C, et al. Detection and localization of renin messenger RNA in human pathologic tissues using in situ hybridization. *Am J Pathol* 1988; 131: 320-330.
  23. Langer P, Bartsch D, Gerdes B, Schwetlick I, Wild A, Brehm B, et al. Renin producing neuroendocrine pancreatic carcinoma: A case report and review of the literature. *Exp Clin Endocrinol Diabetes* 2002; 110: 43-49.
  24. Louiset E, Isvi K, Gasc JM, Duparc C, Cauliez B, Laquerrière A, et al. Ectopic expression of serotonin7 receptors in an adrenocortical carcinoma co-secreting renin and cortisol. *Endocr Relat Cancer* 2008; 15: 1025-1034.
  25. Misiani R, Sonzogni A, Poletti EM, Cassinelli G, Gualandris L, Pericotti S, et al. Hyponatremic hypertensive syndrome and massive proteinuria in a patient with renin-producing leiomyosarcoma. *Am J Kidney Dis* 1994; 24: 83-88.
  26. Saito T, Fukamizu A, Okada K, Ishikawa S, Iwamoto Y, Kuzuya T, et al. Ectopic production of renin by ileal carcinoma. *Endocrinol Jpn* 1989; 36: 117-124.
  27. Tetu B, Lebel M, Camilleri JP. Renin-producing ovarian tumor. A case report with immunohistochemical and electron-microscopic study. *Am J Surg Pathol* 1988; 12: 634-640.
  28. Wen MJ, Lin YF, Chen JS. Newly developed hypertension as an early marker of recurrence of adrenocortical carcinoma with high renin expression. *Int J Urol* 2008; 15: 540-542.
  29. Galen FX, Devaux C, Atlas S, Guyenne T, Menard J, Corvol P, et al. New monoclonal antibodies directed against human renin. Powerful tools for the investigation of the renin system. *J Clin Invest* 1984; 74: 723-735.
  30. Tickoo SK, Lee MW, Eble JN, Amin M, Christopherson T, Zarbo RJ, et al. Ultrastructural observations on mitochondria and microvesicles in renal oncocytoma, chromophobe renal cell carcinoma, and eosinophilic variant of conventional (clear cell) renal cell carcinoma. *Am J Surg Pathol* 2000; 24: 1247-1256.
  31. Latham B, Dickersin GR, Oliva E. Subtypes of chromophobe renal cell carcinoma. An ultrastructural and histochemical study of 13 cases. *Am J Surg Pathol* 1999; 23: 530-535.

