

# Endometriosis en el ciego de una mujer posmenopáusica. Reporte del caso

Ricardo Andrés Torres-Rincón<sup>1</sup>, Alejandro Moreno-Rojas<sup>2</sup>, Carolina Salinas-Parra<sup>3</sup>

## RESUMEN

La endometriosis es una enfermedad benigna definida como la implantación y proliferación extrauterinas de tejido similar al endometrio (glandular y estroma), lo que causa una respuesta inflamatoria crónica y adherencias que distorsionan la anatomía. El compromiso extragonadal es raro, pero los informes de endometriosis intestinal han aumentado de forma sustancial; los sitios afectados principalmente son el colon sigmoides y el recto; el compromiso aislado del ciego es raro y lo es aún más en una mujer posmenopáusica sin uso de terapia de reemplazo hormonal. Presentamos el caso de una mujer posmenopáusica con una obstrucción intestinal sugestiva quirúrgicamente de neoplasia del ciego, pero cuyo examen patológico reveló endometriosis.

## PALABRAS CLAVE

*Endometriosis; Intestino; Neoplasia Colorrectal; Obstrucción Intestinal*

## SUMMARY

### **Endometriosis of the cecum in a postmenopausal women: Case report and literature review**

Endometriosis is a benign disease defined as the extra-uterine implantation and proliferation of tissue similar to endometrium (glands and stroma), causing a chronic inflammatory

---

<sup>1</sup> Médico y cirujano general, Universidad de Antioquia. Clínica El Rosario, Medellín, Colombia.

<sup>2</sup> Médico y cirujano general. Profesor, Sección de Cirugía General, Departamento de Cirugía, Facultad de Medicina, Universidad de Antioquia. Clínica El Rosario, Medellín, Colombia.

<sup>3</sup> Médico. Residente de Cirugía general, Universidad Pontificia Bolivariana, Medellín, Colombia.

Correspondencia: Ricardo Andrés Torres-Rincón; riandrestorres@hotmail.com

Recibido: mayo 26 de 2016

Aceptado: junio 15 de 2016

Cómo citar: Torres-Rincón RA, Moreno-Rojas A, Salinas-Parra C. Endometriosis en el ciego de una mujer posmenopáusica. Reporte del caso. Iatreia. 2017 Jul-Sept;30(3): 333-339. DOI 10.17533/udea.iatreia.v30n3a09.

response and adhesions that distort anatomy. The extra-gonadal involvement is rare, but reports of intestinal endometriosis have increased substantially, mainly affecting the sigmoid colon and rectum; isolated involvement of the cecum is rare, even more so in a postmenopausal woman without use of hormone replacement therapy. We report the case of a postmenopausal woman with intestinal obstruction surgically suggestive of malignancy; however, pathological examination revealed endometriosis.

## KEY WORDS

*Colorectal Neoplasm; Endometriosis; Intestines; Obstruction Bowel*

## RESUMO

**Endometriose no ceco de uma mulher pós-menopáusia. Reporte do caso e revisão da literatura**

A endometriose é uma doença benigna definida como a implantação e proliferação extrauterinas de tecido similar ao endométrio (glandular e estroma), o que causa uma resposta inflamatória crônica e aderências que distorciam a anatomia. O compromisso extra-gonadal é raro, mas os relatórios de endometriose intestinal há aumentado de forma substancial; os lugares afetados principalmente são o colón sigmóides e o ânus; o compromisso isolado do ceco é raro e ainda mais numa mulher pós-menopáusia sem uso de terapia de substituição hormonal. Apresentamos o caso de uma mulher pós-menopáusia com uma obstrução intestinal sugestiva cirurgicamente de neoplasia do ciego, mas cujo exame patológico revelou endometriose.

## PALAVRAS CHAVE

*Endometriose; Intestino; Neoplasia Colorrectal; Obstrução Intestinal*

## INTRODUCCIÓN

La endometriosis es una enfermedad común, benigna, crónica, estrógeno-dependiente y considerada la causa más común de dolor pélvico crónico en

mujeres, con consecuencias de alto impacto como la infertilidad (1), pero sin relación con el desarrollo de cáncer endometrial (2). Se caracteriza por tejido endometrial implantado por fuera de su localización normal en la cavidad uterina, principalmente en el peritoneo pélvico y en sitios poco usuales como el pericardio, la pleura y el sistema nervioso central; se clasifica como endometriosis endopélvica o extrapélvica (1,2). Afecta el tracto gastrointestinal en 3 % a 37 % de todas las pacientes con endometriosis pélvica (3), principalmente el colon sigmóides y el recto, seguidos por el íleon distal, el apéndice y el ciego (3,6 %) (4).

Los síntomas de la endometriosis intestinal son variables, entre ellos dolor, sensación de masa abdominal, constipación y sangrado digestivo; su facilidad de simular neoplasias primarias del tracto gastrointestinal dificulta el diagnóstico (5). El grado de compromiso histológico de la pared es también variable, con la característica de la afectación transmural (6). Debido a su infrecuencia en mujeres posmenopáusicas y en el ciego, se presenta este caso y se hace una extensa revisión de la literatura que confirma lo inusual del presente.

## PRESENTACIÓN DEL CASO

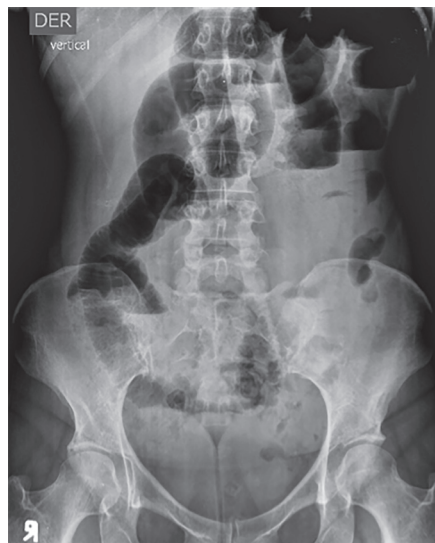Paciente posmenopáusia de 49 años que ingresó al servicio de urgencias por el primer episodio de dolor abdominal difuso tipo cólico, de una semana de duración asociado a distensión abdominal, constipación, obstipación y varios episodios eméticos en los últimos 3 días; no ha tenido pérdida de peso, sangrado vaginal, ni fiebre. Manifiesta alergia al yodo. Sin comorbilidades ni antecedentes quirúrgicos abdominales. No ha tenido medicación ambulatoria, excepto analgésicos autoprescritos con los que no ha habido mejoría.

Clínicamente deshidratada, con distensión abdominal, sin masa palpable ni signos de irritación peritoneal. Al examen rectal no se encontró masa, sangre ni materia fecal en la ampolla.

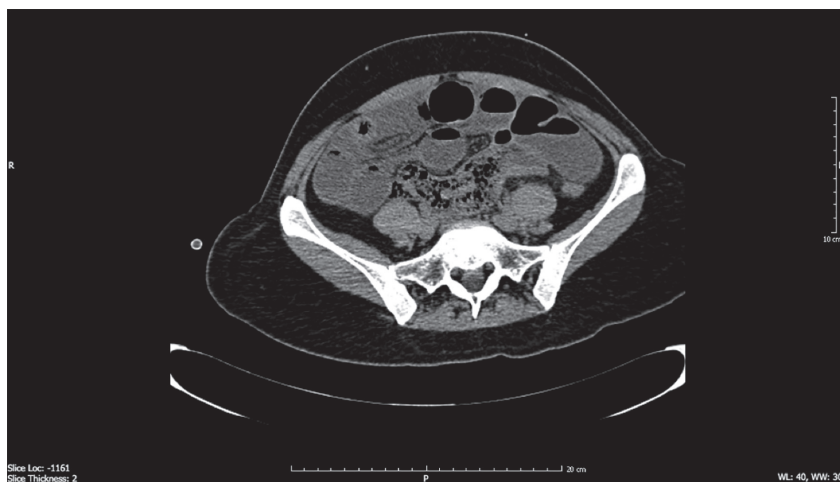Las pruebas de laboratorio solo demostraron una ligera elevación de la proteína C-reactiva; el hemograma, el ionograma y la función renal fueron normales.

La radiografía de abdomen en posición vertical reveló distensión de asas, niveles hidroaéreos y ausencia de aire en el recto (figura 1). La tomografía abdominal simple (por la alergia al yodo) mostró distensión de asas del intestino delgado y zona de transición en el íleon distal, con escaso líquido libre en la fosa ilíaca derecha, pero sin masas (figura 2). Se hizo laparotomía supra- e infraumbilical mediana que evidenció obstrucción intestinal

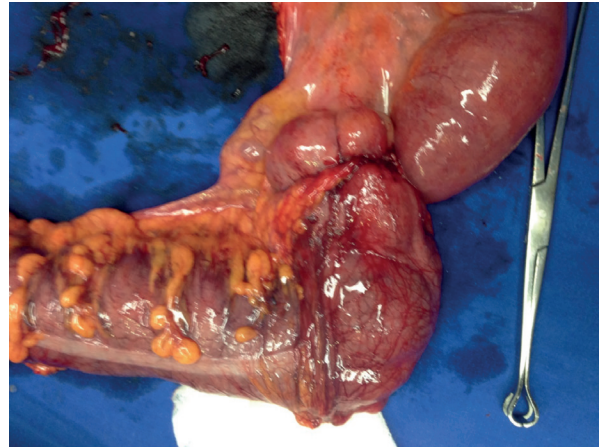
secundaria a una masa estenosante del ciego; se realizó hemicolectomía derecha con anastomosis látero-lateral del íleon al colon transverso con sutura mecánica, sin complicaciones (figura 3). El examen histológico reveló endometriosis que involucraba la serosa y la muscular propia del ciego; medía 3 x 2 cm de diámetro y había reacción inflamatoria adyacente, que generaba obstrucción crítica de la luz intestinal (figuras 4a y b).



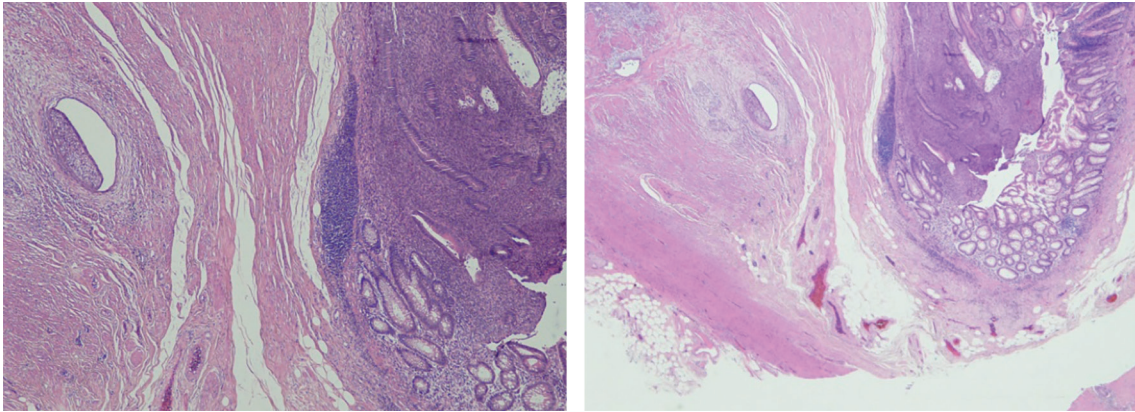
**Figura 1. Radiografía de abdomen en posición vertical.** Distensión de asas, niveles hidroaéreos y ausencia de aire en el recto



**Figura 2. Tomografía de abdomen simple.** Distensión de asas del intestino delgado y zona de transición en el íleon distal, con escaso líquido libre en la fosa ilíaca derecha, pero sin masas



**Figura 3. Espécimen quirúrgico. Masa estenosante en el ciego**



**Figuras 4 a y b. Tinción de hematoxilina & eosina. Glándulas endometriales en la pared del ciego**

## DISCUSIÓN

Para la revisión del presente caso se hizo una búsqueda de la literatura disponible en bases de datos médicas (*Medical Literature Analysis and Retrieval System Online* (MEDLINE), Literatura Latinoamericana y del Caribe en Ciencias de la Salud (LILACS)), a partir de búsqueda por descriptores (MESH: *Medical Subject Headings*) como endometriosis, neoplasia colorrectal y obstrucción intestinal, sin restricciones de idioma ni clasificación de artículo, restringido a estudios en humanos, a partir de los cuales se extrajo la información más importante para el caso. Es de resaltar que la mayor parte de la literatura disponible

es sobre endometriosis intestinal en general, ya que muy pocos artículos hacen referencia al compromiso solitario del ciego.

En 1860 Von Rokitanski describió por primera vez la endometriosis, y desde entonces se han planteado varias teorías sobre su etiología y patogénesis, resumidas así: 1) metaplasia serosa (Meyer 1903) (2) de células mesoteliales del peritoneo; 2) inducción (Merril) (2) de la diferenciación de tejido mesenquimal a tejido endometrial por sustancias desconocidas liberadas por la degeneración del endometrio que llegan hasta la cavidad abdominal, lo que explicaría los casos en hombres, secundarios a terapia con

estrógenos sintéticos; 3) por último, el trasplante y posterior implantación de tejido endometrial durante la menstruación a través de la luz de las trompas de Falopio a la cavidad pélvica/peritoneal (7,8) conocida como “menstruación retrógrada” o “implantación endometrial ectópica” (Sampson 1920) (2); esta última tiene mayor apoyo científico y es un fenómeno común (90 % de las mujeres). Ha habido en los últimos años otros avances en las teorías de la patogénesis de la endometriosis que incluyen la llamada “müllerianosis” (8).

La endometriosis es una enfermedad crónica que afecta de 6 % a 10 % de las mujeres; su incidencia ha permanecido estable en los últimos 30 años y su frecuencia es mayor (35 % a 50 %) en mujeres con dolor pélvico crónico o infertilidad; es una causa frecuente de infertilidad femenina (30 % a 50 %) (9); afecta de 40 % a 60 % de las pacientes con dismenorrea y es extremadamente rara después de la menopausia debido a la dependencia de estrógenos del tejido ectópico, motivo por el cual se relaciona con el uso de terapia de reemplazo hormonal durante la menopausia (2).

Ningún estudio de laboratorio o de imágenes es por sí solo diagnóstico de endometriosis; clásicamente el diagnóstico se hace por la combinación de síntomas como dismenorrea, dolor pélvico crónico, dispareunia profunda, infertilidad, alteraciones en la regulación menstrual y otros menos frecuentes como síntomas urinarios, tenesmo y disquecia, que pueden estar en relación con el ciclo menstrual (18 % a 40 %), pero pueden ser constantes cuando las lesiones progresan (5,9).

El diagnóstico de certeza se establece por la visualización de las lesiones por laparotomía o laparoscopia y se confirma con la biopsia de las mismas (1).

La endometriosis puede ser intra- o extraperitoneal; los sitios más frecuentes de lesiones intraperitoneales son los ovarios (30 %), los ligamentos útero-sacros, las trompas de Falopio, el peritoneo y el tracto gastrointestinal; los sitios más frecuentes de lesiones extraperitoneales son el cérvix, la vagina, el tabique recto-vaginal, el ligamento redondo e incisiones abdominales. La endometriosis extraabdominal es rara (10) y puede afectar el tórax, el tracto urinario y otras

localizaciones inusuales como el compartimento de los aductores, los músculos recto abdominal y glúteo (ciática catamenial) y hay un informe de compromiso nervioso (2).

Se conoce la endometriosis intestinal desde 1992, descrita por Sampson (11); afecta entre 12 % y 15 %, y hasta 37 % en otros reportes (10,12), entre las pacientes con endometriosis pélvica (intraperitoneal); afecta con mayor frecuencia el colon rectosigmoidees (50 % a 90 %) principalmente asociado a la endometriosis vaginal; el intestino delgado, usualmente confinada al íleon distal (2 % a 16 %) (5,13); el apéndice cecal (3 % a 18 %) y el ciego (2 % a 5 %) (5). La localización ileocecal tiene una fuerte asociación (94 %) con la endometriosis rectovaginal (13) y generalmente está asociada a otras lesiones intestinales, es muy raro el compromiso aislado (14).

La preferencia de la endometriosis intestinal por las zonas rectal e ileocecal se debe a que son los sitios menos móviles del intestino y tienen mayor contigüidad con las trompas de Falopio, lo que aumenta la probabilidad de regurgitación de células endometriales por flujo retrógrado y la implantación en la pared intestinal (13).

La endometriosis intestinal no tiene síntomas específicos y su diagnóstico prequirúrgico es subestimado; generalmente se hace con posterioridad a una complicación aguda como la obstrucción, que requiere intervención quirúrgica (13).

Los hallazgos quirúrgicos en su mayoría corresponden a lesiones de tipo masa/fibrosis, estenosis de la luz, adherencias, cambios en la coloración de la serosa, serositis fibrinopurulenta e intususcepción. Los hallazgos microscópicos pueden ser similares a los de la enfermedad de Crohn (2). La endometriosis intestinal se puede presentar como lesiones submucosas o estenosis de la luz por afectación de la muscular propia, la subserosa o el mesenterio.

La endometriosis puede ser un factor importante de confusión diagnóstica debido a su frecuente compromiso mural profundo en la pared intestinal; por ello, si la muestra para estudio patológico es superficial revela solo un proceso crónico (2); característicamente la endometriosis colorrectal es de predominio subseroso, rara vez hay compromiso



muscular o mucoso (15), lo cual dificulta el diagnóstico por colonoscopia.

Una serie importante de casos de endometriosis del tracto intestinal demuestra la alta frecuencia de compromiso transmural, pero reconoce que debido al amplio espectro de distorsión de la pared intestinal, principalmente en el compromiso mucoso, puede simular una gran variedad de enfermedades infecciosas, isquémicas, inflamatorias y neoplásicas (2). La perforación intestinal en pacientes con endometriosis intestinal es rara y se ha informado malignidad en 0,7 % a 1 % de las pacientes, la mayoría de las veces en el ovario (16).

Con respecto al seguimiento, se ha utilizado el CA 125 para monitorizar la progresión de la enfermedad (10), y el tratamiento depende de su extensión, de los síntomas y de la necesidad de mantener la capacidad reproductiva.

El tratamiento quirúrgico implica en la mayoría de los casos la resección intestinal, y es de elección en pacientes con sangrado, dolor, cambios en el hábito intestinal y obstrucción intestinal; hay estudios que demuestran la eficacia a largo plazo de dicho tratamiento al evitar la recurrencia de los síntomas (12,13); en los casos no complicados se puede plantear el tratamiento hormonal (5,10), y se ha informado mejoría significativa de los síntomas (17,18); sin embargo, ha habido efectos adversos del uso crónico de los medicamentos, lo cual limita su uso por tiempo prologando (19).

Son escasos los informes sobre pacientes con compromiso cecal aislado (5,13,14); este informe pretende profundizar en el conocimiento de esta enfermedad en sitios inusuales de implantación.

## CONFLICTOS DE INTERESES

Ninguno por declarar.

## REFERENCIAS BIBLIOGRÁFICAS

1. Giudice LC, Kao LC. Endometriosis. *Lancet*. 2004 Nov;364(9447):1789-99.
2. Machairiotis N, Stylianaki A, Dryllis G, Zarogoulidis P, Kouroutou P, Tsiamis N, et al. Extrapelvic

endometriosis: a rare entity or an under diagnosed condition? *Diagn Pathol*. 2013 Dec;8:194. DOI 10.1186/1746-1596-8-194.

3. Kim JS, Hur H, Min BS, Kim H, Sohn SK, Cho CH, et al. Intestinal endometriosis mimicking carcinoma of rectum and sigmoid colon: a report of five cases. *Yonsei Med J*. 2009 Oct;50(5):732-5. DOI 10.3349/ymj.2009.50.5.732.
4. Jakhmola CK, Kumar A, Sunita BS. Expect the unexpected: Endometriosis mimicking a rectal carcinoma in a post-menopausal lady. *J Minim Access Surg*. 2016 Apr-Jun;12(2):179-81. DOI 10.4103/0972-9941.169983.
5. Tong YL, Chen Y, Zhu SY. Ileocecal endometriosis and a diagnosis dilemma: a case report and literature review. *World J Gastroenterol*. 2013 Jun;19(23):3707-10. DOI 10.3748/wjg.v19.i23.3707.
6. Yantiss RK, Clement PB, Young RH. Endometriosis of the intestinal tract: a study of 44 cases of a disease that may cause diverse challenges in clinical and pathologic evaluation. *Am J Surg Pathol*. 2001 Apr;25(4):445-54.
7. van der Linden PJ. Theories on the pathogenesis of endometriosis. *Hum Reprod*. 1996 Nov;11 Suppl 3:53-65.
8. Robboy SJ, Bean SM. Pathogenesis of endometriosis. *Reprod Biomed Online*. 2010 Jul;21(1):4-5. DOI 10.1016/j.rbmo.2010.03.031.
9. Bulletti C, Coccia ME, Battistoni S, Borini A. Endometriosis and infertility. *J Assist Reprod Genet*. 2010 Aug;27(8):441-7. DOI 10.1007/s10815-010-9436-1.
10. De Ceglie A, Bilardi C, Bianchi S, Picasso M, Di Muzio M, Trimarchi A, et al. Acute small bowel obstruction caused by endometriosis: a case report and review of the literature. *World J Gastroenterol*. 2008 Jun;14(21):3430-4.
11. Sampson JA. Intestinal adenomas of endometrial type: Their importance and their relation to ovarian hematomas of endometrial type (perforating hemorrhagic cysts of the ovary). *Arch Surg*. 1922 Sep;5(2):217-80. DOI 10.1001/archsurg.1922.01110140003001.
12. Báez F, Espinosa O, Anziani F, González R, Muñoz L. Obstrucción intestinal recurrente por endometriosis de ileon distal : reporte de un caso y revisión. *Bol Hosp*. 2014;70(1):161-4.
13. Fedele L, Berlanda N, Corsi C, Gazzano G, Morini M, Vercellini P. Ileocecal endometriosis: clinical and pathogenetic implications of an underdiagnosed

- condition. *Fertil Steril*. 2014 Mar;101(3):750-3. DOI 10.1016/j.fertnstert.2013.11.126.
14. Ruffo G, Stepniewska A, Crippa S, Serboli G, Zardini C, Steinkasserer M, et al. Laparoscopic ileocecal resection for bowel endometriosis. *Surg Endosc*. 2011 Apr;25(4):1257-62. DOI 10.1007/s00464-010-1354-x.
  15. Popoutchi P, dos Reis Lemos CR, Silva JC, Nogueira AA, Feres O, Ribeiro da Rocha JJ. Postmenopausal intestinal obstructive endometriosis: case report and review of the literature. *Sao Paulo Med J*. 2008 May;126(3):190-3.
  16. Heaps JM, Nieberg RK, Berek JS. Malignant neoplasms arising in endometriosis. *Obstet Gynecol*. 1990 Jun;75(6):1023-8.
  17. Ferrero S, Camerini G, Ragni N, Venturini PL, Biscaldi E, Remorgida V. Norethisterone acetate in the treatment of colorectal endometriosis: a pilot study. *Hum Reprod*. 2010 Jan;25(1):94-100. DOI 10.1093/humrep/dep361.
  18. Vercellini P, Crosignani PG, Somigliana E, Berlanda N, Barbara G, et al. Medical treatment for rectovaginal endometriosis: what is the evidence? *Hum Reprod*. 2009 Oct;24(10):2504-14. DOI 10.1093/humrep/dep231.
  19. Mosquera-Klinger G, Quintana H, de Ardila AH. Obstrucción intestinal ileal por endometriosis. *Acta Med Colomb*. 2014 Jul-Sep;39(3):283-7.

