

Hemorragia adrenal bilateral sin insuficiencia adrenal asociada con enoxaparina. Reporte de caso

Juanita González-Valencia¹, Juan David Gómez-Corrales², Alejandro Román-González²

RESUMEN

La hemorragia adrenal bilateral es un fenómeno poco común que puede acarrear consecuencias catastróficas por una crisis adrenal. Se ha asociado con diversas entidades como la sepsis, anticoagulación, neoplasias, el trauma, síndrome antifosfolípido y estado postoperatorio, especialmente, de cirugías ortopédicas. Su diagnóstico se dificulta en la medida en que los pacientes presentan signos y síntomas inespecíficos, por lo cual, una alta sospecha clínica es el principal indicador para la realización de una imagen que confirme el dictamen. Se presenta el caso de una hemorragia adrenal bilateral sin insuficiencia adrenal en una mujer de 71 años que, durante el quinto día del posoperatorio, tras una osteosíntesis de rodilla y recibiendo profilaxis antitrombótica con enoxaparina, ingresa al servicio de urgencias por dolor abdominal tipo cólico con 12 horas de evolución, acompañado de náuseas y sin signos de inestabilidad hemodinámica.

PALABRAS CLAVE

Enoxaparina; Glándulas Suprarrenales; Hemorragia; Prótesis de la Rodilla

SUMMARY

Bilateral adrenal hemorrhage without adrenal insufficiency associated with enoxaparin usage: case report

Bilateral adrenal hemorrhage is an uncommon phenomenon with potential catastrophic consequences, such as an adrenal crisis. It has been associated with diverse entities such as sepsis,

¹ Estudiante Facultad de Medicina Universidad de Antioquia, Medellín – Colombia.

² Profesor Facultad de Medicina Universidad de Antioquia. Internista Endocrinólogo Hospital Universitario San Vicente Fundación, Medellín – Colombia.

Correspondencia: Juanita González Valencia; juanita.gonzalez@udea.edu.co

Recibido: diciembre 13 de 2019

Aceptado: marzo 6 de 2020

Cómo citar: González-Valencia J, Gómez-Corrales JD, Román-González A. Hemorragia adrenal bilateral sin insuficiencia adrenal asociada con enoxaparina. Reporte de caso. Iatreia. 2020 Jul-Sep;33(3):273-79. DOI 10.17533/udea.iatreia.61.

anticoagulation, malignancy, trauma, antiphospholipid syndrome and postoperative setting, among others. The diagnosis is difficult as patients present with non-specific signs and symptoms, so high suspicion should trigger imaginological test to confirm the diagnosis. We report the case of bilateral adrenal hemorrhage without adrenal insufficiency that occurred in a 71-year-old woman during her fifth postoperative day after knee osteosynthesis, who received treatment with enoxaparin as antithrombotic prophylaxis and who presented to the emergency room for 12 hours of colic-like abdominal pain accompanied by nausea without signs of hemodynamic instability.

KEY WORDS

Adrenal Glands; Enoxaparin; Hemorrhage; Knee Prosthesis

INTRODUCCIÓN

La hemorragia adrenal bilateral (HAB) es un fenómeno poco común que puede acarrear consecuencias catastróficas en el marco de una crisis adrenal. Se ha relacionado con diversas entidades, en particular, con infecciones en el contexto del síndrome de Waterhouse-Friderichsen ⁽¹⁾. Otras etiologías importantes son la terapia anticoagulante con warfarina o heparina, principalmente ^(2,3) en el periodo posoperatorio, especialmente después de artroplastias y reemplazos articulares asociados con profilaxis antitrombótica con dosis bajas de heparina no fraccionada o heparinas de bajo peso molecular ^(1,4). Otros factores descritos son las neoplasias como el feocromocitoma, metástasis, trauma, síndrome antifosfolípido (SAF), hipertensión, administración de ACTH, pancreatitis, quemaduras y el embarazo ⁽²⁾.

El primer caso de HAB reportado fue el que describió el doctor Rupert Waterhouse en 1911, en la autopsia de un niño de 8 meses de edad ⁽⁵⁾. Sin embargo, fue en 1947 cuando se documentó por vez primera una hemorragia adrenal secundaria a anticoagulantes ⁽¹⁾. Se han publicado múltiples casos asociados a cada uno de los factores de riesgo previamente mencionados. No obstante, también existen reportes de HAB idiopática, en los que ninguno de estos factores estaba

presente tal como lo documenta Dhawan *et al.* ⁽⁶⁾. La insuficiencia adrenal es un común denominador en los casos reportados en la literatura sobre HAB.

El objetivo de esta publicación es, en primer lugar, exponer un caso de HAB sin insuficiencia adrenal; y, en segundo, resaltar la importancia de considerar este diagnóstico diferencial en el contexto de un paciente que se presenta al servicio de urgencias con dolor abdominal, dadas las implicaciones catastróficas que tendría la falta de reconocimiento de él.

CASO

Mujer de 71 años que consultó en el servicio de urgencias por dolor abdominal intenso con 12 horas de evolución. De inicio súbito, tipo cólico localizado en el mesogastrio, irradiado en banda a la región lumbar izquierda, acompañado de náuseas y sin vómito. En la revisión por sistemas estaba sin fiebre y sin síntomas urinarios irritativos. Como antecedentes personales, refirió hipertensión arterial crónica en tratamiento con losartán (50 mg/día) e hidroclorotiazida (25 mg/día); quinto día de posoperatorio tras osteosíntesis de rodilla, con profilaxis antitrombótica con enoxaparina (40 mg/día); 9 embarazos con 3 partos, 3 abortos y 3 mortinatos. El examen físico presentó presión arterial de 130/90 mmHg, frecuencia cardiaca de 85 latidos por minuto (lpm), 18 respiraciones por minuto (rpm), saturando 98 % aire ambiente, con dolor a la palpación en el epigastrio e hipocondrio izquierdo, sin signos de irritación peritoneal, puño percusión izquierda dudosa y derecha negativa, con disminución de los ruidos intestinales. Los paraclínicos iniciales (Tabla 1) mostraron anemia, leucocitosis y aumento de reactantes de la fase aguda.

Con este cuadro se sospechó de urolitiasis o pielonefritis y se ordenó UROTAC y parcial de orina, estos se encontraron sin alteraciones. Se solicitó tomografía axial computarizada (TAC) de abdomen, la cual evidenció hallazgos sugestivos de sangrado en las glándulas adrenales. Fueron corroborados, posteriormente, con una resonancia magnética RM (Figura 1 y 2). Durante la hospitalización se descartó SAF dada la historia ginecobstétrica de la paciente. No se encontró ningún foco infeccioso que explicara los síntomas, por lo que la sepsis también fue descartada.

Tabla 1. Paraclínicos durante la hospitalización

Parámetros de laboratorio	25 de octubre, ingreso a la institución	26 de octubre, ingreso a la UCE	28 de octubre	29 de octubre, salida de UCE	30 de octubre
Hemoglobina (g/dL)	10,1	9,4	8,3	8,4	9,3
Hematocrito (%)	31	28,5	25,3	25,9	28,6
VCM (fl)	93,4	92,8	93,7	94,1	93,5
HCM (pg)	30,5	30,7	30,8	30,5	30,3
Leucocitos (10 ³ /μl)	19,1	12,5	13,1	11,8	11
Plaquetas (10 ³ /μl)	430	263	187	186	178
TP (segundos)	-	-	11	10,9	-
TPT (segundos)	-	34,7	36,1	32,7	-
BUN (mg/dL)	25	21	17	24	-
Creatinina (mg/dL)	0,84	0,66	0,68	0,66	-
Sodio (mmol/L)	139	137	138	141	143
Potasio (mmol/L)	3,6	3,9	4,1	3,8	3,5
Cloro (mEq/L)	102	-	109	112	-
Bilirrubina total (mg/dL)	1,18	1,01	0,64	0,54	-
Bilirrubina directa (mg/dL)	0,46	0,42	0,28	0,21	-
AST (U/L)	26	23	21	-	-
ALT (U/L)	13	12	14	-	-
pH	-	7,41	7,36	-	-
PO2 (mmHg)	-	76,6	78,9	-	-
PCO2 (mmHg)	-	30	39,2	-	-
HCO3 (mEq/L)	-	21,3	21,9	-	-
BE (mmol/L)	-	-3,8	-3,0	-	-
PAFI	-	364	375	-	-
Lactato (mmol/L)	-	43,9	-	-	-
Cortisol (mcg/dL)	-	21,1	-	-	-
LDH (U/L)	-	334	333	-	-
PCR (mg/dL)	2,55	3,44	9,4	5,59	-

Fuente: creación propia

A pesar de los esfuerzos terapéuticos, la paciente persistía con dolor. Se evidenció taquicardia (110 lpm) e hipotensión (110/73 mmHg), se suspendieron los antihipertensivos por riesgo de choque, se inició analgesia con morfina (3 mg IV cada 6 horas) y se trasladó a la unidad de cuidados especiales (UCE) un día después de su ingreso a la institución. A aquel servicio ingresó con presión arterial de 115/51 mmHg (PAM 72 mmHg), FC de 80 lpm, FR de 14 rpm, saturando

96 % al aire ambiente. Con los hallazgos reportados en la RM compatibles con HAB, se inició el manejo con hidrocortisona (100 mg IV cada 8 horas), a pesar de que la paciente no presentaba signos clínicos ni paraclínicos que indicaran insuficiencia adrenal (Tabla 1), y se le sustituyó la enoxaparina por fondaparinux (2,5 mg/día). Al día siguiente, la presión arterial subió a 136/78 mmHg y el dolor se moduló con la analgesia administrada. Durante su estancia en la UCE sus

presiones permanecieron estables (112/50 mmHg, 111/60 mmHg), el dolor se controló, continuó el manejo con morfina e hidrocortisona y se inició trombotrombolisis con compresión neumática intermitente. Tras 3 días, se documentó mejoría clínica y paraclínica (Tabla 1) y se decidió su traslado a la sala general, allí registró presiones de 145/60, 150/70 y 144/66 mmHg. Fue

valorada por el servicio de endocrinología, que comenzó un desmote progresivo del esteroide y 3 días después fue dada de alta. La anticoagulación fue suspendida por la hemorragia asociada con la trombotrombolisis, recibió orden de revisión ambulatoria por esta misma especialidad y manejo con corticosteroides orales: prednisolona 15 mg/día y fludrocortisona 0,1 mg/día.

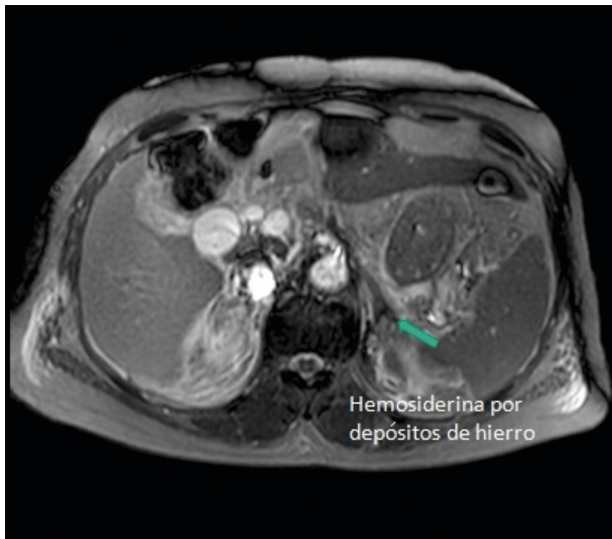


Figura 1. Glándulas suprarrenales con tamaño habitual. Se observa un leve engrosamiento del cuerpo de la adrenal izquierda, asociado con la presencia de depósitos de hemosiderina por sangrado. Fuente: historia del caso, con autorización

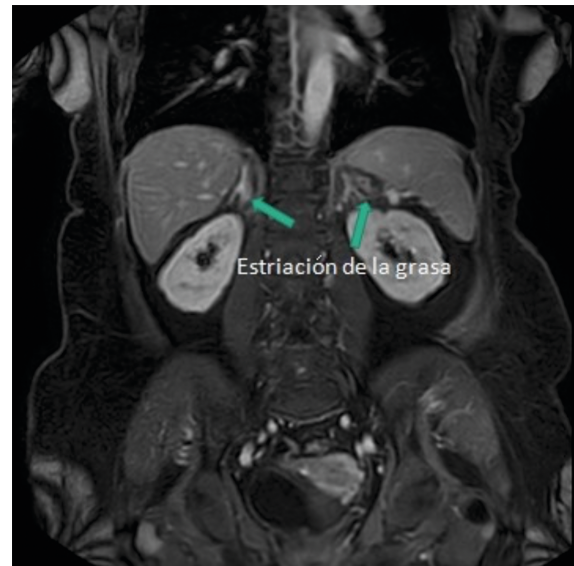


Figura 2. Hallazgos de hemorragia aguda adrenal bilateral. Asociada con cambios inflamatorios en la grasa mesentérica periadrenal, perirrenal anterior y posterior sin evidencia de hematomas ni colecciones periadrenal o perirrenal. Fuente: historia del caso, con autorización

DISCUSIÓN

La HAB es una entidad extremadamente rara que se presenta en el 10 % de los casos con una hemorragia adrenal, la cual tiene una incidencia de 5 entre 1'000.000⁽⁷⁾. Pocas veces se sospecha en el contexto de un paciente con dolor abdominal. Sin embargo, una vez identificada, suele responder muy bien a la terapia de reposición con esteroides, tanto en los pacientes que cursan con insuficiencia como en aquellos que no la presentan, como se observa en nuestro caso y en el de Dhawan *et al.*⁽⁶⁾.

En un estudio clinicopatológico de 23 casos realizado por Botteri y Orell⁽⁸⁾, se encontró que la frecuencia de la hemorragia o el infarto adrenal masivo en adultos

es de un 0,14 %. Asimismo, Russell⁽⁹⁾, al revisar 162 casos de autopsias en las cuales se documentó uno o más episodios de shock severo previo a la muerte, encontró que 25 presentaban cambios patológicos significativos en las glándulas adrenales, de los cuales, tan solo 4 habían sido causados por una hemorragia aguda; esto evidencia la baja frecuencia de presentación de esta patología.

Wang *et al.*⁽⁷⁾ resume en su publicación los casos reportados de HAB posterior a una intervención quirúrgica entre los años 2013 y 2019. De los 12 casos descritos, 9 corresponden a mujeres, todos se presentaron en personas por encima de los 45 años; asimismo, el uso de heparinas de bajo peso molecular (HBPM) es

un común denominador, lo que genera varios interrogantes frente a la asociación entre HAB y el uso de HBPM: ¿es un efecto adverso del medicamento?, ¿el género y la edad influyen en la aparición de la hemorragia?

Un punto que podría tener relevancia clínica con respecto a la historia natural de la enfermedad es la aparición de los síntomas, en ninguno de los casos expuestos la HAB se presentó antes del cuarto día del posoperatorio.

En otra publicación, Mandanas *et al.* ⁽¹⁰⁾ hacen una revisión de la literatura y encuentran 36 casos reportados de HAB en el posoperatorio. Encontraron 21 asociados con cirugía ortopédica y los 15 restantes a otro tipo de intervención. Dentro de los primeros, la distribución entre los sexos fue más pareja que en la revisión de Wang *et al.* ⁽⁷⁾, pero continúa siendo superior en las mujeres (12 de 21 casos). Del mismo modo, ningún episodio se presentó en personas menores de 44 años. Muchas veces es difícil encontrar la causa de la hemorragia, ya que varios factores de riesgo se pueden superponer en un mismo caso; pero teniendo presente esos elementos, junto con un adecuado examen físico y un estudio juicioso del caso, se puede aumentar el índice de sospecha que haga la diferencia a la hora de identificar los pacientes en riesgo para establecer rápidamente la terapia.

Si bien el SAF es una causa rara de HAB, pues representa tan solo el 0,4 % de los casos, es un importante diagnóstico para descartar en los pacientes con historia de pérdidas fetales recurrentes como se presenta en nuestra paciente. Sin embargo, la literatura concluye que, aunque es más común en las mujeres, el compromiso adrenal por esta enfermedad suele ser más frecuente en hombres ⁽¹¹⁾.

Los mecanismos subyacentes de la HAB aún no son claros, pero se postula que la anatomía vascular propia de la glándula, así como su papel predominante en la respuesta fisiológica al estrés, podrían tener un rol central en la fisiopatología de la enfermedad ⁽¹²⁾.

Las manifestaciones clínicas de la HAB suelen ser inespecíficas. No obstante, se puede presentar como dolor abdominal asociado con náuseas, fiebre, astenia, adinamia, anorexia y confusión. Los hallazgos en el examen físico incluyen hipotensión, el dolor a la palpación con defensa abdominal y la disminución

de ruidos intestinales ⁽¹³⁾. Las alteraciones paraclínicas son inespecíficas e incluyen anemia, leucocitosis, hiponatremia, hiperpotasemia e hipoglucemia ⁽¹⁴⁾.

La TAC es la herramienta más ampliamente utilizada para hacer el diagnóstico, aunque también se puede utilizar la RM o el ultrasonido. Cuando apenas se está desarrollando la HAB, los hallazgos en la tomografía pueden ser negativos, por lo que se sugiere repetir las imágenes o, incluso, solicitar la resonancia cuando la sospecha clínica es alta. La presencia del agrandamiento suprarrenal bilateral con mayor atenuación de la señal sugiere HAB ⁽¹⁾.

El tratamiento de la hemorragia adrenal bilateral se centra en el diagnóstico precoz y el inicio temprano de la terapia de reemplazo hormonal, así como en el reconocimiento y manejo específico de la causa subyacente, específicamente en los casos de sepsis, coagulopatías o terapia antitrombótica. Para los pacientes que sobreviven a una HAB suele ser necesario el reemplazo a largo plazo con corticoesteroides ⁽¹³⁾. La paciente en nuestro caso respondió adecuadamente a la terapia de reposición con hidrocortisona: 100 mg IV cada 8 horas. No presentó en ningún momento, durante su evolución y seguimiento, signos y síntomas compatibles con la insuficiencia adrenal; se pudo suspender el reemplazo hormonal en el tiempo.

El escenario más grave es, sin duda, el de una crisis adrenal ocasionada por una HAB masiva, situación que requiere de un manejo oportuno. Con base en su experiencia en el manejo de HAB, Rao *et al.* ⁽¹²⁾ proponen un algoritmo (Figura 3) que resulta muy útil a la hora del diagnóstico y tratamiento de estos pacientes.

CONCLUSIONES

La HAB es una entidad rara que, generalmente, conduce a una insuficiencia adrenal que puede poner en riesgo la vida de los pacientes. Para hacer el diagnóstico es necesario un alto índice de sospecha aunado a los antecedentes y los hallazgos clínicos. Siempre se debe descartar insuficiencia adrenal mediante la medición de cortisol basal. Este último, menor de 5 mcg/dL, es altamente sugestivo de la misma. El tratamiento se basa en el diagnóstico precoz y el inicio temprano de la terapia de reemplazo hormonal, así como en el reconocimiento y manejo específico de

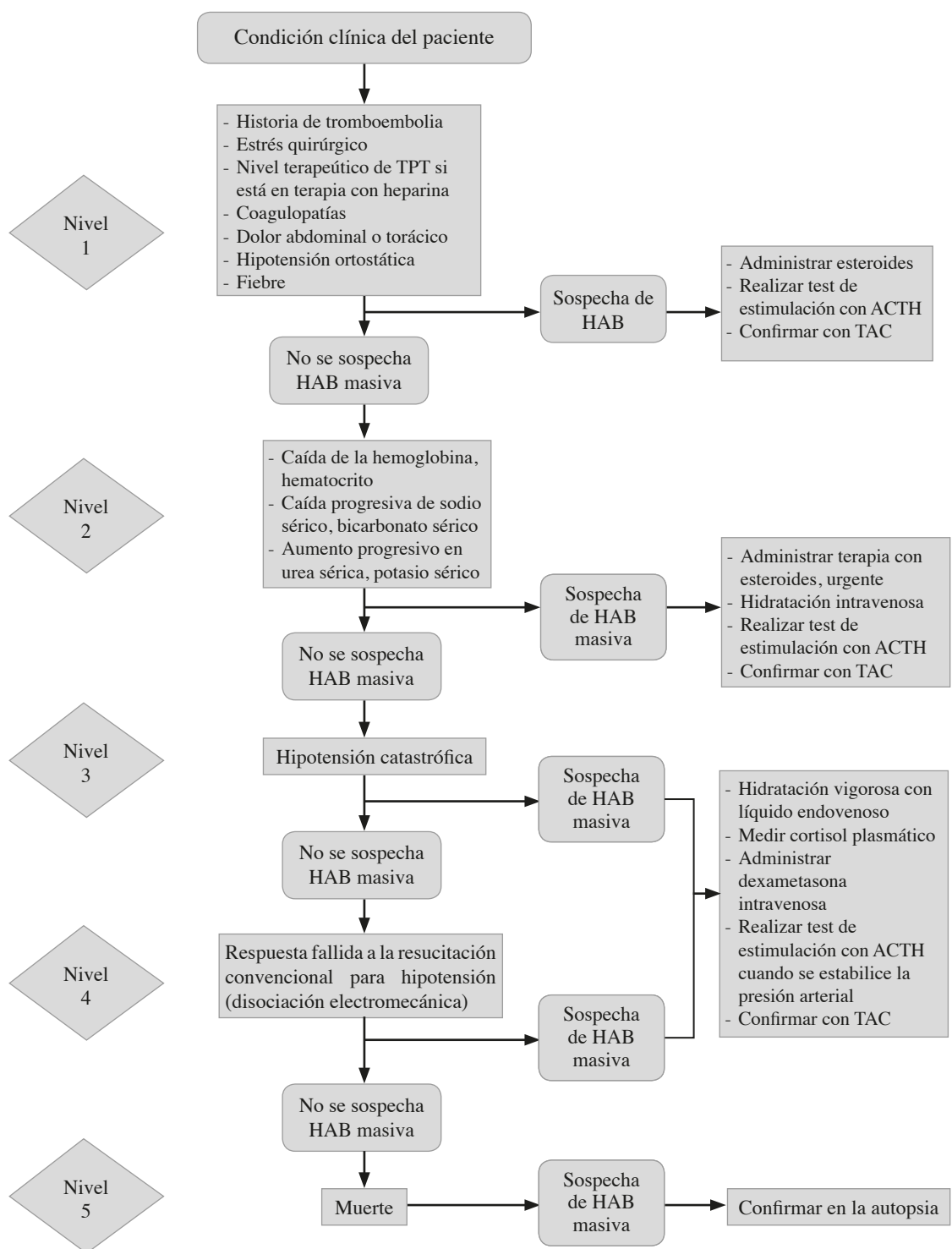


Figura 3. Algoritmo para el diagnóstico y tratamiento de la HAB masiva. Este esquema permite escalar niveles de acuerdo con la condición clínica del paciente, de modo que, a mayor nivel, mayores serán las complicaciones. Fuente: tomado y modificado de Rao RH et al. ⁽¹²⁾

la causa subyacente. Este reporte se suma a otros más en la literatura^(7,10,14) que evidencian la asociación entre el uso de HBPM y la HAB. En ese sentido, se requieren estudios que puedan definir o descartar una asociación causal entre estas dos entidades, teniendo en cuenta el uso frecuente de las heparinas de bajo peso molecular en la práctica diaria y la poco común, pero catastrófica, presentación de la hemorragia adrenal bilateral.

CONFLICTOS DE INTERESES

Ninguno por declarar.

REFERENCIAS BIBLIOGRÁFICAS

1. Rajamanickam A, Patel P, Anbazhagan P, Harte B. A life-threatening complication of anticoagulation prophylaxis-bilateral adrenal hemorrhage. *J Hosp Med.* 2009;4(9):e25-7. DOI 10.1002/jhm.485.
2. Mudenha ET, Rathi M. Adrenal insufficiency due to the development of bilateral adrenal haemorrhage following hip replacement surgery. *JRSM Open.* 2015 Nov;6(11):1-3. DOI 10.1177/2054270415609837.
3. Morris GC, Hugh FA, James DM. Acute Spontaneous Aorto-Vena Caval Fistula. *JAMA.* 1962 Oct 6;182(1):72-4. DOI 10.1001/jama.1962.03050400074017.
4. LaBan MM, Whitmore CE, Taylor RS. Bilateral adrenal hemorrhage after anticoagulation prophylaxis for bilateral knee arthroplasty. *Am J Phys Med Rehabil.* 2003 May;82(5):418-20. DOI 10.1097/01.PHM.0000064741.97586.E4.
5. Waterhouse R. A case of suprarenal apoplexy. *Lancet.* 1911;177(4566):577-8. DOI 10.1016/S0140-6736(01)60988-7.
6. Dhawan N, Bodukam VK, Thakur K, Singh A, Jenkins D, Bahl J. Idiopathic Bilateral Adrenal Hemorrhage in a 65-Year-Old Male: A Case Report and Review of the Literature. *Case Rep Urol.* 2015;1(1):1-4. DOI 10.1155/2015/503638.
7. Wang L, Wang XF, Qin YC, Chen J, Shang CH, Sun GF et al. Bilateral adrenal hemorrhage after hip arthroplasty: An initially misdiagnosed case. *BMC Urol.* 2019 Dec;19(1):1-6. DOI 10.1186/s12894-019-0536-7
8. Botteri A, Orell SR. Adrenal Hemorrhage and Necrosis in the Adult: A Glinicopathological Study of 23 Cases. *Acta Med Scand.* 1964;175(4):409-19. DOI 10.1111/j.0954-6820.1964.tb00590.x.
9. Russell P. The adrenal glands in shock. *Pathology.* 1972;4(1):5-8. DOI 10.3109/00313027209068919.
10. Mandanas S, Boudina M, Chrisoulidou A, Xinou K, Margaritidou E, Gerou S, et al. Acute adrenal insufficiency following arthroplasty: A case report and review of the literature. *BMC Res Notes.* 2013;6(1):1-7. DOI 10.1186/1756-0500-6-370.
11. Aguilar C. Insuficiencia adrenal por infarto hemorrágico en síndrome antifosfolípido primario. *Acta Med Colomb.* 2014;39(4):378-382.
12. Rao RH, Vagnucci AH, Amico JA. Bilateral massive adrenal hemorrhage: Early recognition and treatment. *Ann Intern Med.* 1989;110(3):227-35. DOI 10.7326/0003-4819-110-3-227.
13. Schuchmann JA, Friedman PA. Bilateral Adrenal Hemorrhage: An Unusual Complication After Bilateral Total Knee Arthroplasty. *Am J Phys Med Rehabil.* 2005;84(11):899-903. DOI 10.1097/01.phm.0000176351.97994.73.
14. Park KJ, Bushmiaer M, Barnes CL. Bilateral adrenal hemorrhage in a total knee patient associated with enoxaparin usage. *Arthroplast Today.* 2015;1(3):65-8. DOI 10.1016/j.artd.2015.02.001.

