

Micobacterias y compromiso intestinal en paciente con VIH.

Reporte de un caso y revision de la literatura

Mycobacterium and Intestinal disease in an HIV infected patient: case report and Review

CARLOS PÉREZ¹
 ALIRIO BASTIDAS²
 ROGER MONTES³
 LUCY HIGERA⁴
 JAVIER MORENO⁵

Resumen

La infección por micobacterias no tuberculosas se describe con frecuencia como causa de enfermedad multiorgánica en pacientes gravemente inmunocomprometidos. Sin embargo, en Colombia hay pocos casos reportados, razón por la cual no hay registros de su incidencia y prevalencia. Se presenta un caso con compromiso intestinal por el complejo *Mycobacterium avium* en una paciente con coinfección por VIH. Ante el compromiso intestinal, el diagnóstico debe hacerse encontrando el microorganismo en muestras histológicas o mediante el cultivo de materia fecal. En nuestro país se ha escrito poco acerca de esta patología, motivo por el cual es valioso revisar los puntos más relevantes para su diagnóstico y manejo. **Palabras clave:** micobacterias, complejo *Mycobacterium avium*, inmunosupresión, infección por VIH, compromiso intestinal.

Infectio 2006; 10(4): 243-249

Abstract

Non tuberculous mycobacteria infection has been described as a frequent cause of multiorganic disease in several immunocompromised patients. However, just a few cases have been reported in Colombia and there are no records about its incidence and prevalence. A case of intestinal infection with *Mycobacterium Avium-Complex* in a HIV(+) patient is shown. In patients with intestinal compromise diagnosis should be based on the demonstration of the microorganism in a tissue biopsy or through the isolation in stools culture. Little information has been written in our country about this pathology, that is the value of reviewing the outstanding points about its diagnosis and management. **Keywords:** mycobacteria, *Mycobacterium avium-Complex*, immunosuppression, HIV infection, intestinal compromise.

Infectio 2006; 10(4): 243-249

¹ Jefe Del Servicio de Infectología, Hospital Militar Central Bogotá.
² Residente de Medicina Interna Nivel III Hospital Militar Central Bogotá – Universidad Militar Nueva Granada.
³ Profesor de Patología, Hospital Militar Central Bogotá.
⁴ Residente de Patología Nivel III Hospital Militar Central Bogotá – Universidad Militar Nueva Granada.
⁵ Residente de Medicina Interna Nivel III Hospital Militar Central Bogotá – Universidad Militar Nueva Granada.

REPORTE DE UN CASO

Se trata de una mujer de 49 años natural de Ocaña, Norte de Santander, casada, que se ocupa como ama de casa. Fue remitida al Hospital Militar Central por presentar fiebre y, entre sus estudios, tenía una prueba serológica positiva para VIH.

Presentaba un cuadro clínico de cuatro meses de evolución, que se inició con fiebre intermitente sin cuantificar, precedida en ocasiones de escalofríos y acompañada de sudoración profusa, astenia, adinamia e hiporexia, con episodios recurrentes de diarrea acuosa, sin moco ni sangre. Un mes después del inicio del cuadro, presentó tres episodios autolimitados de deposiciones con melenas y perdió cuatro kilogramos de peso. La paciente consultó a un hospital local donde se le encontró anemia, con 6 mg/dl de hemoglobina (Hb), por lo que se le transfundieron dos unidades de glóbulos rojos. Posteriormente, se sometió a una endoscopia de vías digestivas altas, en la que se encontró esofagitis erosiva, y se inició terapia con 20 mg al día de omeprazol.

Se hizo una prueba de ELISA para VIH, la cual fue positiva; ante la persistencia de la fiebre y el importante compromiso general, se remitió al Hospital Militar Central para continuar el estudio y el manejo.

La paciente negó antecedentes médicos, quirúrgicos, traumáticos, de transfusiones o inmunológicos. En cuanto a los tóxicos, refirió consumo de cinco paquetes de cigarrillos al año, por cinco años en la juventud, y negó consumo de alcohol o sustancias psicoactivas. Presentó su menopausia a los 45 años de edad (G4 P3 A1). El esposo fue positivo para VIH. No se encontraron antecedentes de contacto con tuberculosis.

No se registraron datos positivos en la revisión por sistemas.

En el examen físico de ingreso se encontró una paciente con tensión arterial de 100/60 mm Hg, frecuencia cardiaca de 110 latidos por minuto, frecuencia respiratoria de 20 respiraciones por minuto y temperatura de 37,5 °C. Su aspecto general indicaba una enfermedad crónica, con palidez generalizada en mucosas y piel; no hay adenopatías cervicales. En la valoración cardiopulmonar, abdominal, de piel y del sistema nervioso, no se encontraron alteraciones.

En el cuadro hemático de ingreso se encontró: hemoglobina, 6,3 gr/dl; hematocrito, 21,4 %; leucocitos, 4.990; neutrófilos, 89%; linfocitos, 5%; monocitos, 4%; eosinófilos, 0,5%; basófilos, 0,6%; cayados, 2%; y 542.000 plaquetas.

En el frotis de sangre periférica se observó anisocitosis (+), microcitosis (++), hipocromía (++) y granulocitos inmaduros (+).

Los resultados de la química sanguínea fueron: glucosa, 100mg/100ml; nitrógeno ureico, 10,8 mg/dl; creatinina, 0,82 mg/dl; Na, 131 mEq/L; K, 3,2 mEq/L; Cl, 104 mEq/L; Ca, 8,3 mEq/L; bilirrubina total, 0,81mg/dl ; bilirrubina directa, 0,38 mg/dl; bilirrubina indirecta, 0,44 mg/dl; tiempo de protrombina, 7,63 seg; albúmina, 2,80 mg/dl; globulina, 4,8 mg/dl; fosfatasa alcalina, 170 UI/L; aspartato aminotransferasa, 50 UI/L; alanino-aminotransferasa, 22 UI/L, y LDH, 192 UI/L

Se hizo un examen parcial de orina, el cual se reportó como normal, y un coprológico sin evidencia de moco, sin sangre y sin parásitos. La radiografía de tórax fue normal; la ecografía abdominal mostró leve hepatomegalia y presencia de ganglios retroperitoneales, por lo que se realizó una tomografía computarizada (TC) de abdomen, en la cual no se encontraron las alteraciones del estudio anterior.

El recuento de células CD4 fue de 9 y, el CD8, de 81. La reacción en cadena de la polimerasa arrojó resultados negativos para *Mycobacterium tuberculosis*.

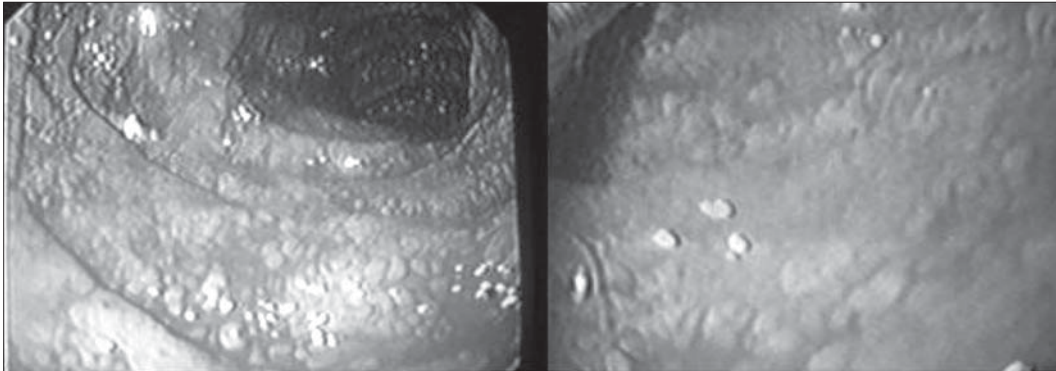
Protocolo quirúrgico: mucosa duodenal con presencia de densos acúmulos de histiocitos subepiteliales, acompañados de linfocitos y neutrófilos que penetran al epitelio. Se utiliza coloración de Ziehl-Nielsen que muestra abundantes bacilos ácido-alcohol resistentes en el citoplasma de los histiocitos, sin reacción granulomatosa; no se observan inclusiones virales ni hongos (coloraciones de PAS y Gomori). Diagnóstico: mucosa duodenal comprometida por infección micobacteriana compatible con complejo *Mycobacterium avium*..

REVISIÓN DE LA LITERATURA

Las micobacterias son bacilos aerobios que no forman esporas, no móviles y, aunque se tiñen con dificultad, una vez teñidos, la presencia de moléculas estructurales propias de su pared les confiere la

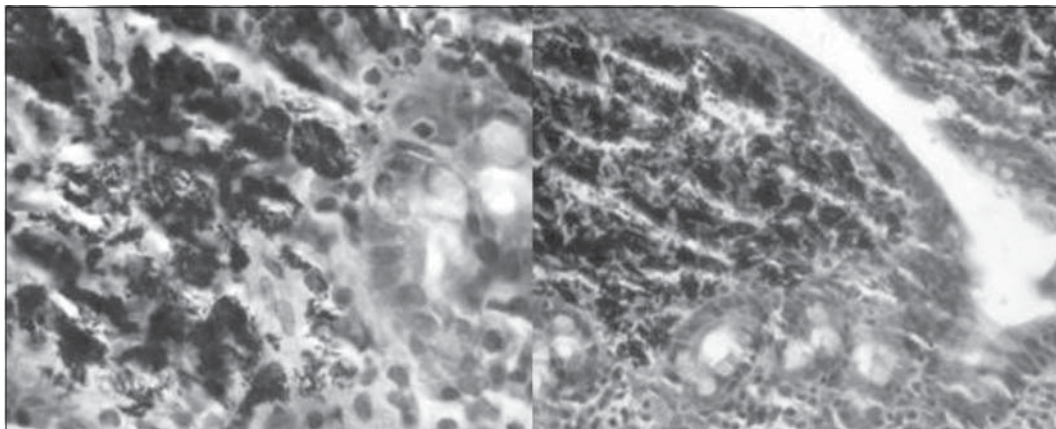
Figura 1

Nueva esofagogastroduodenoscopia

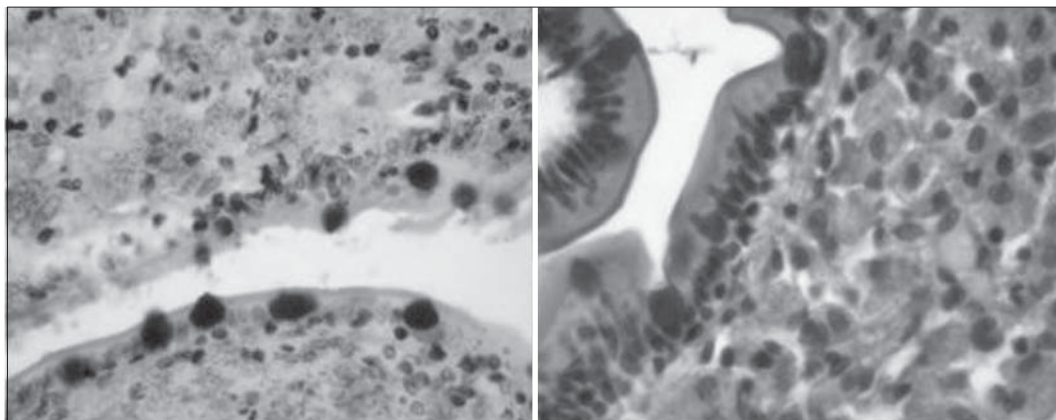


Bulboduodenitis ulcerada, Gastritis eritematosa antro corporal y hernia hiatal por deslizamiento no complicada.

Biopsia de segunda porción duodenal:



Coloración Zeel Nielsen.



Coloración de Gomory.

Coloración PAS.

característica de resistencia a la decoloración con ácido o alcohol y, por lo tanto, se les denomina ácido-alcohol resistentes (1). El aislamiento en muestras clínicas de ciertas especies de micobacterias, como el complejo *M. avium*, puede representar colonización o especímenes contaminados más que enfermedad activa; de ahí que el aislamiento potencial de algunas especies requiere una evaluación cuidadosa. Sin embargo, en los pacientes con compromiso de la inmunidad celular primaria o adquirida, son causa de fiebre de origen desconocido (2) y de varios síndromes clínicos por su compromiso multiorgánico.

EPIDEMIOLOGÍA

Hasta 50% de los pacientes con síndrome de inmunodeficiencia adquirida se infectan con bacilos ácido-alcohol resistentes en algún momento durante su enfermedad (3). La tasa de infección de micobacterias atípicas oscila en un rango de 0,5% a 30% de todas las infecciones causadas por estos microorganismos y su aislamiento varía entre regiones (4-6). En Estados Unidos se pueden encontrar hasta en 35% de los aislamientos de micobacterias potencialmente patógenas y la infección diseminada por el complejo *M. avium* es la infección bacteriana sistémica más común en estados avanzados de la enfermedad (7, 8); los aislamientos son menos comunes en África y Haití (9). En Colombia, en los últimos años ha habido un aumento progresivo en el aislamiento de micobacterias no tuberculosas en la población general y en los individuos positivos para VIH, situación similar a los registros internacionales (10). Los estudios de Bogotá y Cali muestran que las especies más frecuentemente aisladas son *M. avium*, *M. fortuitum*, *M. chelonae*, *M. scrofulaceum*, *M. gordonae* y *M. szulgai* (11-14).

MICROBIOLOGÍA

Desde el punto de vista microbiológico, las micobacterias se clasifican en seis grandes grupos según la velocidad de crecimiento (mayor o menor de siete días) y la producción de pigmento en exposición a la luz en medio sólido de Lowestein-Jensen (fotocromógenas, escotocromógenas y no cromógenas): 1) fotocromógenas de crecimiento lento; 2) escotocromógenas de crecimiento lento; 3) no

cromógenas de crecimiento lento; 4) fotocromógenas de crecimiento rápido; 5) escotocromógenas de crecimiento rápido; 6) no cromógenas de crecimiento rápido (15, 16). En la actualidad, el complejo *M. avium* comprende cuatro especies: *M. avium*, *M. intracellulare*, *M. chimaera* y *M. colombiense*, y además, un grupo de micobacterias denominadas "otras del complejo *M. avium*", que pueden representar especies aún no descritas (17-20).

PATOGENIA

Aunque la tuberculosis es altamente contagiosa entre humanos e infecta a más de un tercio de la población mundial, las infecciones con micobacterias no tuberculosas son menos comunes y, cuando son adquiridas por el hombre, existe un defecto en la inmunidad celular. El interferón gamma liberado por los linfocitos T activos juega un papel importante en la defensa del hospedero contra estos microorganismos.

El interferón gamma es una citocina crítica en el control de las micobacterias, se produce por linfocitos y actúa a través de receptores de macrófago-monocitos para matar parásitos intracelulares. Las infecciones diseminadas por el complejo *M. avium* se desarrollan en humanos cuando se encuentra alterada la producción de interferón, así como su acción en el receptor de unión (receptor 1 de interferón gamma) o en la señal de traducción (receptor 2 de interferón gamma) (21-23). Sin embargo, hay un pequeño número de casos en pacientes inmunocompetentes, sobre todo en pacientes sometidos a procedimientos estéticos. Los pacientes inmunocomprometidos, como los infectados con VIH y con recuento CD4 menor de 100, aquéllos con malignidad subyacente, pacientes sometidos a trasplantes, pacientes bajo terapia crónica con esteroides y pacientes con quimioterapia citotóxica, son susceptibles a infección por el complejo *M. avium* (24).

En pacientes inmunocompetentes, el complejo *M. avium* no es un patógeno entérico común, pero, en los pacientes inmunocomprometidos, la mucosa gastrointestinal al igual que la respiratoria puede ser colonizada y es el portal de entrada de la infección. El compromiso final del órgano y la bacteriemia usualmente no ocurren hasta que el número de células T CD4 circulantes declina a menos de 100 células por mililitro; los macrófagos son un importante

reservorio para la bacteria y durante la infección con VIH-1 son incapaces de destruir el complejo *M. avium*, lo cual lleva finalmente al compromiso sistémico. Por otra parte, el complejo *M. avium*, al igual que *Mycobacterium tuberculosis*, puede generar un aumento en la producción de partículas del virus en los macrófagos en dualidad con aumento de la infección de un mayor número de células (25) y alterar la función de los macrófagos (26).

CLÍNICA

Las micobacterias no tuberculosas pueden causar varios síndromes clínicos, entre los que se incluyen infecciones pulmonares, gastrointestinales, esqueléticas, ganglionares, de tejidos blandos, articulares y meníngeas. En niños, es frecuente la linfadenitis superficial y enfermedades cutáneas como úlceras, abscesos o placas e infección intracerebral y, aunque la incidencia pulmonar y extrapulmonar del complejo *M. avium* se ha incrementado en pacientes infectados con VIH, el compromiso intestinal es poco común (9, 27, 28).

La enfermedad del tracto gastrointestinal usualmente es una manifestación de la infección diseminada; puede estar asociada con diarrea, dolor abdominal, mala absorción, pérdida de peso, fiebre, hepatomegalia, esplenomegalia y anemia, con sudoración nocturna o sin ella (29). La enfermedad de Whipple es el diagnóstico infeccioso diferencial.

En síntesis, el compromiso gastrointestinal puede dividirse en tres síndromes diferentes, incluidos la diarrea crónica con dolor abdominal, la mala absorción y la ictericia obstructiva extrabiliar secundaria a linfadenopatía periportal, y con un alto índice de sospecha en pacientes con VIH quienes exhiben: recuento de células T CD4 menores de 100, fiebre por más de 30 días, hematocrito menor de 30% y una concentración de albúmina menor de 3 mg/dl (9, 30).

DIAGNÓSTICO

El diagnóstico del complejo *M. avium* se basa en la identificación de organismos ácido-alcohol resistentes en la materia fecal o en especímenes de biopsia gastrointestinal (27).

Las anomalías observadas por endoscopia no son específicas e incluyen eritema, friabilidad,

erosión y finos nódulos blancos. Ocasionalmente, una masa inflamatoria, la cual puede ser confundida con un tumor, produce las principales manifestaciones gastrointestinales. Los informes indican que el intestino delgado se afecta más frecuentemente que el colon (27), pero esto puede ser reflejo del fácil acceso endoscópico.

En el examen histológico se observa infiltración difusa de la lámina propia por macrófagos llenos de bacilos. Los granulomas usualmente están ausentes o pobremente desarrollados, posiblemente debido al deterioro de la actividad quimiotáctica de los monocitos en los pacientes con VIH (31).

El cultivo de tejido gastrointestinal puede incrementar la frecuencia de resultados positivos, si se compara con el uso de sólo coloración ácido-alcohol resistente (32). Los análisis con reacción en cadena de la polimerasa desarrollados actualmente pueden ser útiles para la identificación temprana de las diferentes especies de micobacterias (33-38).

TRATAMIENTO

La disminución de la mortalidad se basa en la utilización adecuada de la terapia antirretroviral en conjunto con la combinación de drogas específicas contra el complejo *M. avium* (39, 40). El uso de varias drogas es más efectivo que el de drogas únicas, con las cuales los resultados son desalentadores. Sin embargo, hay que tener en cuenta los costos y los efectos adversos que a menudo son difíciles de tolerar (41-43).

La recomendación actual de terapia para enfermedad pulmonar, enfermedad diseminada, infección subcutánea e infecciones óseas en pacientes inmunosuprimidos, consiste en un esquema de tres drogas: dos agentes antimicobacterianos, que incluyen un macrólido y rifabutina, y un tercer agente, como el etambutol (43, 44).

La claritromicina, a dosis de 500 mg por vía oral dos veces al día, puede iniciarse con etambutol a dosis diarias de 15 a 25 mg/kg por un mes. A estas dos drogas también se les puede agregar rifabutina, 300 mg diarios por 24 meses. Las drogas de segunda línea incluyen azitromicina, clofazimina, ciprofloxacina y amikacina, las cuales se utilizan cuando hay intolerancia o falla terapéutica con las primeras. Es importante recordar que el esquema terapéutico usado podría ser desarrollado según la

susceptibilidad de las pruebas *in vitro*. En los pacientes con enfermedad pulmonar, las pruebas en esputo pueden realizarse durante el curso del tratamiento ya que en 80% a 90% de los pacientes el cultivo de esputo se vuelve negativo en los primeros uno a dos meses de iniciado el tratamiento y la terapia puede prolongarse por 12 meses después de la conversión del esputo o hasta la reconstitución del sistema inmune con la terapia antirretroviral.

En pacientes con recuento de células T CD4 menor de 100, la profilaxis está indicada con claritromicina, azitromicina o rifabutina. La claritromicina reduce la infección por complejo *M. avium* en 68% y se asoció con 38% de mortalidad cuando se comparaba con el 47% que se produce cuando se utiliza placebo. Cuando el recuento de células T CD4 es menor de 50 células por mm³, la claritromicina o la claritromicina más rifabutina son efectivas en la terapia profiláctica; la enfermedad por complejo *M. avium* se presenta en 9% de los pacientes tratados con claritromicina y en 7% de los tratados con la combinación (43, 45). Sin embargo, la azitromicina aparece como la opción más costo-efectiva y mejor tolerada en estos pacientes (44, 46). En pacientes con terapia antirretroviral que responden con un incremento en el número de CD4+ a más de 100 células/mm³ por más de tres a seis

meses con supresión de ARN de VIH en plasma por el mismo periodo, la terapia profiláctica puede discontinuarse (47, 48).

DISCUSIÓN

Presentamos el caso de una paciente con VIH que presentó compromiso intestinal por el complejo *M. avium*, demostrado en el estudio de anatomo-patología de la mucosa duodenal. Esta es una complicación infecciosa descrita en la literatura, en la cual el aislamiento del complejo varía según las diferentes regiones y el estado de inmunidad. En los Estados Unidos, el patógeno se aísla con frecuencia en las muestras. Sin embargo, en Colombia se han descrito pocos casos, lo cual puede estar en relación con la distribución geográfica y el grado de sospecha clínica en la búsqueda de dichos microorganismos.

La presencia del complejo *M. avium* como patógeno tiene una clara asociación con un estado de inmunosupresión profunda, que no sólo es propia del VIH y que puede presentarse con otros estados mórbidos asociados, como alteraciones genéticas, en las cuales la disfunción del interferón gamma cumple un papel fundamental. El entendimiento de estas interacciones puede mostrarnos nuevos horizontes en la búsqueda de terapias para esta patología.

infectio

Publicación trimestral.
Órgano oficial de la Asociación Colombiana de Infectología, **ACIN**

Valor suscripción anual **\$50.000.oo**

REFERENCIAS

1. Jawetz E, Melnick J, Adelberg E. Microbiología médica.p.343-54.
2. Pizzo PA. Fever in immunocompromised patients. N Engl J Med. 1999;341:893-900.
3. Collins FM. Mycobacterial disease, immunosuppression, and acquired immunodeficiency syndrome. Clin Microb Rev. 1989;2:360-77.
4. Shih JY, Hsueh PR, Lee LN, Wang HC, Yang PC, Kuo SH, Luh KT. Nontuberculous mycobacteria isolates: clinical significance and disease spectrum. J Formos Med Assoc. 1997;96:621-7.
5. Gorse GJ, Fairshtr RD, Friedly G, Dela Maza L, Greene GR, Cesario TC. Nontuberculous mycobacterial disease. Experience in a southern California hospital. Arch Intern Med. 1983;143:225-8.
6. Tsukamura M, Kita N, Shimoide H, Arakawa H, Kuze A. Studies on the epidemiology of nontuberculous mycobacteriosis in Japan. Am Rev Respir Dis. 1988;137:1280-4.
7. Horsburgh CR Jr. *Mycobacterium avium* complex infection in the acquired immunodeficiency syndrome. N Eng J Med. 1991;324:1332-8.
8. Horsburgh CR Jr. Epidemiology of disease caused by nontuberculous mycobacteria. Semin Respir Infect. 1996;11:244-51.
9. Smith PD, Janoff EN. Gastrointestinal complications of the acquired immunodeficiency syndrome. Yamada's Gastroenterology. 4th. edition. 2003.
10. Primm TP, Lucero C, Falkinham III J. Health impacts of environmental mycobacteria. Clin Microbiol Rev. 2004;17:98-106.
11. Garzón M, Orjuela D, Naranjo N, Llerena C, Micobacterias no tuberculosas en Colombia, 1995-2003. Inf Quinc Epidemiol Nac. 2005;10:168-172.
12. Murcia-Aranguren MI, Gómez-Marín JE, Alvarado FS, Bustillo JG, de Mendivelson E, Gómez B, León CI, Triana WA, Vargas EA, Rodríguez E. Frequency of tuberculous and non-tuberculous mycobacteria in HIV infected patients from Bogotá, Colombia. BMC Infect Dis. 2001;1:21.
13. León CI, Jiménez Y, López OJ, Pavas J, Bustillo JG, Guerrero MI. Evolución de la asociación micobacteriana VIH-SIDA en Bogotá, 1995-2003. Infectio. 2004;8:99.
14. Crespo MP, Corral R, Alzate A. Micobacterias no tuberculosas en personas VIH positivas y en personas sin factores de riesgo a la infección. Colombia Médica. 1997;28:136-44.
15. Casal MM, Casal M. Las micobacterias atípicas como patógenos emergentes. Enf Emerg. 2000;2:220-30.
16. Brown-Eliot B, Wallace R. Clinical and taxonomic status of pathogenic nonpigmented or late-pigmenting rapidly growing mycobacteria. Clin Microbiol Rev. 2002;15:716-46.
17. Tortoli E, Rindi L, García MJ, Chiaradonna P, Dei R, Garzelli C, Kroppenstedt RM, Lari N, Mattei R, Mariottini A, Mazzarelli G, Murcia MI, Nanetti A, Piccoli P, Scarparo C. Proposal to elevate the genetic variant MAC-A, included in the *Mycobacterium avium* complex, to species rank as *Mycobacterium chimaera* sp. nov. Int J Syst Evol Microbiol. 2004;54:1277-85.
18. Murcia MI, Tortoli E, Menéndez MC, Palenque E, García MJ. *Mycobacterium colombiense* sp. nov., a new member of the *Mycobacterium avium* complex and description of MAC-X as a new ITS genetic variant. Int J Syst Evol Microbiol. 2006; en prensa. (<http://ijs.sgmjournals.org/>)
19. Tortoli E. Impact of genotypic studies on mycobacterial taxonomy: the new mycobacteria of the 1990s. Clin Microbiol Rev. 2003; 16: 319-54.
20. Da Silva C, Misuka S, Cássia D, Cardoso S. Hsp65 PCR-restriction enzyme analysis (PRA) for identification of mycobacteria in the clinical laboratory. Rev Inst Med Trop San Paulo. 2001;43:25-28.
21. Raymond M, Jonson E, Brown J. Cell-mediated immunity in host defense against infectious diseases. En: Mandell, Douglas, and Bennetis. Principles and practice of infectious diseases. Fifth edition. 2000.
22. Jouanguy E, Lamhamedi S, Emile JF, Newport MJ, Levin M, Blanche S, Fischer A, Casanova JL. Interferon gamma-receptor deficiency in an infant with fatal Bacille Calmette-Guérin infection. N Eng J Med. 1996;335:1956-61.
23. Newport MJ, Huxley CM, Huston S, Hawrylowicz CM, Oostra BA, Williamson R, Levin M. A mutation in the interferon gamma-receptor gene and susceptibility to mycobacterial infection. N Eng J Med. 1996;335:1941-9.
24. Wolinsky E. Mycobacterial diseases other than tuberculosis. Clin Infect Dis. 1992;15:1-10.
25. Orenstein JM, Fox C, Wahl SM. Macrophages as a source of HIV during opportunistic infections. Science. 1997;276:1857.
26. Newman GW, Kelley GH, Gan H et al. Concurrent infection of human macrophages with VIH-1 and *Mycobacterium avium* results in decreased cell viability, increased *M. avium* multiplication and altered cytokine production. J Immunol. 1993;151:2261.
27. Wickman K. Clinical significance of nontuberculous mycobacteria. A bacteriological survey of Swedish strains isolated between 1973 and 1981. Scand J Infect Dis. 1986;18:337-45.
28. Flor A, Capdevila JA, Martín N, Gavalda J, Pahissa A. Nontuberculous mycobacterial meningitis: report of two cases and review. Clin Infect Dis. 1996;23:1266-73.
29. Gray JR, Rabeneck L. Atypical mycobacterial infection of the gastrointestinal tract in AIDS patients. Am J Gastroenterol. 1989; 84:1521.
30. Brahmer J, Hwang Y, Sande MA. Other mycobacteria. En: Current diagnosis and treatment in infectious diseases. First edition. : 2001.
31. Smith PD, Ohura K, Masur H. Monocyte function in the acquired immune deficiency syndrome: defective chemotaxis. J Clin Invest. 1984;74:2121.
32. Kiehn TE, Edwards FF, Brannon P et al. Infections caused by *Mycobacterium avium* complex in immunocompromised patients: diagnosis by blood culture and fecal examination, antimicrobial susceptibility tests, and morphological and seroagglutination characteristics. J Clin Microbiol. 1985;21:168.
33. Wang SX, Tay L, Sing LH. Rapid identification of pathogenic rapidly growing mycobacteria by PCR-restriction endonuclease analysis. Ann Acad Med Singapore. 2005;34:137-40.
34. Telenti A, Marchesi F, Balz M, Bally F, Bötter E, Bodmer T. Rapid identification of mycobacteria to the species level by polymerase chain reaction and restriction enzyme analysis. J Clin Microbiol. 1993;31:175-78.
35. Devallois A, Seng K, Ratogi N. Rapid identification of mycobacteria to species level by PCR-restriction fragment length polymorphism analysis of the hsp65 gene and proposition of an algorithm to differentiate 34 mycobacteria species. J Clin Microbiol. 1997;35:2969-73.
36. Springer B, Stockman L, Teschner K, Roberts GD, Bottger EC. Two-laboratory collaborative study on identification of mycobacteria: molecular versus phenotypic methods J Clin Microbiol. 1996;34:296-303.
37. Núñez-Guzmán J, Starke J, Correa A, Graviss E, Pan X, Popek E. A report of cutaneous tuberculosis in siblings. Pediatr Dermatol. 2003;20:404-07.
38. Rastogi N, Goh K, Berchel M. Species-specific identification of *Mycobacterium leprae* by PCR-restriction fragment length polymorphism analysis of the hsp65 gene. J Clin Microbiol. 1999; 37: 2016-9.
39. Palella FJ, Delaney KM, Moorman AC, Loveless MO, Fuhrer J, Satten GA, Aschman DJ, Holmberg SD. Declining morbidity and mortality among patients with advanced human immunodeficiency virus infection. N Eng J Med. 1998;338:853-60.
40. Pulido F, Iribarren JA, Kindelan JM, Moreno S. Diagnosis and treatment of mycobacterial infections in patients with HIV/AIDS. Enferm Infecc Microbiol Clin. 1998;16(Suppl.1):20-8.
41. Stephen D, Shafran SD, Singer J, Zarowny DP. A comparison of two regimens for the treatment of *Mycobacterium avium* complex bacteremia in AIDS: rifabutin, ethambutol, and clarithromycin Versus rifampin, ethambutol, clofazimine and ciprofloxacin. N Engl J Med. 1996;335:377.
42. Chaisson RE, Benson CA, Dube MP et al. Clarithromycin therapy for bacteremic *Mycobacterium avium* complex disease: a randomized, double-blind, dose-ranging study in patients with AIDS. Ann Intern Med. 1994;121:905.
43. Perce M, Crampton S, Henry D, Heifets L, LaMarca A, Montecalvo M, Wormser GP, Jablonowski H, Jemsec J, Cynamon M. A randomized trial of clarithromycin as prophylaxis against disseminated *Mycobacterium avium* complex infection in patients with advanced acquired immunodeficiency syndrome. N Eng J Med. 1996;335-84.
44. Subcommittee of the Joint Tuberculosis Committee of the British Thoracic Society. Management of opportunist mycobacterial infections: Joint Tuberculosis Committee guidelines, 1999. Thorax. 2000;55:210-8.
45. Benson CA, Williams PL, Cohn DL et al. Clarithromycin or rifabutin alone or in combination for primary prophylaxis of *Mycobacterium avium* complex disease in patients with AIDS: a randomized, double-blind, placebo-controlled trial. J Infect Dis. 2000;181:1289.
46. Havlir DV, Dubé MP, Sattler FR, Forthal DN, Kemper CA, Dunne MW, Parenti DM, Lavelle JP. Prophylaxis against disseminated *Mycobacterium avium* complex with weekly axithromycin, daily rifabutin, or both. N Eng J Med. 1996;335:292.
47. Cinti SK, Kaul DR, Sax PE et al. Recurrence of *Mycobacterium avium* infection in patients receiving highly active antiretroviral therapy and antimycobacterial agents. Clin Infect Dis. 2000;30:511.
48. Wafaa M, Burman WJ, Bjorling L, Matts JP, Hafner R, Crane L. Discontinuation of prophylaxis against *Mycobacterium avium* complex disease in HIV-infected patients who have a response to antiretroviral therapy. N Eng J Med. 2000;342:1085-92.