

REPORTE DE CASO

Malaria con hiperparasitemia tratada con exanguinotransfusión: descripción de un caso clínico

Malaria with hyperparasitemia treated with exchange transfusion: a case report

Jorge Humberto Mejía¹, Eduardo Contreras Zúñiga³, Ana María Cabal²

AUTOR RESPONSABLE

Jorge Humberto Mejía

Resumen

Dentro del cuadro clínico de la malaria y, especialmente, la malaria causada por *Plasmodium falciparum*, el grado de infestación se correlaciona con la gravedad del mismo y con el pronóstico de morbilidad y mortalidad. La exanguinotransfusión es una alternativa muy efectiva para disminuir la parasitemia de manera rápida y evitar la liberación de toxinas que se produce con la muerte del plasmodio. Presentamos un caso tratado con exanguinotransfusión realizada de manera manual con buen desenlace.

Palabras clave: malaria, exanguinotransfusión, malaria complicada, hiperparasitemia

Abstract

Within the clinical symptoms of malaria and especially malaria caused by *Plasmodium falciparum*, the degree of infestation correlates with the severity of the same and with the prognosis of morbidity and mortality. The exchange transfusion is an alternative very effective in reducing the parasite quickly and prevent the release of toxins that happens with the death of *Plasmodium*. We report here a case treated with exchange transfusion done manually with good outcome.

Key Words: Malaria, exchange transfusion, complicated malaria, hyperinfestation.

1 Anestesiólogo intensivista, Unidad de Cuidados Intensivos, Fundación Valle del Lili, Cali, Colombia.

2 Internista intensivista, Unidad Cuidados Intensivos, Clínica Nuestra Señora de los Remedios, Cali, Colombia.

3 Medicina interna, residente en Cardiología, Universidad del Valle, Fundación Valle del Lili, Cali, Colombia.

Correspondencia: Carrera 98 N° 18-49, Cali, Colombia.

Teléfono: (0572) 331 7474; fax: (0572) 331 8080

edo11@hotmail.com

Fecha de recibido: 13/11/2007. **Fecha de aceptación:** 07/07/2008

Introducción

Dentro del cuadro clínico de la malaria y, especialmente, la malaria causada por *Plasmodium falciparum*, el grado de infestación se correlaciona con la gravedad del mismo y con el pronóstico de morbilidad y mortalidad. Se considera hiperinfestación cuando la parasitemia es mayor de 250.000 por microlitro o cuando la proporción de glóbulos rojos parasitados es mayor de 5%, aunque hay cierta discusión al respecto. Se ha visto que los grupos de pacientes con mayor cantidad de parásitos en sangre tienen globalmente peor pronóstico que quienes tienen una infestación menor de 5%. Sin embargo, este factor no permite predecir el desenlace individual de un paciente. Hay reportes de la literatura en que se muestra que la disminución de la parasitemia incide favorablemente en el curso clínico, pero no hay un estudio que compare prospectivamente diferentes métodos para disminuir la parasitemia y su respectivo impacto sobre el pronóstico. La exanguinotransfusión es una alternativa muy efectiva para disminuir la parasitemia de manera rápida y evitar la liberación de toxinas que se produce con la muerte del plasmodio. Presentamos un caso tratado con exanguinotransfusión realizada de manera manual con buen desenlace.

El objetivo principal del caso clínico es resaltar la importancia de realizar la exanguinotransfusión como una opción para reducir rápidamente la parasitemia asexual.

Materiales y métodos

Usando las palabras clave malaria, exanguinotransfusión, malaria complicada e hiperparasitemia, se buscó información en la bases de datos de PUBMED/Medline, Cochrane, SciELO, al igual que en referencias en artículos de

revista y textos, principalmente, de los últimos diez años en inglés.

El resultado de esta búsqueda arrojó 26 referencias, de las cuales, se tomaron las 11 más relevantes, teniendo en cuenta, principalmente, metanálisis, artículos de revisión, actualizaciones, estudios aleatorios doble ciego y guías clínicas.

Resultados

Aunque la exanguinotransfusión es una opción terapéutica conocida desde hace más de 20 años, su práctica no es de uso rutinario en pacientes con hiperparasitemia a pesar de una reducción rápida de la misma, eliminación de los antígenos parasitarios, mejoría de las características serológicas de la sangre y la oxigenación tisular, y corrección de la anemia asociada.

Descripción del caso clínico

Se trata de un hombre de 56 años, procedente de la zona costera de Nariño, previamente sano, con historia de 15 días, aproximadamente, de malestar general, fiebre, escalofríos y cefalea. Además, los familiares refirieron episodios de diarrea en los últimos tres días. Consultó en varias oportunidades a centros de salud de Nariño y recibió tratamiento sintomático.

Ante la falta de mejoría fue remitido a Popayán y de allí a Cali donde fue evaluado en otra institución. Allí se le realizó un examen de gota gruesa que fue reportado positivo para paludismo por *Plasmodium falciparum*, con 280.000 formas anulares y 280 gametocitos por microlitro. Presentó deterioro rápidamente progresivo con compromiso de su estado clínico con somnolencia, fiebre, hipotensión y falla renal aguda.

Al ingreso a nuestra institución se encontró un paciente somnoliento e icterico; sus signos vitales eran los siguientes: tensión arterial de 75/40 mm Hg, frecuencia cardiaca de 45 por minuto, en ritmo sinusal, sin signos de dificultad respiratoria, temperatura de 35 °C, sin visceromegalias palpables, lesiones cicatriciales en los miembros inferiores que parecían corresponder a picaduras de insectos y glucometría de 103 mg/dl.

En urgencias se manejó con líquidos intravenosos: 1.000 ml en bolo con lo cual mejoró la presión arterial.

Se solicitaron exámenes paraclínicos y se encontró:

- Hemoglobina, 8,62 g/dl; hematocrito, 23,5%; plaquetas, 9.860/ μ l; leucocitos, 5.790/ μ l; recuento de eritrocitos, 2'870.000/ μ l.
- Na, 128 mmol/L; K, 3,8 mmol/L.
- Creatinina, 6,6 mg/dl; nitrógeno ureico, 140 mg/dl.
- Bilirrubina total, 7,5 mg/dl; bilirrubina directa, 5,6 mg/dl.
- ASAT, 123 U/L (normal 14-59); ALT, 77 U/L (normal 9-72).
- PT, 24,9 s (control 10-14), INR 2,37.
- Gota gruesa positiva para *Plasmodium falciparum* con un recuento de 723.750 formas anulares por microlitro.
- Los gases arteriales reflejaban acidosis metabólica: pH 7,32; PaCO₂, 20,6 mm Hg; PaO₂, 174 mm Hg; HCO₃, 10,8 mmol/L (FiO₂, 0,32; Pa/FiO₂, 543).
- La radiografía de tórax estaba dentro de límites normales.

Fue trasladado a la unidad de cuidados in-

tensivos y se continuó la recuperación de su estado hemodinámico con líquidos. Se inició tratamiento con quinina intravenosa con dosis diarias de 20 mg/kg, ajustada a su función renal (recibió 450 mg diluidos en 250 ml de dextrosa al 5% en solución salina para 4 horas cada 8 horas por 7 días); doxiciclina, 100 mg cada 12 horas, dado que el paciente presentó deterioro agudo de su función renal como consecuencia del estado de hipoperfusión. El paciente ya había recibido 3 tabletas de primaquina en la otra institución.

El día del ingreso fue valorado por el infectólogo quien consideró que una parasitemia tan alta era de mal pronóstico y que el paciente podría beneficiarse de una exanguinotransfusión, la cual se realizó con 4.000 ml de sangre en seis horas; simultáneamente, se transfundieron 6 unidades de glóbulos rojos, 7 unidades de plasma y 5 unidades de plaquetas, además de una infusión continua de líquidos (Hartmann) de 1.500 ml, aproximadamente, durante el procedimiento. El paciente presentó inicialmente una tendencia a la hipotensión pero se recuperó con el aporte de líquidos y toleró bien el procedimiento.

Una vez terminada la exanguinotransfusión, se hizo el control de exámenes paraclínicos y se encontró:

- Hemoglobina, 7,43 g/dl; hematocrito, 20,6%; plaquetas, 20.200/ μ l; leucocitos, 5.080/ μ l.
- Na, 130 mmol/L; K, 3,58 mmol/L; Cl, 104 mmol/L.
- Creatinina, 5,6 mg/dl; nitrógeno ureico, 122 mg/dl.
- Gota gruesa con 101.572 formas anulares por microlitro de *P. falciparum*.

Al día siguiente en la mañana (8 horas después del procedimiento) reportaron 132.421 formas anulares por microlitro y en la tarde, 10.036 (24 horas después de la exanguinotransfusión).

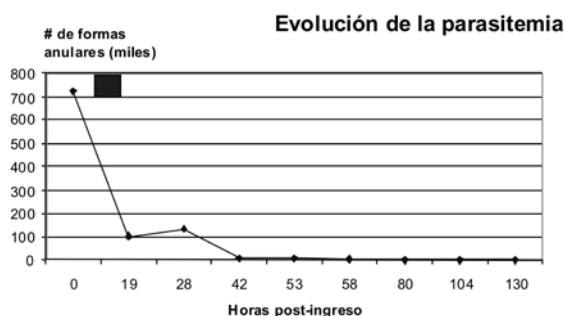
En los siguientes controles de gota gruesa se observó franca disminución del número de formas anulares y cinco días después fue reportada negativa (figura 1).

A pesar de los altos niveles de creatinina y nitrógeno ureico, el paciente tuvo buena diuresis y los niveles de productos nitrogenados disminuyeron progresivamente, razón por la cual no requirió terapia de reemplazo renal.

En las siguientes 72 horas después del ingreso, el paciente presentó una evolución favorable, con disminución del estado de somnolencia inicial y normalización del equilibrio ácido-básico.

El paciente evolucionó hacia la mejoría clínica y pudo salir de la unidad de cuidados intensivos el cuarto día y, del hospital, el quinto día con manejo ambulatorio hasta completar 7 días de tratamiento con quinina y doxiciclina.

Figura 1. Evolución de la cantidad de formas anulares circulantes en miles por microlitro. El cuadro azul marca el período durante el cual se realizó la exanguinotransfusión. Se requirieron 130 horas para la erradicación total de los parásitos circulantes.



Discusión

Desde la primera exanguinotransfusión practicada como tratamiento de la malaria grave por *P. falciparum* en 1974 hasta la actualidad, se han comunicado más de un centenar de casos, la mayoría con éxito. No obstante, su utilidad no ha sido comprobada, ya que todos los datos se han basado en estudios retrospectivos, sin llegar a ser representativos, y se carecen de estudios aleatorios con suficiente significado estadístico^{1,2}.

Valorados los pros y los contras de la exanguinotransfusión, ésta aporta una serie de beneficios de indudable valor teórico:

- reducción rápida de la parasitemia;
- eliminación de los antígenos parasitarios,
- mejora de las características serológicas de la sangre y la oxigenación tisular, y corrección de la anemia asociada^{2,3}.

La exanguinotransfusión no está exenta de inconvenientes, entre los cuales cabe considerar:

- inestabilidad hemodinámica relacionada con los cambios de fluido, derivada de una técnica incorrecta, así como síndrome de dificultad respiratoria del adulto;
- necesidad de una o dos veces el volumen total de sangre (principal inconveniente en muchas regiones del mundo donde la malaria es endémica, la incidencia de infección por el VIH es muy elevada y las reservas de sangre son limitadas);
- transmisión de otras enfermedades infecciosas;
- posibilidad de reacciones por la transfusión, y
- efecto inmunodepresor temporal debido a

la transfusión masiva³⁻⁵.

A pesar de todo ello, las ventajas teóricas de la exanguinotransfusión justificarían su uso en pacientes afectados de malaria grave o complicada, definida según los criterios de la Organización Mundial de la Salud: hiperparasitemia superior a 5% en sujetos no inmunes, encefalopatía, anemia intensa (Hb<6 g/L), bilirrubina total mayor de 3 mg/dl, azoemia con creatinina superior a 3 mg/dl e hipoglucemia inferior de 40 mg/dl, a los que podría añadirse plaquetopenia intensa. No hay criterios estrictos para su aplicación, por lo que es la impresión subjetiva del clínico en todo momento la que debe imperar (tabla 1)⁵⁻⁷.

Tabla 1. Indicaciones más frecuentes de exanguinotransfusión en malaria.

| Hiperparasitemia | Factores asociados |
|------------------|---|
| >30% | En forma aislada |
| >10% | Complicaciones orgánicas: malaria cerebral, falla renal, ictericia, edema pulmonar, embarazo, anemia grave (Hb<6 g/dl). |
| >10% | Edad mayor de 60 años |
| >10% | Presencia de formas inmaduras en sangre periférica. |

La exanguinotransfusión sigue siendo un tratamiento auxiliar de la quimioterapia. Los mismos beneficios de la exanguinotransfusión se podrían obtener teóricamente con una quimioterapia adecuada y transfusiones sanguíneas, para lo cual son de vital importancia el diagnóstico y el tratamiento precoces de cualquier forma de paludismo por *P. falciparum*. Asimismo, cabe recordar que el no realizar la quimioprofilaxis antipalúdica es un factor de riesgo para contraer una malaria grave^{2,7,8}.

Los casos reportados se han manejado con diferentes técnicas y está aún en discusión si es mejor realizar la exanguinotransfusión manual, como en el caso de nuestro paciente

para lograr una reducción rápida de la carga parasitaria y remoción de sustancias tóxicas, o si solamente es suficiente la eritrocitaféresis con una máquina de aféresis donde las ventajas serían mayor rapidez, eficiencia, estabilidad hemodinámica y retención de componentes de plasma y factores de coagulación^{9,10}.

Algunos autores describen la cantidad de sangre que debe ser intercambiada según la carga parasitaria: 2.000 ml para parasitemia de 10%, de 2.000 a 4.000 ml para compromiso entre el 10% y 20% y 4.000 ml para más de 20%^{10,11}.

El uso de este procedimiento se ha considerado de mayor utilidad en malaria grave por *P. falciparum* si hay parasitemia mayor de 10%, malaria cerebral, coagulación intravascular diseminada, o falla renal aguda^{3,9}.

El diagnóstico y el tratamiento oportunos y adecuados son fundamentales para evitar la aparición de complicaciones en malaria. Esto parece haber sido lo que llevó a desencadenar las complicaciones en este caso.

Conclusión

La exanguinotransfusión sería una opción para el tratamiento urgente en personas no inmunes con enfermedad grave; este procedimiento elimina los eritrocitos infectados no secuestrados y, posiblemente, las toxinas circulantes. En ausencia de evidencia de estudios para el uso de la exanguinotransfusión, algunos autores sugieren que el tratamiento debería darse igual en parasitemias mayores de 10% en pacientes no inmunes y con anemia grave.

Bibliografía

1. Ridley MS, Jackson JL, Sanders W, *et al.* Exchange transfusion as an adjunct therapy in severe plasmodium malaria: a metanalysis. *Clin Infect Dis.* 2002;341:1192-8.
2. Gulprasutdilog S, Chongkolwatana V, Buranakitjaroen P, Jaroovesama N. Exchange transfusion in severe falciparum malaria. *J Med Assoc Thai.* 1999;82:1-8.
3. Mainwaring CJ, Leach MJ, Nayak N, Green ST, Jones DA, Winfield DA. Automated exchange transfusion for life-threatening *Plasmodium falciparum* malaria lessons relating to prophylaxis and treatment. *J Infect.* 1999;39:231-3.
4. Nieuwenhuis JA, Meertens JH. Automated erythrocytapheresis in severe falciparum malaria: a critical appraisal. *Acta Trop.* 2006;98:201-6.
5. Macallan DC, Pocock M, Robinson GT, Parker-Williams J, Robinson A. Red cell exchange, erythrocytapheresis, in the treatment of malaria with high parasitaemia in returning travelers. *Trans R Soc Trop Med Hyg.* 2000;94:353-6.
6. Ayyub M, Barlas S, Lubbad E. Usefulness of exchange transfusion in acute liver failure due to severe falciparum malaria. *Am J Gastroenterol.* 2000;95:802-4.
7. Tejura B, Sass DA, Fischer RA, Daskal I, Eiger G. Transfusion-associated falciparum malaria successfully treated with red blood cell exchange transfusion. *Am J Med Sci.* 2000;320:337-41.
8. Lamparter S, Schoner K, Moll R, Menzel HD, Maisch B. Fulminant course of falciparum malaria. *Dtsch Med Wochenschr.* 2001;126:76-8.
9. Achavanuntakul B, Eiam-Ong S, Tantawichien T, Nualboonma P, Kasantikul V. Exchange transfusion in severe falciparum malaria: a simple method modified from hemodialysis circuit. *J Med Assoc Thai.* 2001;84:314-22.
10. Miller KD, Greenberg AE, Campbell CC. Treatment of severe malaria in the United States with a continuous infusion of quinidina gluconate and exchange transfusion. *N Eng J Med.* 1999;321:65-70.
11. Lewis LS. Treatment of malaria in the United States: a systematic review. *JAMA.* 2007;297:2264-77.