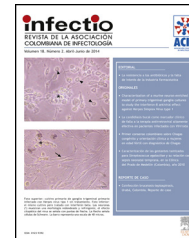

Infectio

Asociación Colombiana de Infectología

www.elsevier.es/infectio



REPORTE DE CASO

Meningoencefalitis por *Nocardia spp.*: Reporte de un caso y revisión de la literatura



Álvaro Ignacio Arango Duque^{a,*}, Paola Andrea Ortiz Salas^b,
Juan Mauricio Pardo Oviedo^c, Andrés Mora^d y Franco Ruales^e

^a Unidad de Infectología, Fundación Cardio Infantil, Bogotá, Colombia

^b Neurología, Universidad del Rosario, Fundación Cardio Infantil, Bogotá, Colombia

^c Medicina Interna, Cuidado Intensivo, Universidad del Rosario, Fundación Cardio Infantil, Mederi, Bogotá, Colombia

^d Universidad Nacional, Bogotá, Colombia

^e Radiología, Universidad del Rosario, Fundación Cardio Infantil, Bogotá, Colombia

Recibido el 17 de febrero de 2013; aceptado el 25 de febrero de 2014

Disponible en Internet el 16 de abril de 2014

PALABRAS CLAVE

Nocardia spp.;
Nocardiosis;
Meningitis

Resumen La nocardiosis es una rara infección oportunista que afecta principalmente a pacientes con alteración de la inmunidad celular, como pacientes con síndrome de inmunodeficiencia adquirida o postrasplantes. El compromiso del sistema nervioso central es inusualmente frecuente y menos frecuentemente como meningitis primaria. El presente artículo hace el reporte de un caso de meningitis primaria por *Nocardia* en paciente inmunocompetente y revisión de la literatura.

© 2013 ACIN. Publicado por Elsevier España, S.L. Todos los derechos reservados.

KEYWORDS

Nocardia spp.;
Nocardiosis;
Meningitis

Nocardia spp. meningoencephalitis: A case report and literature review

Abstract Nocardiosis is a rare opportunistic disease that affects mainly patients with deficient cell-mediated immunity, such as those with acquired immunodeficiency syndrome (AIDS) or transplant recipients. The central nervous system presentation is as cerebral abscesses and less frequently, as primary meningitis. Here, a case of primary nocardia meningitis is described in a patient without a predisposing condition, along with a literature review.

© 2013 ACIN. Published by Elsevier España, S.L. All rights reserved.

* Autor para correspondencia.

Correos electrónicos: aarango@cardioinfantil.org (Á.I. Arango Duque), paolaandrea.ortiz@gmail.com (P.A. Ortiz Salas), juan.pardo@urosario.edu.co (J.M. Pardo Oviedo), afmorar@gmail.com (A. Mora), francoruales1@hotmail.com (F. Ruales).

Introducción

Nocardia spp. es una bacteria grampositiva ramificada, parcialmente ácido-alcohol resistente, con más de 50 especies que causan infección; usualmente es un patógeno oportunista que se encuentra en pacientes con enfermedades supurativas y granulomatosas^{1,2}.

La nocardiosis es una infección localizada o diseminada, comprometiendo el pulmón en un 75% y el sistema nervioso central (SNC) en 25%, por diseminación hematogena. La presentación en SNC generalmente es absceso y muy rara vez meningitis primaria. La mayoría de casos de meningitis por *Nocardia spp.* son asociados con inmunosupresión, antecedente de cráneo encefálico o procedimiento neuroquirúrgico^{3,4}.

La presentación clínica puede ser aguda, subaguda o más frecuentemente crónica. Tiene una alta morbimortalidad y recurrencia. Los pacientes inmunocompetentes usualmente desarrollan lesiones cutáneas, como celulitis, abscesos o formas esporotricoides⁵.

Presentamos el reporte de caso de un paciente inmunocompetente con meningitis primaria por *Nocardia spp.*

Reporte de caso

Paciente masculino de 72 años, con antecedente de hipertensión arterial y dislipidemia, consulta a un centro de salud por presentar lesiones de aspecto vesicular sobre hemitórax derecho asociadas a fiebre, lo cual fue interpretado como herpes zóster y recibió manejo con aciclovir por 5 días. Durante este tiempo persiste febril y progresivamente presentó alteración del estado y contenido de conciencia, por lo que fue llevado a un hospital donde realizon punción lumbar que fue llevada a un hospital (tabla 1-A), por lo que se consideró meningoencefalitis bacteriana y se inició ceftriaxona, ampicilina y oxacilina. Sin embargo, dada la persistencia de síndrome de respuesta inflamatoria sistémica, se escalonó antibiótico a vancomicina, cefepime y aciclovir intravenoso.

Se realizó punción lumbar de control al día 12 de tratamiento, con los hallazgos descritos en la tabla 1-B. Adenosina deaminasa (ADA) en 6,9 y ELISA para VIH,

negativo. Permaneció hospitalizado por 37 días y dieron egreso. Tres días después presentó somnolencia, desorientación y alucinaciones visuales y consultó a nuestra institución. Al ingreso, somnoliento, desorientado y con lesiones subdérmicas en piel de consistencia blanda no adherida a planos profundos y dolorosas a la palpación, localizadas en extremidades. Se realizó escanografía cerebral simple que documenta leucomalacia en región cerebelosa derecha (fig. 1A), sin lesiones ni masas extraaxiales agudas (fig. 1B).

Se solicitó IgG antiviral de Epstein Barr, negativo; LDH 135 u/l; fosfatasa alcalina 72; IgM antiviral herpes tipo 1, negativo; IgM virus herpes tipo 2, negativo; IgM virus varicela zóster, negativo; hemocultivos negativos (a las 72 h), líquido cefalorraquídeo (LCR) pleocitosis con predominio de neutrófilos (tabla 1-C) y cuadro hemático que mostraba leucocitosis con neutrofilia; se inició manejo antibiótico con vancomicina y meropenem pensando en meningoencefalitis bacteriana.

El paciente continuó con deterioro neurológico e insaturación de respuesta inflamatoria sistémica. Se adicionó al manejo anfotericina B + ganciclovir + tetraconjugado para tuberculosis por no mejoría clínica. Se consideró falla terapéutica a vancomicina y meropenem, que se suspendieron, y se inició tigeciclina.

Se completó esquema de 21 días con tigeciclina; continuó manejo antimicótico y tetraconjugado para tuberculosis, pero sin mejoría clínica ni paraclínica. Se toman serologías para *Histoplasma capsulatum* y *Borrelia burgdorferi* que resultaron no reactivas. Presentó estatus convulsivo mioclónico generalizado, que requirió soporte ventilatorio y se inició meropenem más linezolid.

Permaneció 2 semanas en UCI, se estabilizó clínicamente, sin presentar nuevas crisis convulsivas y con mayor alertamiento. EEG con trazado de sueño anormal con periodos de alertamiento, actividad lenta de baja y mediana amplitud asociada a encefalopatía de leve a moderada. A los 14 días de este último tratamiento antibiótico y completado el manejo con aciclovir y anfotericina B, presentó nuevamente deterioro del estado de conciencia, fiebre y elevación de reactantes de fase aguda. Se realizó nueva punción lumbar donde se encontró deterioro de citoquímico de LCR (tabla 1-E).

Tabla 1 A-F: Líquido cefalorraquídeo

Característica	15/01/2011 A	27/01/2011 B	23/02/11 C	05/04/11 D	24/04/11 E	28/04/11 F
Aspecto	-	-	Claro	Claro	Turbio	Turbio
Color	-	-	Incoloro	Incoloro	Xantocrómico	Amarillo pálido
Leucocitos	127	240	45	28	2.360	2.975
Neutrófilos (%)	67	70	64	15	90	90
Linfocitos (%)	31	23	36	85	10	10
Proteínas (mg/dL)	52	84,5	180,6	106,7	262	185
Glucosa (mg/dL)	74	50	32	40,59	14,5	15,7
Eritrocitos (/mm ³)	-	-	17	8	20	12
VDRL	-	-	No reactivo	No reactivo	No reactivo	No reactivo
Tinta china	-	-	Negativo	Negativo	Negativo	Negativo
Latex para <i>Cryptococcus</i>	-	-	Negativo	Negativo	Negativo	Negativo
ADA	-	Positivo	Negativo	Negativo	Negativo	Negativo
Baciloscopia	-	-	Negativo	Negativo	Negativo	Negativo

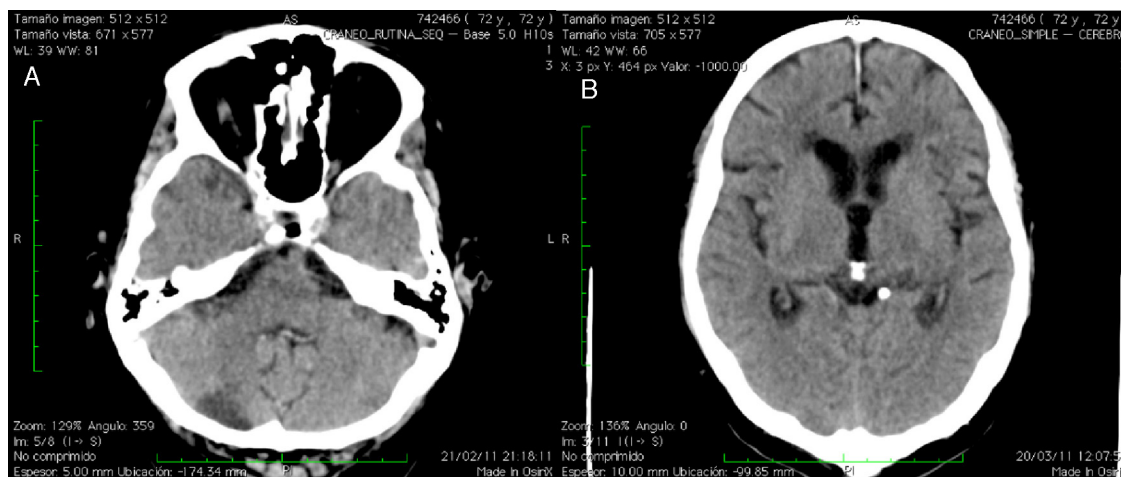


Figura 1 Escanografía cerebral simple corte en fosa posterior. (A) Lesión hipodensa localizada en aspecto posterior e inferior del hemisferio cerebeloso derecho, de probable origen malácico. En la región supratentorial (corte a nivel gangliobasal), no se evidencian masas ni colecciones intra- o extraaxiales (B).

Dados los hallazgos de LCR, se consideró meningoencefalitis bacteriana por probable *Streptococcus pneumoniae timidina deficiente o tolerante*, que pudiera explicar recaída infecciosa. En neuroimágenes de control se evidencia realce meníngeo (fig. 2A-C).

Con estos hallazgos se inicia cefepime. La prueba de reacción en cadena de la polimerasa para tuberculosis en LCR es negativa y, dado que tampoco había mejoría clínica con el tratamiento, se decide suspender tetraconjugado

y ampliar estudio mediante biopsia y cultivo de meninges.

El resultado del estudio histopatológico y del cultivo (fig. 3) muestra presencia de bacilos ácido alcohol resistentes compatibles con *Nocardia* y en el agar del cultivo la presencia de colonias compatibles con esta misma bacteria. Mediante cultivo en agar sangre se aísla *Streptococcus mitis*, por lo cual se inicia esquema antibiótico de 6 semanas con meropenem y trimetoprim/sulfametoxazol.

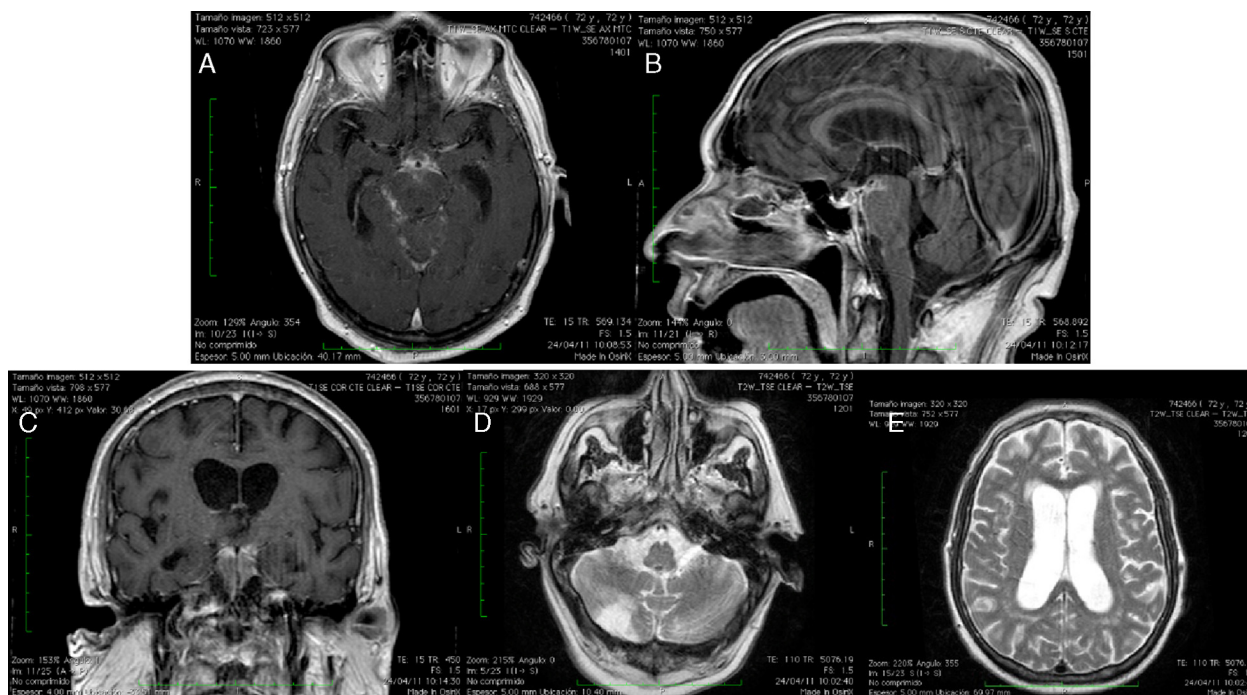


Figura 2 Resonancia magnética cerebral T1WI contrastada plano axial (A) en la que se observa importante realce meníngeo en las cisternas basales, siendo mayor en la cisterna prepontina e interpeduncular, mejor visualizado en plano sagital (B) y coronal (C) donde se demuestra como rodea a la arteria basilar y a sus ramas terminales. Secuencias T2WI plano axial a nivel de fosa posterior (D) nuevamente se observa lesión malácica cerebelar derecha postero inferior y a nivel supratentorial (E) se demuestra dilatación del sistema ventricular supratentorial, sin signos de migración transependimaria.

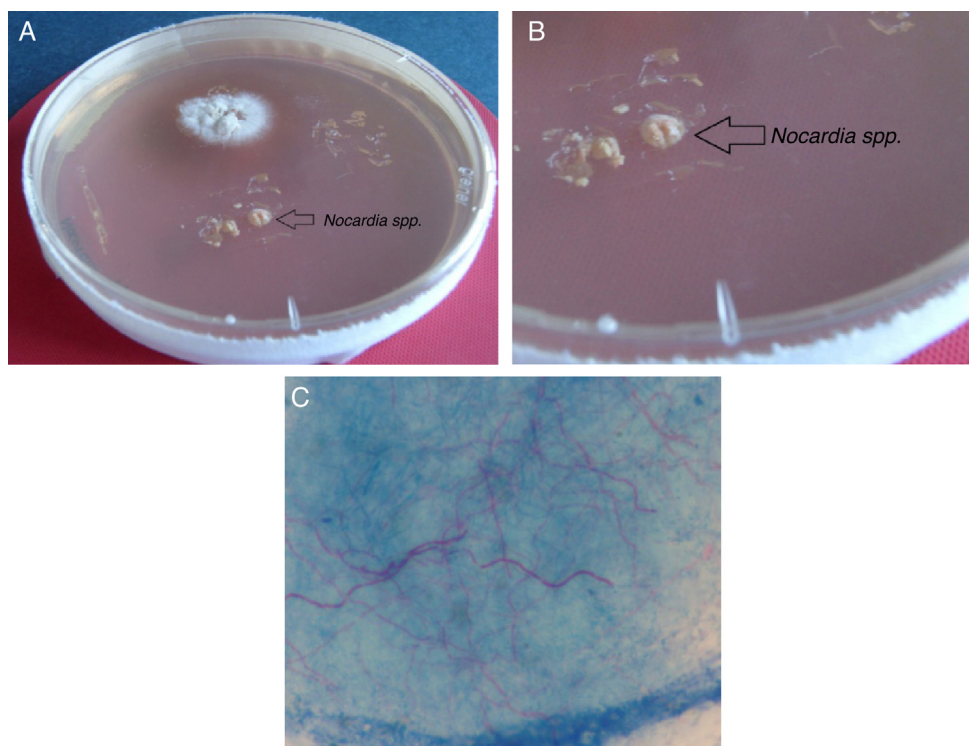


Figura 3 Resultados del cultivo y coloración del tejido de meninges. A. Presencia de colonias compatibles con *Nocardia* (flecha) en placa de Petri con agar. B. Acercamiento de las colonias que muestran características compatibles con *Nocardia spp.* C. Tinción con coloración para bacilos ácido alcohol resistentes de la biopsia que muestra bacterias ramificadas compatibles con *Nocardia*.

Al quinto día de biopsia de meninges, en escanografía cerebral día de biopsia, se observó hidrocefalia con importante migración transependimaria (fig. 4) por lo que se realiza ventriculostomía externa para derivación (fig. 5). En el postoperatorio, el paciente persiste con alteración del estado de conciencia por 3 semanas, con pobre respuesta verbal, motora y sin signos de respuesta inflamatoria sistémica; se realiza gastrostomía y traqueostomía. El paciente mejora lentamente el estado de conciencia, respuesta verbal y motora, se logra decanulación de traqueostomía y

es dado de alta con trimetropin sulfá por un año. Un mes después del egreso fallece en casa por causa no determinada.

Discusión

Este caso pone de relieve una serie de características únicas de meningitis por *Nocardia spp.* que incluye una presentación aguda que se cronifica con fiebre, cefalea,

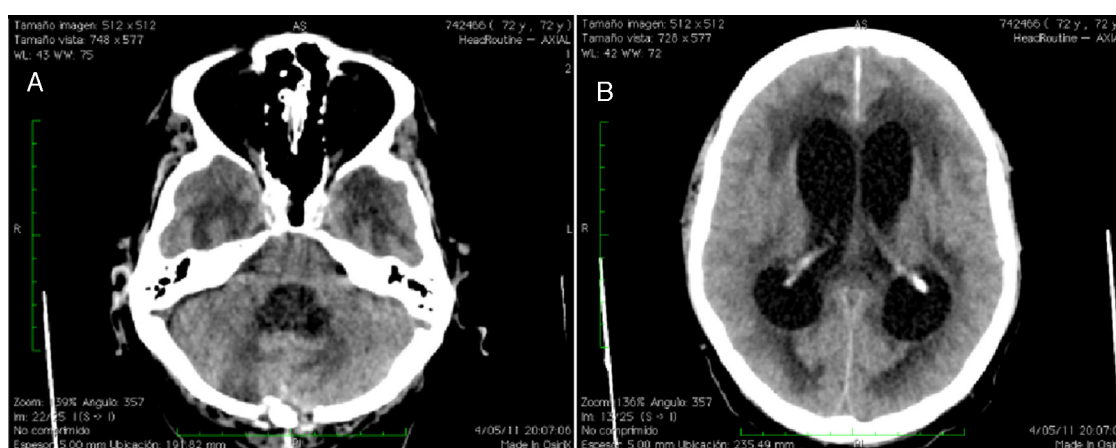


Figura 4 Escanografía cerebral simple plano axial en fosa posterior (A) encontrando dilatación del cuarto ventrículo, con marcada hipodensidad de la sustancia blanca temporal bilateral y cambios postoperatorios en la tabla ósea a nivel de la línea media. Dilatación del sistema ventricular supratentorial (B) hipodensidad de la sustancia blanca adyacente por migración transependimaria con obliteración del espacio subaracnoideo de las convejidades y cisternas basales como signos de hipertensión endocraneana.

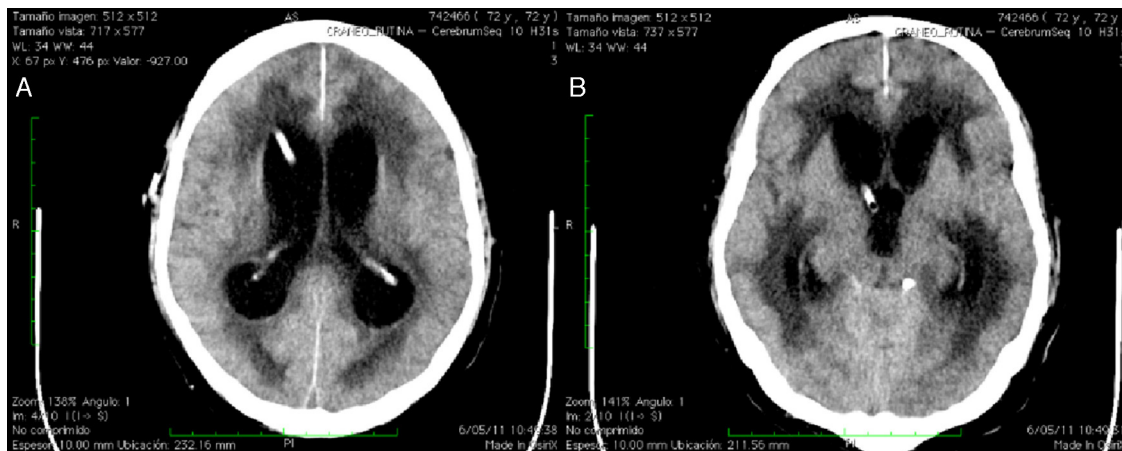


Figura 5 Escanografía cerebral simple plano axial. Se observa importante dilatación supratentorial con migración transtentorial (A), con catéter de derivación ventriculoperitoneal frontal derecha con extremo distal localizado en el tercer ventrículo (B).

meningismo, pleocitosis neutrofílica persistente, hipoglicorraquia e hiperproteíorraquia en el LCR.

La descripción más grande de meningitis por *Nocardia spp.* fue por Bross et al. que en 1991 reportaron 3 casos en un periodo de 30 años y revisaron 25 casos descritos entre 1948 y 1989⁶.

De la meningitis primaria por *Nocardia spp.* sin inmunosupresión solo se han reportado 5 casos entre 1966 y 2009³ (tabla 2). En otros estudios se han reportado abscesos cerebrales por *Nocardia spp.*, como es el caso de Garcia et al.

Al menos 30 especies de *Nocardia spp.* son de importancia médica, encontrándose en el suelo, en agua fresca, agua de mar o en ambiente doméstico como en el polvo de las casas, piscinas y tierra de los jardines. *N. asteroides* es la especie más frecuentemente asociada con infección humana, actualmente conocida como el complejo *N. asteroides* que incluye *N. sensu stricto*, *N. farcinica*, *N. nova* y *N. cyriacigeorgica*. La mayoría ocurre en pacientes con inmunosupresión¹. *N. farcinica* parece ser la más virulenta del complejo y puede presentarse como una forma diseminada con alta tasa de resistencia al tratamiento antibiótico, específicamente cefalosporinas de tercera generación y tobramicina⁷.

No existe una clasificación clínica internamente aceptada, sin embargo, la más frecuentemente utilizada es: pulmonar, diseminada y cutánea primaria⁴.

La vía respiratoria es la principal puerta de entrada: del 50 al 70% tienen un compromiso pulmonar y más frecuentemente por el complejo *N. asteroides*. Las bronquiectasias y otras alteraciones estructurales de la vía respiratoria son factores de riesgo para la infección por *Nocardia spp.*^{8,9}. Pueden cursar como neumonía aguda necrosante con cavitación, como un nódulo pulmonar de lento crecimiento o neumonía con empiema^{10,11}.

Los microorganismos también pueden ser adquiridos por inoculación directa, dando lugar a infecciones primarias de la piel y del tejido subcutáneo, aunque a menudo se presentan como una lesión nodular localizada. Estas infecciones pueden diseminarse por vía linfática y, en ocasiones, por contacto directo, a las articulaciones y hueso⁴. No hay evidencia de transmisión persona a persona y el aislamiento de contacto o respiratorio no es necesario⁴.

La agricultura es un factor de riesgo para la infección por *N. brasiliensis*, siendo esta la especie que más frecuentemente causa infección¹¹. La hipótesis de vientos secos y polvorientos, como áreas desérticas, son condiciones que pueden facilitar la generación de aerosoles y la dispersión de la *Nocardia spp.* y así aumentan su adquisición a través de la inhalación pulmonar¹², como es el caso de nuestro paciente que visitó una zona desértica y árida en la Guajira 15 días antes de la presentación del caso.

El curso de la infección depende del estado inmunológico del paciente. En pacientes inmunocompetentes generalmente las infecciones son crónicas y localizadas. Lo contrario en pacientes con alguna inmunosupresión (la alteración de la inmunidad celular, como sida, trasplante de órgano sólido o hematopoyético, malignidad de órgano sólido o hematopoyética y el uso crónico de esteroides), los cuales cursan con diseminación hematogena, comprometiendo SNC y piel^{3,13}.

Ambrosioni et al. describen 28 casos de nocardiosis diagnosticados entre 1989 y 2009. En los últimos años ha venido en aumento la frecuencia de casos probablemente por el aumento de pacientes con inmunosupresión. En esta serie de casos, 23/28 tenían algún tipo de inmunosupresión y 3 tenían enfermedades estructurales crónicas (fibrosis quística, enfermedad pulmonar obstructiva crónica y bronquiectasias)⁴.

En los casos reportados de meningitis primaria por *Nocardia spp.* sin inmunosupresión, la edad media de presentación es de 30 años. La especie más frecuentemente encontrada es *N. asteroides*². En general, los pacientes con meningitis primaria por *Nocardia spp.* presentan cefalea, alteración del estado de conciencia, fiebre o meningismo, con un LCR que evidencia una meningitis neutrofílica (celularidad entre 63 y 7.000), hiperproteíorraquia e hipoglicorraquia que persiste por más de 7 días a pesar del adecuado tratamiento empírico antimicrobiano^{14,15,12,16-18}.

Para el diagnóstico, los hallazgos clínicos y radiográficos no son específicos. La nocardiosis debe ser sospechada en pacientes inmunosuprimidos con infección respiratoria aguda, subaguda o crónica, o en aquellos con compromiso de sistema nervioso o piel. El diagnóstico de *Nocardia spp.* requiere aislamiento e identificación de los organismos a

Tabla 2 Tabla modificada Hussam Al Soub, case report 2006

Edad	Sexo	Duración síntomas (días)	Signos y síntomas	Proteínas LCR mg/dl	Glucosa LCR mg/dl	Células LCR mm	Neutrófilos LCR %	Diagnóstico	Desenlace
39	M	6	No hay datos	137-960	36-45	200-2.400	60-98	Cultivo LCR	NA
28	F	1	No hay datos	NA	0-36	1.300-7.000	83	Cultivo LCR	Vivo
32	M	5	Cefalea, fiebre, rigidez nuchal y confusión	80-2.200	35	63-4.000	50-100	Cultivo LCR	Muerte
7	M	21	Fiebre, tos, cefalea, rigidez nuchal, alteración del estado de conciencia	250-300	15-20	101-936	83-100	Lavado bronquial, estudio histológico de meninges	Muerte
45	M	30	Fiebre, vómitos, cefalea, confusión, rigidez nuchal	1.180-2.500	29-54	537-4.800	40-73	Cultivo LCR	Vivo
72*	M	4	Fiebre, alteración del estado de conciencia	52-262	14-74	28-2.975	15-90	Estudio histológico de meninges	Muerte

Fuente: modificada de Al Soub³.

* Paciente del reporte de caso reportado en nuestra institución.

partir de una muestra. Puede tardar hasta 2 semanas en crecer, por lo que es importante notificar al laboratorio cuando la infección por *Nocardia spp.* se sospecha, para que tomen las medidas necesarias que permitan el reconocimiento y la recuperación del organismo^{3,16}.

La serología no suele ser útil, ya que no es capaz de detectar todas las especies de importancia clínica. Por otra parte, la respuesta de anticuerpos suele estar alterada en pacientes inmunocomprometidos¹².

La mayoría de nocardias son ácido-alcohol resistente en frotis directo. *Nocardia spp.* puede crecer en la mayoría de los medios no selectivos. En general, las colonias tienen un color blanco y forma redonda algodonosa debido a la presencia de abundantes filamentos aéreos. Sin embargo, en las muestras como el esputo con flora mixta, las colonias de *Nocardia spp.* pueden ser fácilmente cubiertas por otras bacterias con un crecimiento más rápido. El rendimiento puede ser aumentado por el uso de medios selectivos como agar de Thayer-Martin con antibióticos. Aunque el crecimiento de *Nocardia spp.* puede tardar de 48 h a 3 semanas, pueden verse colonias después de 3 a 5 días^{12,16}.

La tipificación de las especies es muy importante, ya que tienen diferentes perfiles de resistencia. Como la nocardiosis es una enfermedad rara, el agente terapéutico más adecuado, la vía de administración y la duración del tratamiento no han sido bien establecidos.

La mayoría de las recomendaciones se basan en los resultados de las investigaciones en las ciencias básicas, los modelos animales y las opiniones de expertos clínicos.

Las sulfamidias han sido los agentes de elección para el tratamiento de nocardiosis por más de 60 años. Sin embargo, en pacientes con enfermedad grave o diseminada, la tasa de mortalidad y recurrencia sigue siendo elevada con la monoterapia; cada especie tiene diferente perfil de resistencia. Por esta razón, una combinación serial con 2 o más agentes activos se recomienda para los pacientes con nocardiosis diseminada o grave^{16,17}. De acuerdo con la presentación clínica, la evolución, y la parte del cuerpo involucradas, el tratamiento quirúrgico puede ser necesario.

En pacientes con enfermedad grave, con compromiso de sistema nervioso o infección diseminada, algunos expertos recomiendan un régimen de 3 fármacos (trimetoprim-sulfametoxazol, amikacina y ceftriaxona o imipenem)^{5,16,17}.

Otros autores consideran que no hay necesidad de incluir sulfonamidas en el régimen inicial y que imipenem más amikacina es una buena combinación inicial⁵. Sin embargo, el problema potencial con la asociación de imipenem/amikacina puede ser la presencia de una cepa resistente a los b-lactámicos en un paciente con compromiso de SNC. En esta situación clínica, el tratamiento puede ser insuficiente debido a la limitada penetración de los aminoglicósidos en el SNC⁵.

La susceptibilidad en el grupo de carbapenems puede probablemente no ser extrapolable a imipenem. El tratamiento debe ser iniciado y continuado por varias semanas por vía intravenosa y luego cambiar a la terapia oral después recomendada es de 10-20 mg de trimetoprim. Posteriormente, la dosis diaria puede ser reducida a 5-10 mg/kg de trimetoprim divididos en 2-4 dosis. Para los pacientes inmunocompetentes con todas las formas de nocardiosis cutánea,

trimetoprim-sulfametoxazol monoterapia puede ser adecuada o en combinación con moxifloxacin o ciprofloxacino, especialmente para micetoma^{12,16,17,19}.

Otros antibióticos potencialmente útiles, de acuerdo con la especie, son las cefalosporinas (ceftriaxona, cefotaxima y cefepima), amoxicilina clavulánico, minociclina y fluoroquinolonas⁵. Las fluoroquinolonas son activas para la gran mayoría de cepas *N. farcinica* y *N. brasiliensis*, que pueden también ser susceptibles a la amoxicilina-ácido clavulánico².

En los últimos años vienen siendo publicados artículos evidenciando la creciente resistencia de *Nocardia spp.* a ceftriaxona, principalmente por parte de *N. farcinica* y *N. brasiliensis*, alcanzando 100% de resistencia a la ceftriaxona, lo cual podría explicar la falla terapéutica en nuestro paciente²⁰⁻²².

El linezolid ha demostrado importante actividad *in vitro* frente a la mayoría de las especies y cepas probadas. Aunque la experiencia clínica es todavía limitada, hay algunos informes de la buena respuesta clínica en infecciones del SNC y se han reportado casos de meningitis con buena respuesta terapéutica^{17,22}.

La duración del tratamiento es variable y depende de la localización de las lesiones y del estado inmunológico del paciente. Para las infecciones con compromiso de SNC, la duración debe ser establecida de acuerdo a la respuesta clínica e imagenológica pero, por lo general se debe continuar por un año o más. En infectados por el VIH con bajo recuento de células T CD4 o pacientes con antecedente de trasplante, la profilaxis secundaria debe mantenerse hasta que el estado inmunológico mejore¹⁷.

La enfermedad tiene una tendencia a la recurrencia y las exacerbaciones, que pueden ocurrir incluso durante la terapia de mantenimiento si la concentración de los antibióticos no son óptimas. Por lo tanto, para las dosis y los antibióticos, los niveles deben ser monitoreados cuidadosamente, sobre todo si la evolución clínica no es favorable^{5,16}.

Este caso demuestra la importancia de considerar infección por *Nocardia spp.* como causa de meningitis persistente neutrofílica, incluso en pacientes inmunocompetentes. Sin embargo, se sugiere hacer estudios de inmunosupresión adquirida o alteraciones de la inmunidad celular de expresión del adulto. El diagnóstico microbiológico puede ser difícil de obtener, debido a la lentitud de crecimiento del organismo y a la sensibilidad a los numerosos antibióticos que generalmente se inician al principio, empíricamente.

Bibliografía

- McNeil MM, Brown JM. The medically important aerobic actinomycetes: Epidemiology and microbiology. *Clin Microbiol Rev.* 1994;7:357-417.
- Brown E, Brown JM, Conville PS, Wallace RJ. Clinical and laboratory features of the *Nocardia spp* based on current molecular taxonomy. *Clin Microbiol Rev.* 2006;19:259-82.
- Soub H, Almaslamani M, Khuwaiter J, Deeb Y, Khatab M. Primary nocardia meningitis in a patient without a predisposing condition: Case report and review of the literature. *Scand J Infect Dis.* 2007;39(8):737-41.
- Filice GA. Nocardiosis in persons with human immunodeficiency virus infection, transplants, and large, geographically defined populations. *J Lab Clin Med.* 2005;145:156-62.
- Ambrosio J, Lew D, Garbino J. Nocardiosis updated clinical review and experience at a tertiary center. *Infection.* 2010;38:89-97.
- Bross JE, Gordon G. Nocardia meningitis: Case reports and review. *Rev Infect Dis.* 1991;13:160-5.
- Wallace RJ, Tsukamura M, Brown BA, Brown J, Steingrube VA, Zhang Y, et al. Cefotaxime-resistant *Nocardia* asteroides strains are isolates of the controversial species *Nocardia farcinica*. *J Clin Microbiol.* 1990;28:2726-32.
- Sullivan D, Chapman S. Bacteria that masquerade as fungi actinomycosis/Nocardia. *Proc Am Thorac Soc.* 2010;17:216-21.
- Yildiz O, Doganay M. Nocardia pulmonary infections. *Curr Opin Pulm Med.* 2006;12:228-34.
- Martínez R, Reyes S, Menéndez R. Pulmonary nocardiosis: Risk factors, clinical features, diagnosis and prognosis. *Curr Opin Pulm Med.* 2008;14:219-27.
- Fukuda H, Saotome A, Usami N, Urushibata O, Mukai H. Lymphocutaneous type of nocardiosis caused by *Nocardia brasiliensis*: A case report and review of primary cutaneous nocardiosis caused by *N. brasiliensis* reported in Japan. *J Dermatol.* 2008;35:346-53.
- Saubolle MA, Sussland D. Nocardiosis: Review of clinical and laboratory experience. *J Clin Microbiol.* 2003;41:4497-501.
- Kakihana K, Ohashi K, Iguchi M, Negishi K, Suzuki T, Shitara M, et al. Frequent exacerbation of pulmonary nocardiosis during maintenance antibiotic therapies in a hematopoietic stem cell transplant recipient. *Int J Hematol.* 2007;86:455-8.
- Peacock JE, McGinnis MR, Cohen MS. Persistent neutrophilic meningitis. Report of four cases and review of the literature. *Medicine (Baltimore).* 1984;63(6):379-95.
- Peacock JE. Persistent neutrophilic meningitis. *Infect Dis Clin North Am.* 1990;4(4):747-67.
- Corti ME, Villafañe-Fiotti MF. Nocardiosis: A review. *Int J Infect Dis.* 2003;7:243-50.
- Wallace RJ, Septimus EJ, Williams TW, Conklin RH, Satterwhite TK, Bushby MB, et al. Use of trimethoprim-sulfamethoxazole for treatment of infections due to *Nocardia*. *Rev Infect Dis.* 1982;4:315-25.
- García N, Chater G, Peña G, Hakim F. Abscesos cerebrales por *Nocardia spp* en paciente inmunocompetente. *Acta Neurol Colomb.* 2010;26:149-54.
- Sorrell TC, Mitchell DH, Iredell JR. *Nocardia* species. En: Mandell GL, Bennett JE, Dolin R, editores. Principles and practice of infectious diseases. 6th ed. Philadelphia: Elsevier; 2005. p. 2916-24.
- Moylett EH, Pacheco SE, Brown-Elliott BA, Perry TR, Buescher ES, Birmingham MC, et al. Clinical experience with linezolid for the treatment of *Nocardia* infection. *Clin Infect Dis.* 2003;36:313-8.
- Conville PS, Brown-Elliott BA, Wallace Jr RJ, Witebsky FG, Koziol D, et al. *J Clin Microbiol.* 2012;50(4):1270-80.
- Ambaye A, Kohner PC, Wollan PC, Roberts KL, Roberts GD, et al. *J Clin Microbiol.* 1997;35(4):847-52.