

Endocarditis infecciosa debida a *Candida lusitanae* en un lactante menor: Reporte de caso

José Darío Portillo-Miño^{1,*}, Esteban Cerón-Muñoz², Cristian Toro-Zapata³, Yamile Chaucanez-Bastidas⁴

Resumen

Introducción: La endocarditis fúngica es una enfermedad infecciosa agresiva e infrecuente, considerada una emergencia en los servicios hospitalarios. Se ha evidenciado una incidencia de 0-12% del total de las admisiones pediátricas por endocarditis infecciosa. La mortalidad por *Candida* spp se encuentra alrededor del 50-80% en todos los casos. La *Candida lusitanae* afecta principalmente a pacientes inmunocomprometidos, con uso de dispositivos intravasculares y el empleo de antibióticos de amplio espectro.

Reporte de caso: Se presenta el caso de un lactante menor quien es diagnosticado con fungemia y endocarditis infecciosa por *Candida lusitanae* en válvula nativa posterior a cirugía de corrección por transposición de grandes vasos.

Discusión y Conclusiones: La endocarditis infecciosa por *Candida lusitanae* es una entidad poco frecuente, con una prevalencia menor al 2% constituyéndose un escenario desafiante en la práctica clínica. Se describen las características de un lactante menor quien presentó endocarditis fúngica ya definidas en la literatura mundial. Es imprescindible la detección temprana y una intervención terapéutica vertiginosa; puesto que, la persistencia del inoculo, la resistencia antimicótica y el retraso en el diagnóstico conllevan a una condición amenazante para la vida del paciente.

Palabras clave: Endocarditis, *Candida lusitanae*, fungemia, equinocandina, fluconazol.

Infectious endocarditis due to *Candida lusitanae* in an infant: A case report

Abstract

Introduction: Fungal infective endocarditis is an aggressive and infrequent disease, considered an emergency in hospital services. *Candida* mortality is around 50-80% in all cases. The *Candida lusitanae* mainly affects immunocompromised patients with chronic venous access and the use of broad-spectrum antibiotics.

Case report: A minor infant is presented who is diagnosed with fungemia and infective endocarditis due to *Candida lusitanae* in a native valve secondary to surgery by transposition of large vessels.

Discussion and Conclusions: *Candida lusitanae* infectious endocarditis is very rare, with a prevalence of less than 2% constituting a challenging scenario in clinical practice. The characteristics of fungemia and endocarditis already defined in the world literature are described. Early detection and a vertiginous therapeutic intervention are essential, since; latent infection, antifungal resistance and delay in diagnosis lead to a threatening condition for the patient's life.

Keywords: Endocarditis, *Candida lusitanae*, fungemia, equinocandina, fluconazole.

Introducción

La endocarditis infecciosa (IE; por sus siglas en inglés) fúngica es una enfermedad agresiva e infrecuente, considerada una emergencia en los servicios hospitalarios siendo una complicación grave de las infecciones endovasculares. La mortalidad de endocarditis infecciosa por *Candida* spp., consta alrededor del 50-80% (1). Se ha estimado una incidencia de 0-12% del total de las admisiones pediátricas por IE (promedio 1.1%) al-

rededor del mundo^{2,3}, y aproximadamente 1.5-4 casos por 10 millones de niños⁴. La *Candida* spp., es responsable de la segunda o la tercera parte de las endocarditis fúngicas y es una complicación rara y escasamente comprendida de la fungemia. Históricamente, la *C. albicans* ha sido el patógeno aislado más frecuente de las infecciones fúngicas⁵, seguida por especies como *C. parapsilosis*⁶⁻¹⁰. No obstante, algunos autores han reportado a *C. parapsilosis* como el principal agente causal aproximadamente en un 61.3% en los niños¹¹.

1 Escuela de Medicina, Fundación Universitaria San Martín, Pasto, Colombia. Médico Interno, Hospital Universitario Departamental de Nariño y Hospital Infantil Los Ángeles, Pasto, Colombia. Código ORCID: <https://orcid.org/0000-0003-4858-9400>. *Correspondencia del autor: josedariopm33@gmail.com

2 Especialista en Pediatría, Universidad del Valle, Cali, Colombia. Departamento de Pediatría, Hospital Infantil Los Ángeles, Pasto, Colombia. Código ORCID: <https://orcid.org/0000-0001-8504-4034>

3 Especialista en Cardiología Pediátrica, Universidad Nacional Autónoma de México, México DF. M.Sc en Hipertensión Pulmonar, Universidad San Francisco de Vitoria, Madrid, España. Departamento de Cardiología Pediátrica, Hospital Infantil Los Ángeles, Pasto, Colombia. Código ORCID: <https://orcid.org/0000-0002-4784-9533>.

4 Especialista en Infectología Pediátrica, Universidad Nacional Autónoma de México, México DF. Estudiante de Maestría en Epidemiología, Univer-

sidad CES, Medellín, Colombia. Departamento de Infectología Pediátrica, Hospital Infantil Los Ángeles, Pasto, Colombia. Código ORCID: <https://orcid.org/0000-0002-2802-6021>.

* Autor para correspondencia.

Correo electrónico: josedariopm33@gmail.com

Hospital Universitario Departamental de Nariño Cl. 22 ##7-93, Pasto, Nariño 520003 Colombia. Phone: (57+) 322513660

Recibido: 09/07/2019; Aceptado: 27/04/2020

Cómo citar este artículo: J.D. Portillo-Miño, et al. Endocarditis infecciosa debida a *Candida lusitanae* en un lactante menor: Reporte de caso. Infectio 2020; 24(4): 266-269

La *C. lusitaniae* fue descrita inicialmente en 1979, por afectar a pacientes inmunocomprometidos y siendo responsable del 5% de todas las infecciones fúngicas invasivas por *Candida*¹². Además, se ha relacionado como agente etiológico en infecciones como: meningitis, osteomielitis y peritonitis, sin embargo, la presentación más común es la fungemia en pacientes sometidos a quimioterapia. La endocarditis se caracteriza por ser extremadamente inusual y severa constituyendo ser la complicación más representativa de la enfermedad fúngica invasiva¹³. La *Candida* spp., por lo general, produce vegetaciones extensas en las válvulas cardiacas, con una tendencia a embolizar y convertirse potencialmente en un evento con alta morbimortalidad. Los factores de riesgo que favorecen su aparición son: cirugía de válvula prostética previa (54%), uso prolongado de antibióticos (48%), enfermedad cardiaca reumática (24%), otras cirugías cardiacas (23%), líneas vasculares (18%), tratamiento inmunosupresor (17%) y uso de drogas intravenosas; especialmente, terapia antimicrobiana prolongada (13%)¹⁴. El tratamiento es complejo, en algunos casos requiere abordaje quirúrgico de las válvulas afectadas cuando la vegetación es extensa y; por consiguiente, uso prolongado de terapia antifúngica¹⁵. Según la Sociedad Americana del Corazón en 2015¹⁶ y, la Sociedad Americana de Cirugía Torácica se consideran candidatos a tratamiento quirúrgico los pacientes adultos con: lesión con un tamaño de 10 mm o mayor, disfunción valvular con repercusión hemodinámica que resulta en falla cardiaca, endocarditis infecciosa del lado izquierdo por *Staphylococcus aureus* o microorganismos multirresistentes, IE complicada por bloqueo cardiaco, absceso aórtico o anular, lesiones penetrantes obstructivas, evidencia de infección persistente entre 5 y 7 días después de la iniciación apropiada de la terapia antibiótica¹⁷. En el caso presentado, exponemos una endocarditis infecciosa por *Candida lusitaniae* secundaria a cirugía cardiaca indicada por transposición de los grandes vasos.

Descripción del caso

Paciente de 3 meses de edad, contrarremetido de institución hospitalaria de cuarto nivel con los diagnósticos de: Ductus Arterioso Persistente, Hipogammaglobulinemia no familiar, choque cardiogénico, quilotórax, sepsis neonatal, desnutrición proteico-calórica moderada, hipertensión pulmonar secundaria a fistula arteriovenosa de vasos pulmonares y postoperatorio satisfactorio de cirugía por transposición de grandes vasos. En los antecedentes farmacológicos, manejo con captopril 0.3 gr cada 12 horas, furosemida 3 mg cada mg cada 12 horas, espirolactona 15 mg cada 12 horas. En los antecedentes complementarios; producto de embarazo a término, parto vía cesárea, peso al nacer 2900 gramos, talla 45 cm, vacunas completas para la edad. A su ingreso con signos vitales con una frecuencia cardiaca 153 latidos por minuto, frecuencia respiratoria 39 respiraciones por minuto, saturación del 92% por cánula nasal a 2 litros por minuto, T 36.8° C, peso 3240 gramos, talla 60 cm, valoración nutricional Z-score P/E -2 DE, P/L -2 DE, P/T -2 DE, percentil 3. A la exploración física, tórax; normoexpansible, emaciación visible, no tirajes, cardiorrespiratorio; murmullo vesicular conservado, roncus escasos en bases pulmonares y sistema cardiaco; ruidos rítmicos, soplo holosistólico, intensi-

dad leve II/VI, extremidades: hipotróficas. El resto del examen físico bajo la normalidad. En los paraclínicos de ingreso hemograma con anemia leve sin leucocitosis, se realiza hemocultivo y urocultivo que son negativos. Función hepática y renal conservada. El resto de exámenes dentro de los parámetros normales (ver Tabla 1). Se toma ecocardiograma que evidencia falla cardiaca con fracción de eyección disminuida motivo por el cual se traslada a Unidad de Cuidado Intensivo Pediátrico (UCIP) para soporte inotrópico con milrinone. Al sexto día de estancia presenta deterioro clínico del estado general y hemodinámico, con presencia de signos de respuesta inflamatoria sistémica, evidencia pico febril de foco desconocido por el cual se toman hemocultivos y se indica manejo con Vancomicina más Meropenem más Caspofungina cubriendo foco bacteriano y fúngico. Posteriormente se realiza ecocardiograma de control por patología cardiaca de base que demuestra de forma incidental en aurícula derecha siembras micóticas con alto grado de embolización, con un tamaño de 3 mm de diámetro, sin criterios de abordaje quirúrgico (Figura 1). En los hemocultivos tomados a través de catéter venoso central, se obtiene el aislamiento de *Candida lusitaniae* con perfil de sensibilidad a azoles y equinocandinas; mediante método automatizado con sistema Phoenix 100 (Figura 2). Se interconsulta al servicio de Infectología Pediátrica que indica rotación de terapia antifúngica a fluconazol 45 mg cada 24 horas por 42 días de tratamiento. En días posteriores, el paciente con resolución favorable, en el ecocardiograma de control a los 5 días se observa ausencia

Tabla 1. Laboratorios en el servicio de Urgencias del Hospital Infantil, Los Ángeles.

Paraclínicos	Parametro
Hemograma	Leucocitos 16.000 /cm ³ . Neutrófilos 50%. Linfocitos 40.6%. Eosinófilos 3%. Plaquetas 110.000/cm ³ . Hemoglobina 9 mg/dl.
Proteína C reactiva.	36 mg/dl.
Función renal	Creatinina 0.8 mg/dl.
Función hepática	AST 78.5 mg/dl ALT 86.2 mg/dl Bilirrubinas totales 0.23 mg/dl Bilirrubina indirecta 0.25 mg/dl Bilirrubina directa 0.13 mg/dl Fosfatasa alcalina 116 mg/dl. GGT 491 mg/dl LDH 399 mg/dl
Electrolitos	Na 138 mEq/dl. K 4.51 mEq/dl. Cl 90 mEq/dl. Mg 2.59 mEq/dl Calcio 11.41 mEq/dl Fosforo 6.39 mEq/dl.
Gases venosos	pH 7.51, PCO2 40.6%, PO2 34.9%, SO2 75.4%, HCO3 31,7 mg/dl.
Otros	Albumina 4.04 mg/dl Glicemia 34 mg/dl. Ácido láctico 4.94 mg/dl. TSH 4.23 mg/dl.

GGT: gamma glutamiltransferasa. LDH: lactato deshidrogenasa.

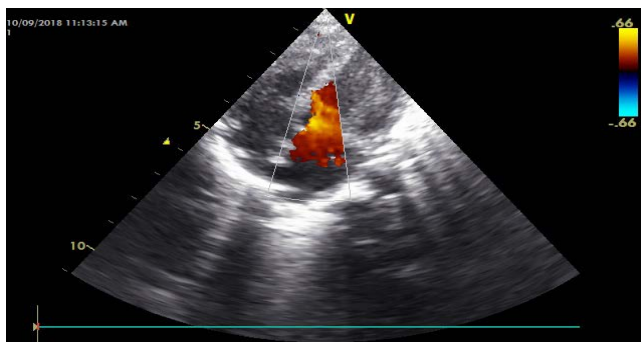


Figura 1. Ecocardiograma de control que evidencia defecto septal interatrial residual de 3 mm, neoaorta estenótica, insuficiencia tricuspídea ligera-moderada, presión de la arteria pulmonar de 45 mmHg y fracción de eyección de 45%, se observan lesiones micóticas en aurícula derecha de aproximadamente 3 mm de diámetro.

Fuente: Archivo del servicio de Cardiología, Hospital Infantil, Los Angeles.

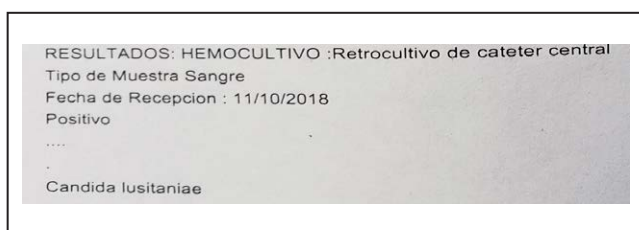


Figura 2. Reporte de hemocultivo que confirma *C. lusitanae*.

Fuente: Archivo del servicio de Laboratorio Clínico y Microbiología, Hospital Infantil, Los Angeles.

de siembras micóticas (Figura 3). Adicionalmente, se toman hemocultivos de control sin aislamiento. Paciente quien debido a comorbilidades de base que le condicionan estancia hospitalaria prolongada, alrededor de 3 meses. Se da egreso a su domicilio con control con el servicio de Cardiología Pediátrica para seguimiento de su patología de base en el Hospital Infantil Los Ángeles, sin embargo; lamentablemente en días recientes, se produce su deceso secundario a desnutrición severa y complicaciones de sus múltiples comorbilidades.

Discusión

Las prevalencia de endocarditis fúngica representa menos del 2% en todos los casos por endocarditis según reportes en naciones como; Italia, Francia y Estados Unidos¹⁸. Los datos en la literatura de endocarditis infecciosa por *C. lusitanae* en el mundo son escasos, en un estudio reportado por Kara *et al*¹⁰, encontraron en una población pediátrica solamente el 2% y en un trabajo realizado por Martínez *et al*¹⁹, no se presentó ningún caso por *C. lusitanae*. Amish *et al*²⁰ encontraron una endocarditis en válvula aortica asociada a isquemia aguda del miembro inferior y Ross *et al*²¹ evidenciaron una endocarditis de válvula protésica por *C. lusitanae*. En ese entendido, son muy exiguos los casos reportados en la literatura por *C. lusitanae*, de los cuales solo uno fue una endocarditis de válvula nativa²²⁻²³. En ambos casos de endocarditis valvular protésica se observó un resultado fatal, mientras que el paciente de endocarditis valvular nativa tuvo un buen desempeño luego de la cirugía de reemplazo valvular y terapia antifúngica supresora de por vida²²⁻²³. No obtuvimos

resultados de endocarditis infecciosa por *Cándida lusitanae* secundaria a cirugía por transposición de grandes vasos. En Colombia; de igual forma, no existen datos al respecto de endocarditis por *C. lusitanae*. Es importante comprender que predomina en los pacientes inmunocomprometidos, con uso de dispositivos intravasculares y administración de terapia antimicrobiana de amplio espectro. A continuación, se expone las especies de formas fúngicas más sobresalientes que causan endocarditis infecciosa (Tabla 2).

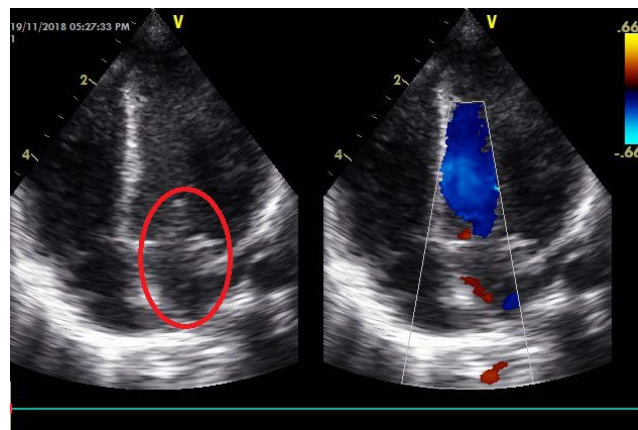


Figura 3. Ecocardiograma de control a los 5 días, en el cual se encuentra ausencia lesiones micóticas en aurícula derecha.

Fuente: Archivo del servicio de Cardiología, Hospital Infantil, Los Angeles.

Es necesario contemplar, que a pesar de la severidad que representa la endocarditis infecciosa como resultado del alta carga micótica de la candidiasis invasiva, no fue necesario la intervención quirúrgica en el caso presentado, según los criterios expuestos por la Sociedad Americana del Corazón y la Sociedad Americana de Cirugía Torácica que consisten en disfunción valvular con repercusión hemodinámica que resulta en falla cardíaca, endocarditis infecciosa del lado izquierdo por *Staphylococcus aureus* o microorganismos multirresistentes, IE complicada por bloqueo cardíaco, absceso aórtico o anular, lesiones penetrantes obstructivas, evidencia de infección persistente entre 5 y 7 días después de la iniciación apropiada de la terapia antibiótica^{16,17}. Con respecto al tratamiento de la IE por *Candida*, se describen en el paciente pediátrico los regímenes basados en Anfotericina B más intervención quirúrgica, seguidos por fluconazol para supresión prolongada de acuerdo al contexto clínico²⁴. Asimismo, la alternativa es equinocandina, cuando hay toxicidad a Anfotericina B, que ha demostrado buena respuesta farmacológica²⁵. A pesar de la terapia antifúngica y quirúrgica, se ha visto una mortalidad alrededor del 30-80%²⁶⁻³³. En nuestro caso, inicialmente se instauró equinocandina por ser el medicamento disponible en la institución, y posteriormente se continuó con fluconazol como la terapia de supresión por 42 días.

Conclusiones

En el presente reporte de caso, se expone una endocarditis infecciosa por *Candida lusitanae*, suceso infrecuente en el escenario clínico, con las características de invasión fúngica definidas en la literatura mundial. Ocurre principalmente en pacientes

Tabla 2. Especies de hongos involucrados en endocarditis infecciosa

Patógeno	Subtipo
<i>Candida</i> (50 – 80%)	<i>Candida albicans</i> (30-40%)
	<i>Candida</i> no <i>albicans</i>
	<i>C. parapsilosis</i>
	<i>C. glabrata</i> <i>C. tropicalis</i>
<i>Aspergillus</i> (20-25%)	<i>Aspergillus fumigatus</i>
	Otros:
	<i>terreus</i> <i>niger</i> <i>A. flavus</i>

Tomado y adaptado: P. Tattevin *et al.* International Journal of Antimicrobial Agents 44 (2014) 290–294.

inmunocomprometidos, con acceso venoso crónico y el empleo de antibióticos de amplio espectro como en el caso presentado. Es imprescindible la detección temprana y una intervención terapéutica vertiginosa, puesto que la infección latente, la resistencia antimicótica y el retraso en el diagnóstico conllevan a un pronóstico desfavorable y amenazante para la vida del paciente, incluso; con resultado fatal como ocurrió en el caso presentado.

Responsabilidades éticas

Confidencialidad de los datos. Los autores declaran que en este artículo no aparecen datos que permitan identificar al paciente.

Derecho a la privacidad y consentimiento informado. El consentimiento informado reposa en poder de los autores.

Conflictos de interés. Los autores declaran no tener ninguna relación financiera o personal que pudieran dar lugar a conflictos de interés.

Financiación. Los autores

Agradecimientos. A nuestro Hospital Infantil Los Ángeles, en Pasto, Colombia., donde cada día se entrega el alma y corazón al cuidado de los niños.

Referencias

- Benjamin DK Jr, Miro JM, Hoen B, Steinbach WJ, Fowler VG Jr, Olaison L, Habib G, Abrutyn E, Perfect J, Zass A, Corey GR, Eykyn S, Thuny F, Jimenez-Exposito MJ, the Ice-md Study Group: Candida Endocarditis: Contemporary Cases from the International Collaboration of Infectious Endocarditis Merged Database. *Scand J Infect Dis* 2004; 36:453-455.
- Ellis ME, Al-Abdely H, Sandridge A, Greer W, Ventura W. Fungal endocarditis: evidence in the world literature, 1965–1995. *Clin Infect Dis*. 2001;32(1):50-62.
- Millar BC, Jugo J, Moore JE. Fungal endocarditis in neonates and children. *Pediatr Cardiol*. 2005;26(5):517-36.
- Baltimore RS. Infective endocarditis. In: Jenson HB, Baltimore RS, eds. *Pediatric infectious diseases: principles and practice*. 2nd ed. Norwalk: Appleton & Lange; 2002. p.845-56.
- Chang A, Neofytos D, Horn D. Candidemia in the 21st century. *Future Microbiol*. 2008;3(4):463-72.
- Roilides E, Farmaki E, Evdoridou J, Dotis J, Hatzioannidis E, Tsivitanidou M, et al. Neonatal candidiasis: analysis of epidemiology, drug susceptibility, and molecular typing of causative isolates. *Eur J Clin Microbiol Infect Dis*. 2004;23(10):745-50.

- Celebi S, Hacimustafaoglu M, Ozdemir O, Ozkaya G. Nosocomial candidaemia in children: results of a 9-year study. *Mycoses*. 2008;51(3):248-57.
- Pfaller MA, Diekema DJ. Epidemiology of invasive candidiasis: a persistent public health problem. *Clin Microbiol Rev*. 2007;20(1):133-63.
- Conde-Rosa A, Amador R, Perez-Torres D, Colon E, Sanchez-Rivera C, Nieves-Plaza M, et al. Candidemia distribution, associated risk factors, and attributed mortality at a university-based medical center. *P R Health Sci J*. 2010;29(1):26-9.
- Zaoutis T. Candidemia in children. *Curr Med Res Opin*. 2010;26(7):1761-8.
- Kara A, et al. Infective Endocarditis in Candida Bloodstream Infections. *Braz J Cardiovasc Surg* 2018;33(1):54-8.
- Ostrosky-Zeichner L, Pappas P: Invasive Candidiasis in the intensive care unit. *Crit Care Med* 2006, 34(3):857-862.
- Pappas PG, Kauffman CA, Andes D, et al, Infectious Diseases Society of America. Clinical practice guidelines for the management of candidiasis: 2009 update by the Infectious Diseases Society of America. *Clin Infect Dis*. 2009; 48(5):503e535.
- Ellis M. Fungal endocarditis. *J Infect* 1997; 35:99–103.
- Tacke D, Koehler P, Cornely OA. Fungal endocarditis. *Curr Opin Infect Dis*. 2013; 26(6):501e507.
- Baltimore RS, Gewitz M, Baddour LM, Beerman LB, Jackson MA, Lockhart PB, et al. American Heart Association Rheumatic Fever, Endocarditis, and Kawasaki Disease Committee of the Council on Cardiovascular Disease in the Young and the Council on Cardiovascular and Stroke Nursing. Infective Endocarditis in Childhood: 2015 Update: a scientific statement from the American Heart Association. *Circulation* 2015;132:1487–515.
- Pettersson GB, Coselli JS, Hussain ST, Griffin B, Blackstone EH, Gordon SM, et al. The American Association for Thoracic Surgery (AATS) Consensus Guidelines: surgical treatment of infective endocarditis: executive summary. *J Thorac Cardiovasc Surg* 2017;153:1241–58.
- Gould FK, Denning DW, Elliott TS, et al. Guidelines for the diagnosis and antibiotic treatment of endocarditis in adults: a report of the Working Party of the British Society for Antimicrobial Chemotherapy. *J Antimicrob Chemother*. 2012;67:269e289.
- Martínez PA, Guerrero M, Santos JE, Hernández M, Mercado MC. *Rev Chilena Infectol* 2018; 35 (5): 553-559.
- A. Patel et al. *Heart & Lung* 43 (2014) 338e340.
- Ross G Michel, Gary T Kinasevitz, Douglas A Drevets, Jeremy H Levin and Douglas W Warden. Prosthetic valve endocarditis caused by *Candida lusitaniae*, an uncommon pathogen: a case report. *Journal of Medical Case Reports* 2009, 3:7611.
- Hariya A, Naruse Y, Kobayashi T, et al. Fungal endocarditis found at onset of lower limb acute aortic occlusion; report of a case. *Kyobu Geka*. 2005; 58(9):831e834.
- Pappas PG, Rex JH, Sobel JD, Filler SG, Dismukes WE, Walsh TJ, et al. Guidelines for treatment of candidiasis. *Clin Infect Dis*. 2004;38(2):161-89.
- Baddley JW, Pappas PG. Antifungal combination therapy: clinical potential. *Drugs*. 2005;65(11):1461-80.
- Pappas P, Kauffman C A, Andes D R, Clancy C J, Marr K A, Ostrosky-Zeichner L, et al. Clinical practice guideline for the management of candidiasis: 2016 Update by the Infectious Diseases Society of America. *Clin Infect Dis*. 2016; 62: e1-e50.
- Nazarian M, McCullough GH, Fielder DL. Bacterial endocarditis in pregnancy: successful surgical correction. *J Thorac Cardiovasc Surg*. 1976;71(6):880-3.
- Baddley JW, Benjamin DK Jr, Patel M, Miro J, Athan E, Barsic B, et al; International Collaboration on Endocarditis-Prospective Cohort Study Group (ICE-PCS). Candida infective endocarditis. *Eur J Clin Microbiol Infect Dis*. 2008;27(7):519-29.
- Lefort A, Chartier L, Sendid B, Wolff M, Mainardi JL, Podglajen I, et al; French Mycosis Study Group. Diagnosis, management and outcome of Candida endocarditis. *Clin Microbiol Infect*. 2012;18(4):E99-E109.
- Pierrotti LC, Baddour LM. Fungal endocarditis, 1995-2000. *Chest*. 2002;122(1):302-10.
- Benjamin DK Jr, Miro JM, Hoen B, Steinbach WJ, Fowler VG Jr, Olaison L, et al; ICE-MD Study Group. Candida endocarditis: contemporary cases from the International Collaboration of Infectious Endocarditis Merged Database (ICE-mD). *Scand J Infect Dis*. 2004;36(6-7):453-5.
- Falcone M, Barzaghi N, Carosi G, Grossi P, Minoli L, Ravasio V, et al; Italian Study on Endocarditis. Candida infective endocarditis: report of 15 cases from a prospective multicenter study. *Medicine (Baltimore)*. 2009;88(3):160-8.
- Bor DH, Woolhandler S, Nardin R, Bruschi J, Himmelstein DU. Infective endocarditis in the U.S., 1998–2009: a nationwide study. *PLOS ONE* 2013; 8:e60033.
- Wendt B, Haglund L, Razavi A, Rath R. *Candida lusitaniae*: an uncommon cause of prosthetic valve endocarditis. *Clin Infect Dis*. 1998; 26(3):769e770.

Agradecimientos a nuestros revisores

La revista Infectio agradece el valioso aporte de los siguientes revisores durante 2019 - 2020:

Agudelo, Carlos	Erume, Joseph	Muñoz, Jenny
Ahmadi, Nasrollah	Escandon, Patricia	Murcia, Martha
Al-Tawfiq, J. A.	Escandón-Vargas, Kevin	Naranjo, Laura
Alvarez Moreno, Carlos Arturo	Esparza, German	Nicholas, R. A. J.
Alvarez, Martha	Estrada, Santiago	Nichols, Santiago
Alzate Angel, Juan	Estripeaut, Dora	Ordonez, Karen
Angarita, Karina	Fernández-Trujillo, Liliana	Ordóñez, Diego
Arauz, Ana Belen	Ferraro, Salvatore	Ortega-Rosales, Alberto
Arce-Villalobos, Laura R.	Firacative, Carolina	Osorio, Lyda
Arechavala, Alicia	Florez, Ivan D	Ospina, Beatriz
Arenas, Nelson	Forero, Jorge	Pachar, Monica
Arevalo, Ingrid	Franco, Carlos	Padilla, Leonardo
Arias, Andres Felipe	Galas, Marcelo	Parra-Giraldo, Claudia
Ariza, Carlos José	Gomez Marin, Jorge	Patino-Jaramillo, Nasly
Atehortúa, Santiago	Gómez, Carlos	Pelaez, Ronald
Avendaño, Catalina	Gonzalez, Angel	Peña, Sebastian
Bannazadeh Baghi, Hossein	Gonzalez, Yeny	Pérez, Carlos
Bautista, José	Granda, Alberto	Poorebrahim, Mansour
Berlinghieri, Juan	Granda, Alberto	Puyet, Antonio
Bleasdale, Susan	Guerrero, Martha	Radhakrishnan, Venkatraman
Bolivar, Hector	Guzman, Adriana	Realpe, Teresa
Bonifaz, Alexander	Henao, Andrés	Restrepo, Andrea
Bonilla Aldana, Diana Katterine	Hernandez, Mauricio	Rivas, Pilar
Brito, Max	Hoyos, Julian	Robledo, Carlos
Caceres, Diego	Huamanchumo, Carlos J Toro	Rodriguez, Rosalba
Camacho Moreno, German	Hurtado, Isabel	Rodriguez-Morales, Alfonso J.
Camargo, Milena	Jaimes, Fabián	Rua, Alvaro
Canteros, Cristina	Jiménez, Natalia	Saavedra Trujillo, Carlos
Cardeño, John Jairo	Jimenez, Maria del Pilar	Sepulveda-Arias, Juan
Cardona, Jaime	Kullar, Ravina	Shahmahmoodi, Shohreh
Carugno, Jose	Lemos, Elkin	Soto De León, Sara
Castaño, Jhon Carlos	Lizarazo, Jairo	Sussmann, Otto
Caylà, Joan	Londoño, Angela Liliana	Tobon, Angela
Celis, Adriana	Lopez, Carolina	Tobón-Castaño, Alberto
Cienfuegos, Vanesa	Lora, Fabiana	Torres Caycedo, María Ines
Correa, Adriana	Machado-Alba, Jorge Enrique	Vargas, Hernan
Cuervo, Sonia	Martinez-Buitrago, Ernesto	Vasquez, Pablo
de la Cadena, Elsa	Mattar, Salim	Velilla, Paula
Deantonio, Rodrigo	Montes, Alfredo	Villamil-Gómez, Wilmer
Derakhshandeh, Abdollah	Muñoz, Marina	Zuluaga, Alejandra