

Infección pediátrica por *Chromobacterium violaceum*: reporte de caso

Virginia Espinosa-Navarro¹, Julián Londoño-Zuluaga², Johana Ochoa-Jiménez³, Jhojan Sebastián Herrera-Vargas^{4*}

Pediatric infection by *Chromobacterium violaceum*: report of case

Resumen

El *Chromobacterium violaceum*, perteneciente a la familia Neisseriaceae, hace parte de las bacterias gram negativas anaerobias facultativas, su nombre se deriva de su producción de un pigmento violeta, frecuentemente aislada en regiones tropicales y en escenarios con aguas estancadas. Es un patógeno poco frecuente en humanos, sin embargo, es responsable de una alta tasa de morbilidad y mortalidad, dado a su forma rápida de progresión a infecciones graves. Presentamos el caso de una paciente pediátrica que cursó inicialmente con otitis media aguda supurativa complicada con empiema, meningitis y que posteriormente se presenta con múltiples abscesos en piel, neumonía complicada, bacteriemia lo que llevó a su fallecimiento. Es importante el conocimiento sobre *Chromobacterium violaceum* dado a la complejidad del diagnóstico, la sospecha clínica y por ende el manejo oportuno de estos pacientes que lo llevan a ser un patógeno con un gran número de resultados devastadores en pacientes tanto inmunocomprometidos como inmunocompetentes.

Palabras clave: *Chromobacterium violaceum*; sepsis, meningitis; otitis media aguda supurativa; abscesos en piel; empiema

Abstract

Chromobacterium violaceum, belonging to the Neisseriaceae family, is a facultative anaerobic, gram-negative bacterium. Its name is derived from the production of a violet pigment, which is frequently isolated in tropical regions and settings with stagnant water. It is a rare pathogen in humans; however, it is responsible for a high rate of morbidity and mortality given its rapid progression to serious infections. We present the case of a pediatric patient who initially presented with acute suppurative otitis media complicated by empyema and meningitis, who subsequently presented with multiple skin abscesses, complicated pneumonia, and bacteremia, which led to her death. Knowledge about *Chromobacterium violaceum* is important given the complexity of the diagnosis, the clinical suspicion, and therefore the timely management of these patients, which leads it to be a pathogen with a large number of devastating results in both immunocompromised and immunocompetent patients.

Keywords: *Chromobacterium violaceum*; sepsis, meningitis; acute suppurative otitis media; skin abscesses; empyema

Introducción

Chromobacterium violaceum es una bacteria gram negativa anaerobia facultativa de la familia *Neisseriaceae*¹⁻³. Su nombre proviene del pigmento violáceo que produce³⁻⁵, no soluble en metanol, y crece fácilmente en medios como agar sangre/chocolate y caldo tioglicolato^{4,6}. Es común en regiones tropicales, donde se encuentra en suelos y agua como saprófita^{1,2,4}.

En humanos, la infección por *Chromobacterium violaceum* son infrecuentes⁵, aunque pueden avanzar rápidamente con consecuencias devastadoras⁷, debido al limitado conocimiento sobre este microorganismo y la escasa literatura sobre la terapéutica dirigida. Las lesiones cutáneas en contacto

con aguas y suelos contaminados tienden a ser la principal puerta de entrada⁴, no obstante, también se ha documentado la adquisición por vía oral^{1,2,7}.

Su compromiso principalmente se asocia con infecciones gastrointestinales, respiratorias, meningitis, endocarditis y múltiples abscesos (en hígado, bazo, pulmón, cerebro, entre otros), además síndrome hemofagocítico, bacteriemia y sepsis fulminante^{1,4}. La mortalidad en la población pediátrica se estima entre el 60% y 80%², lo que representa un desafío tanto diagnóstico como terapéutico, especialmente en el servicio de urgencias. Esto se complica más debido a la limitada eficacia de los antibióticos convencionales administrados de forma empírica⁶.

1 Clínica Somer, Rionegro Antioquia, Colombia. <https://orcid.org/0009-0007-6189-3286>

2 Clínica Somer, Rionegro Antioquia, Colombia. Universidad CES, Medellín Antioquia, Colombia. <https://orcid.org/0009-0008-6084-4965>

3 Clínica Somer, Rionegro Antioquia, Colombia. <https://orcid.org/0009-0001-1579-3010>

4 Clínica Somer, Rionegro Antioquia, Colombia. Centro Cardiovascular Somer Incare, Rionegro Antioquia, Colombia. Institución Universitaria Visión de las Américas, Medellín Antioquia, Colombia. <https://orcid.org/0000-0002-6919-8751>

* Autor para correspondencia:
Correo electrónico: jherrera@clnicasomer.com

Recibido: 31/01/2025; Aceptado: 23/06/2025

Cómo citar este artículo: V. Espinosa-Navarro, et al. Infección pediátrica por *Chromobacterium violaceum*: reporte de caso. Infectio 2025; 29(4): 244-247 <https://doi.org/10.22354/24223794.1253>

El objetivo del artículo es describir un caso clínico en el que el foco inicial fue una otitis media aguda complicada con otomastoiditis, empiema cerebral y meningitis. En este contexto, se aisló *Chromobacterium violaceum* a partir de un aspirado traqueal. A pesar del tratamiento con antibióticos de amplio espectro, la enfermedad presentó un curso tórpido que culminó en un desenlace fatal.

Su importancia radica en la complejidad del diagnóstico, la sospecha clínica y por ende el manejo oportuno de estos pacientes para reducir mortalidad prematura o complicaciones graves.

Descripción del caso

Se trata de una niña de 8 años, residente en zona rural del municipio de Guarne, Antioquia/Colombia, sin antecedentes patológicos relevantes. La paciente acude al servicio de urgencias del hospital de baja complejidad por presentar un cuadro clínico de 20 días de evolución compatible con una otitis media aguda derecha asociado a picos febriles, iniciando manejo antibiótico con amoxicilina. Sin embargo, ante la escasa respuesta al tratamiento, se cambia a amoxicilina con ácido clavulánico con mala tolerancia al medicamento y un agravamiento progresivo del cuadro clínico, dado por, cefalea intensa, otorrea purulenta, rigidez de nuca y decaimiento general, realizando traslado a institución de mayor complejidad.

Al ingreso, la paciente presentaba condiciones generales regulares, con palidez, dolor evidente, asimetría facial, otorrea bilateral y rigidez de nuca marcada. Mostraba signos meníngeos positivos, lo que llevó a sospechar sepsis secundaria a mastoiditis o meningitis. Como parte del abordaje inicial, se realizó una tomografía simple de cráneo, que evidenció prominencia del espacio subaracnoideo en el tentorio del lado izquierdo y cambios sugestivos de otomastoiditis crónica izquierda. Por ello, se indicó resonancia magnética de cerebro contrastada, encontrando hallazgos que se relacionan a un empiema, sin efecto compresivo, signos de cerebritis, ni abscesos y paraclínicos de extensión con importante elevación de reactantes de fase aguda. (Tabla 1).

Dado los hallazgos clínicos y paraclínicos se concluyó diagnóstico de meningitis, por lo cual fue valorada de forma interdisciplinaria por especialidades como pediatría, infectología pediátrica y neurocirugía quienes indicaron manejo antibiótico venoso, vigilancia neurológica en unidad de cuidados especiales pediátricos por riesgo de deterioro clínico.

A la semana siguiente del tratamiento antibiótico instaurado, la paciente presentó signos de hipertensión endocraneana grave y deterioro del estado de conciencia. En una nueva resonancia cerebral de control se evidenció absceso cerebral creciente (Figura 1, secuencia 1), por lo cual se llevó a derivación con ventriculostomía externa urgente y craneotomía con drenaje de absceso de fosa posterior. Además, por parte de otorrinolaringología se realizó timpanostomía y mastoidectomía. Posterior al manejo quirúrgico la paciente fue trasladada a unidad de cuidados intensivos pediátricos, allí adicionaron el manejo antibiótico indicado por infectología, mostrando

adecuada evolución clínica. Sin embargo, a los 7 días presentó hemiparesia izquierda, por lo que se realiza nueva resonancia magnética, mostrando lesión expansiva cerebelosa izquierda de gran tamaño encapsulada, con gran efecto masa y desplazamiento del mesencéfalo, (Figura 1, secuencia 2) por lo que requirió un nuevo drenaje urgente.

Tras 14 días, la paciente presentó mejoría significativa, retirando ventriculostomía y fue dada de alta 10 días después. A los dos meses, regresa a la institución de alta complejidad, por presentar múltiples abscesos cutáneos y un estado de choque secundario a sepsis de tejidos blandos, se inició antibiótico de amplio espectro con vancomicina, clindamicina y cefepime, además con evidencia de adenitis submaxilar, derrame pleural y neumonía hematógena (Figura 1, secuencia A y B), se realizaron cultivos de sangre los cuales marcaron negativos inicialmente, cultivo de orina donde se aisló *Enterococcus faecalis* y cultivo de secreción donde se aisló *Staphylococcus aureus* meticilino sensible (Tabla 1). Sin embargo, paciente con evolución tórpida pese a cubrimiento antibiótico de amplio espectro, con requerimiento de vasopresor e infusión de calcio, la paciente fallece a los 7 días de su ingreso. Posterior a su defunción se identificó en hemocultivos finales y aspirado traqueal crecimiento de bacilos gram negativo: *Chromobacterium violaceum* (Tabla 1).

Discusión

El *Chromobacterium violaceum* es un cocobacilo gram negativo^{1-3,6,10}, descubierto por primera vez en 1881. Los primeros reportes sobre su patogenicidad se documentaron en 1905 como causa de septicemia en búfalos⁹, y no fue hasta 1927 que se identificó como agente infeccioso en humanos⁶. Su infección se asocia a la exposición con suelos y aguas de áreas tropicales, y es considerado un patógeno oportunista de baja virulencia^{4,6,7}.

La infección por *Chromobacterium violaceum* es poco frecuente, pero se asocia con alta letalidad debido a su potencial de diseminación sistémica, la gravedad del cuadro clínico, la complejidad en su manejo terapéutico y la escasa sospecha diagnóstica^{6,10}. El período de incubación es variable, con un rango estimado entre 3 y 14 días⁹ y las manifestaciones clínicas iniciales suelen consistir en inflamación localizada en el sitio de inoculación, acompañado de síntomas generales como náuseas, vómito, astenia, adinamia, fiebre, entre otros. Sin embargo, el cuadro tiende a progresar de forma rápida con compromiso multiorgánico, lo que puede derivar en infecciones graves como bacteremia, meningitis, formación de múltiples abscesos y sepsis fulminante^{2-4,10}. La tasa de mortalidad reportada oscila entre el 65 y el 80%, aunque no todos los casos resultan fatales².

Hasta la fecha se han descrito menos de 200 casos alrededor del mundo, en su gran mayoría, pacientes inmunocomprometidos con enfermedades crónicas^{2,8}, historia de pobre acceso a los servicios de salud y condiciones medioambientales precarias^{3,7}, sin embargo, es un patógeno que se puede pre-

Tabla 1. Resultados de Laboratorio y Estudios Complementarios del Paciente

Hemograma	Hemoglobina 11,2 gr/dL (VR: 12-16) Hematocrito 33,30 % (VR: 36-50) Leucocitos 13.880 células/ μ L (VR: 5.200-10.600) Neutrófilos 10.500 células/ μ L (VR: 1.900-8.000)
Proteína C reactiva	257 mg/L (VR: 0.00-9.00)
Gases arteriales	pH 7,50 (VR: 7.35-7.45) PaO ₂ 121 mmHg (VR: 75-108) PaCO ₂ 25 mmHg (VR: 32-45) HCO ₃ 20,7 mmol/L (VR: 22-26) SaO ₂ 98% (VR: 96-100) PaO ₂ /FiO ₂ 576 mmHg Anión GAP 12 mmol/L (VR: 8-16) Ácido láctico 1,36 mmol/L (VR: 0.7-2.1)
Anticuerpos contra hepatitis C	0.09 (negativos) (VR <10)
Perfil renal	Creatinina 0.34 mg/dL (VR: 0.26-0.61) BUN 11.8 mg/dL VR: 9.0-23.0) Urea 25.45 mg/dL (VR: 19.00-49.22)
Ionograma	Sodio 140 mEq/L (VR: 136.00 - 145.00) Potasio 4,21 mEq/L (VR: 3.4 - 4.6)
Perfil hepático	Alanino aminotransferasa 7.80 U/L (VR: 5.00 - 25.00) Transaminasa aspartato aminotransferasa 14.80 U/L (VR: 0.00 -34.00)
Estudio de líquido cefalorraquídeo	Cultivo: No se obtuvo crecimiento de gérmenes aerobios ni anaerobios en 3 días de incubación. Coloración Gram: Reacción leucocitaria ausente, bacterias no se observan en la muestra analizada Citoquímico: Color blanco, aspecto turbio, recuento de leucocitos 4000 U/L, hematíes 40%, neutrófilos 95%, mononucleares 5%, glucosa <4 mg/dL, proteínas 89 mg/dL
Cultivos finales	N°1. Aspirado traqueal Se obtuvo crecimiento de: <i>Chromobacterium violaceum</i> N°2. Secreción de herida quirúrgica cervical posterior Se obtuvo crecimiento de: <i>Staphylococcus aureus</i>
Hemocultivos finales	N°1. Catéter venoso central vía distal Positivo a las 12 horas 3 minutos: <i>Chromobacterium violaceum</i> N°2. Catéter venoso central vía proximal Positivo a las 11 horas 43 minutos: <i>Chromobacterium violaceum</i> N°3. Miembro superior izquierdo Positivo a las 12 horas 3 minutos: <i>Chromobacterium violaceum</i>

Nota: VR (valor de referencia), BUN (nitrógeno ureico en sangre), HCO₃ (bicarbonato), PaO₂ (presión arterial de oxígeno), PaCO₂ (presión arterial de dióxido de carbono), SaO₂ (saturación arterial de oxígeno).

sentar en pacientes inmunocompetentes^{1-3,7}. Hasta el 2021 según la literatura revisada, se han reportado sólo 3 casos en Colombia, un caso pediátrico y dos adultos, uno de los adultos con desenlace no fatal^{2,9}.

Se ha determinado con resultados muy similares en la gran mayoría de artículos revisados un perfil de sensibilidad con tendencia a la resistencia contra las cefalosporinas de tercera generación, penicilina y sensibilidad a aminoglucósidos, carbapenémicos, tetraciclinas, fluoroquinolonas y sulfonamidas, con recomendación principal el uso de carbapenémicos en combinación con fluoroquinolonas o aminoglucósidos^{2,3,6,8,10}. La paciente presentó un cuadro clínico de evolución tórpida, con una respuesta inadecuada a la terapia antimicrobiana inicial de amplio espectro, lo que finalmente condujo a un desenlace fatal. Se puede considerar que su estado de inmunosupresión, consecuencia de múltiples intervenciones

quirúrgicas, tratamiento antibiótico prolongado, presencia de múltiples accesos vasculares e internación prolongada, facilitó la infección por este patógeno oportunista. Una limitación importante es la ausencia de una asociación clara con fuentes comunes de contaminación, según lo referido por los familiares, por lo que este factor no puede considerarse un riesgo identificado en el presente caso clínico.

En Colombia, este es el segundo caso reportado en niños^{3,4} y es consistente con que la presencia de sepsis y bacteriemia están relacionado a los peores desenlaces clínicos, además que la combinación antibiótica usada en la paciente de este caso no corresponde con la mayoría de casos clínicos donde su desenlace no fue fatal, pese a que el perfil de resistencia no descarta las opciones usadas, es importante conocer el perfil microbiológico de este patógeno para evitar complicaciones a futuro incluyendo la muerte.

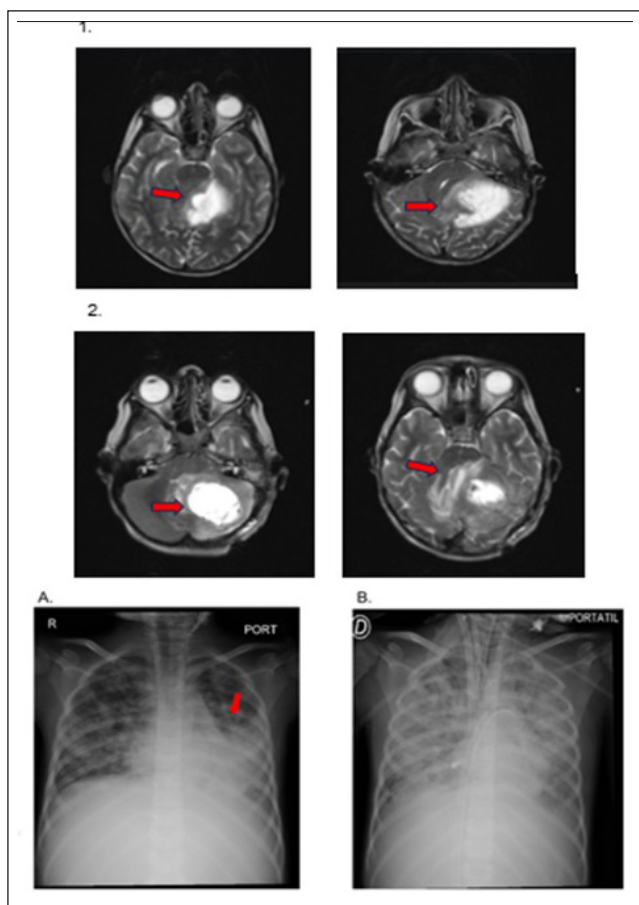


Figura 1. Resonancia magnética simple de cerebro que muestra absceso cerebral desplazando el tallo en foramen magno (Secuencia 1) y lesión expansiva cerebelosa izquierda encapsulada, con desplazamiento del mesencéfalo (Secuencia 2). Radiografía de tórax con consolidación neumónica basal izquierda (Secuencia A) y progresión a neumonía multilobar con derrame pleural derecho (Secuencia B).

Como conclusión, este caso ilustra la importancia de considerar infecciones por patógenos oportunistas, como *Chromobacterium violaceum*, incluso en pacientes previamente sanos, independientemente de la presencia de factores de riesgo ambientales evidentes. A pesar del uso de terapia antimicrobiana de amplio espectro, el desenlace fatal resalta la necesidad de una vigilancia clínica estrecha y de estrategias preventivas, especialmente en pacientes con múltiples comorbilidades e internaciones prolongadas. Este reporte contribuye al conocimiento sobre infecciones atípicas y enfatiza la relevancia de mantener una alta sospecha diagnóstica ante infecciones graves con pobre respuesta al tratamiento.

Responsabilidades éticas

Protección de personas y animales. No aplica

Protección de poblaciones vulnerables. Se obtuvo el consentimiento informado debidamente firmado por tutor legal, autorizando el uso de datos clínicos para la elaboración del reporte de caso. Se garantiza que no se utilizarán datos sensibles ni fotografías de la paciente.

Confidencialidad. Toda la información clínica utilizada para este reporte fue tomada tras la obtención del consentimiento informado y posterior aval del Comité de Ética en Investigación de la Clínica Somer, según el acta número 83, fechada el 21 de octubre de 2024.

Privacidad. Se garantiza el derecho a la privacidad de la paciente. En la redacción de este artículo y en cualquier material gráfico asociado, no se han utilizado nombres, iniciales, números de historia clínica ni datos identificativos.

Financiación. El presente manuscrito no cuenta con subvenciones ni apoyo económico proveniente de instituciones públicas, privadas o sin fines de lucro.

Conflicto de intereses. Los autores declaran no tener conflictos de interés en relación con el presente manuscrito.

Contribución de los autores. Todos los autores contribuyeron, leyeron y aprobaron la versión del manuscrito enviado.

Referencias

1. Corallo, D. T., Aguirre, C., Lamberti, D., Colman, S., Alvarez, M., Sucin, G., Albornoz, M., Sotelo, O., & Euliarte, C. (2019). *Septicemia por Chromobacterium violaceum en pediatría*. https://repositorio.unne.edu.ar/bitstream/handle/123456789/47990/RIUNNE_FMED_AR_Corralo-Aguirre-Lamberti.pdf?sequence=1
2. Cubides Diaz, D. A., Arsanios Martin, D., Bernal Ortiz, N., Ovalle Monroy, A. L., Hernandez Angarita, V., & Mantilla Florez, Y. F. (2021). Chromobacterium violaceum periareolar infection, first non-lethal case in Colombia: Case report and literature review. *Infectious Disease Reports*, 13(2), 571–581. <https://doi.org/10.3390/idr13020053>
3. Yang, C.-H., & Li, Y.-H. (2011). Chromobacterium violaceum infection: A clinical review of an important but neglected infection. *Journal of the Chinese Medical Association: JCMA*, 74(10), 435–441. <https://doi.org/10.1016/j.jcma.2011.08.013>
4. Guevara, A., Salomón, M., Oliveros, M., Guevara, E., Guevara, M., & Medina, L. (2007). Sepsis por *Chromobacterium violaceum* pigmentado y no pigmentado. *Revista Chilena de Infectología: Organ Oficial de La Sociedad Chilena de Infectología*, 24(5), 402–406. <https://doi.org/10.4067/s0716-10182007000500010>
5. Durán, N., & Menck, C. F. M. (2001). *Chromobacterium violaceum*: A Review of Pharmacological and Industrial Perspectives. *Critical Reviews in Microbiology*, 27(3), 201–222. <https://doi.org/10.1080/20014091096747>
6. Herrera, M. L., Catarinella, G., Mora, D., Obando, C., & Moya, T. (2005). Chromobacterium violaceum Sensibilidad Antimicrobiana. *Revista médica del Hospital nacional de niños Dr. Carlos Saenz Herrera*, 40(1), 05–08. https://www.scielo.sa.cr/scielo.php?script=sci_arttext&pid=S1017-85462005000100001
7. Gómez, M., Santos, A., Guevara, A., & Rodríguez, C. (2017). Reporte de dos casos de inusual infección no letal por *Chromobacterium violaceum*. Revisión literaria. *Infectio: revista de la Asociación Colombiana de Infectología*, 21(2). <https://doi.org/10.22354/in.v21i2.657>
8. Alisjahbana, B., Debora, J., Susandi, E., & Darmawan, G. (2021). Chromobacterium violaceum: A Review of an Unexpected Scourge. *International Journal of General Medicine*, 14, 3259–3270. <https://doi.org/10.2147/ijgm.s272193>
9. Díaz Pérez, J. A., García, J., & Rodríguez Villamizar, L. A. (2007). Sepsis by *Chromobacterium violaceum*: first case report from Colombia. *The Brazilian Journal of Infectious Diseases: An Official Publication of the Brazilian Society of Infectious Diseases*, 11(4), 441–442. <https://doi.org/10.1590/s1413-86702007000400016>
10. Kothari, V., Sharma, S., & Padia, D. (2017). Recent research advances on *Chromobacterium violaceum*. *Asian Pacific Journal of Tropical Medicine*, 10(8), 744–752. <https://doi.org/10.1016/j.apjtm.2017.07.022>