

Gastric and intestinal myiasis due to *Ornidia obesa* (Diptera: Syrphidae) in humans. First report in Colombia

Miasis gástrica e intestinal por *Ornidia obesa* (Diptera: Syrphidae) en humanos. Primer reporte en Colombia

Gustavo López V^{1*} M.Sc, Irma Romero M¹ Bacterióloga, Gabriel Parra Henao² Ph.D.

¹Instituto Colombiano de Medicina Tropical CES. Medellín Colombia. ²Centro de Investigación en salud para el Trópico(CIST) UCC, Santa Marta Colombia. *Correspondencia: gulova@une.net.co

Received: February 2016; Accepted: November 2016.

ABSTRACT

Myiasis are parasitic infestations of animals and humans tissues and is caused by fly larvae. This kind of infestation has Public Health importance. In the Colombian biomedical literature the reports about myiasis in humans are scarce. In this paper, we report two cases of patients with gastrointestinal myiasis where the etiologic agents involved were *Ornidia obesa* and *Ornidia* sp (Diptera: Syrphidae). The taxonomic identification of the larvae was done at the Colombian Institute of Tropical Medicine and taxonomic confirmation was done at the laboratory of medicine veterinary and Zoology of Sao Pablo University. These two cases of myiasis are of first report in Colombia

Keywords: Colombia, Diptera, Humans, Myiasis (*Source:CAB*).

RESUMEN

Las miasis son infestaciones de tejidos de animales y humanos, causadas por larvas de moscas, las cuales tienen importancia manifiesta en Salud Pública. En la literatura biomédica Colombiana, son escasos los reportes referentes a los diferentes tipos de miasis que se presentan en los humanos. En este trabajo se reportan dos casos de pacientes con miasis gastrointestinal, donde los agentes etiológicos implicados fueron *Ornidia obesa* y *Ornidia* sp (Diptera: Syrphidae). La identificación taxonómica de las larvas halladas en ambos pacientes se realizó en el Instituto Colombiano de Medicina Tropical CES y fue confirmada en el Laboratorio del Departamento de Medicina Veterinaria Preventiva en Salud Animal de la Facultad de Medicina Veterinaria y Zootecnia de la Universidad de Sao Paulo. Estos dos casos de miasis se constituyen en el primer reporte en Colombia.

Palabras clave: Colombia, Dípteros, Humanos, Miasis (*Fuente:CAB*).

INTRODUCTION

Myiasis is parasitic infestation of animal and human tissues and organs caused by fly larvae. The infestation can be localized on the skin, necrotic tissues and in cavities such as the nostrils, gastrointestinal tract and genitourinary tract (1).

Myiasis can be classified according to the affected tissues or anatomical region as cutaneous or systemic. As for the latter, although its initial location is the skin, it can migrate to the gastric, intestinal, rectal, urinary, auricular and ophthalmic tissues (2), causing dermal, cutaneous or subdermal myiasis; Urogenital myiasis; Gastrointestinal or enteral myiasis; Ocular myiasis; Nasopharyngeal myiasis; Etc. (3,4).

According to the degree of parasitism, myiasis can be classified as *obligatory* when larvae feed exclusively on living tissues, *optional* when larvae require necrotic and accidental tissues when they are caused by free dipters, but under certain circumstances can be ingested by the host and develop in it accidentally (1,5-7).

The most common etiological agents are larvae from genus: *Sarcophaga*, *Dermatobia*, *Oestrus*, *Gasterophilus*, *Cochliomya*, *Lucilia*, *Chrysomya* and *Musca* (8). Larvae are initially fed for a given time on living or dead tissues of the host, as well as on their organic fluids (7,8).

The most frequently associated diseases and risk factors for myiasis are: exposed ulcers, hemorrhoids, cutaneous bacterial infections, heavily exuding wounds, lack of personal grooming, farm animal raising, alcohol-related behaviors such as insensitivity and sleeping outdoors, ingestion of contaminated food, abandoned individuals with diminished physical or mental functions (9,10).

CLINICAL CASE STUDY

The first case corresponds to a 70-year-old patient living in Medellín, Antioquia, who entered the hospital due to digestive problems: fetid feces, diarrhea, no mucus or blood, subjective fever, headache, general malaise, severe cramps. The patient reported that she sometimes saw the presence of a small animal moving inside her feces, which was extracted for laboratory examination.

The sample was sent to the Colombian Institute of Tropical Medicine (ICMT-CES) and identified as dipterous larvae in the third stage of

INTRODUCCIÓN

Las miasis son infestaciones parasitarias de tejidos y órganos de animales y humanos ocasionadas por larvas de moscas. La infestación puede localizarse en piel, tejidos necróticos y en cavidades como fosas nasales, tracto gastrointestinal y genitourinario (1).

Las miasis pueden ser clasificadas según los tejidos o región anatómica que afecten: cutáneas o sistémicas. Respecto a estas últimas, aunque su localización inicial sea la piel, pueden migrar a tejidos gástrico, intestinal, rectal, urinario, auricular y oftálmico (2), causando miasis dérmica, cutánea o subdérmica; miasis urogenital; miasis gastrointestinal o entérica; miasis oftálmica u ocular; miasis nasofaríngea; etc. (3,4).

Según el grado de parasitismo, las miasis se pueden clasificar como *obligatorias* cuando las larvas se alimentan exclusivamente de tejidos vivos, *facultativas* cuando las larvas requieren tejidos necrosados y *accidentales* cuando son causadas por dípteros de vida libre pero que por ciertas circunstancias pueden ser ingeridos por el hospedador y desarrollarse en él en forma accidental (1,5-7).

Los agentes etiológicos más comunes son larvas de los géneros: *Sarcophaga*, *Dermatobia*, *Oestrus*, *Gasterophilus*, *Cochliomya*, *Lucilia*, *Chrysomya* y *Musca* (8). Las larvas se alimentan inicialmente durante un tiempo determinado de tejidos vivos o muertos del hospedador, así como también de sus fluidos orgánicos (7,8).

Las enfermedades y factores de riesgo asociados y descritos con mayor frecuencia para las miasis son: úlceras expuestas, hemorroides, infecciones bacterianas cutáneas, heridas con abundante exudado, falta de aseo personal, cría de animales de campo, conductas asociadas al alcoholismo como insensibilidad y costumbre de dormir a la intemperie, ingestión de alimentos contaminados, individuos en abandono con funciones físicas o mentales disminuidas (9,10).

CASO CLÍNICO

El primer caso corresponde a una paciente de 70 años residente en Medellín, Antioquia, quien ingresó al hospital por problemas digestivos: deposiciones fétidas, diarreas, sin moco ni sangre, fiebre subjetiva, cefalea, malestar general, retortijones fuertes. La paciente

development of the species *Ornidia obesa* (Diptera: Syrphidae) following the description of Montoya et al (11) (Figure 1).

The second case refers to an 11-year-old patient living in Medellín, who consulted several times for chest and abdominal pain, dyspnea, bloody stools and diarrhea and an initial diagnosis of infectious gastroenteritis. For more than five months, the parasites were removed through his mouth and nose, despite treatment with albendazole.

The collected larvae were sent to the laboratory of the Colombian Institute of Tropical Medicine - CES where they were identified as larvae of *Ornidia sp.* Following the description by Montoya et al. (11), which does not allow to reach a species due to the L1 larval state (Figures 2-5).

The taxonomic identification of the larvae found in both patients was confirmed in the Laboratory of the Department of Preventive Veterinary Medicine and Animal Health of the Faculty of Veterinary Medicine and Animal Husbandry of the University of Sao Paulo (Dr. Marcelo Labruna).

DISCUSSION

According to the eating and behavioral habits of the dipterans that cause them, myiasis




Figure 1. a and b. Larva 3 of *Ornidia obesa*. Patient # 1. Intestinal myiasis

refería que en ocasiones veía la presencia de un animalito moviéndose dentro de las deposiciones, el cual fue extraído de una de ellas para examen de laboratorio.

La muestra se envió al Instituto Colombiano de Medicina Tropical (ICMT- CES) y allí se identificó como larva de díptero en tercer estadio de desarrollo de la especie *Ornidia obesa* (Diptera: Syrphidae) siguiendo la descripción de Montoya et al (11) (Figuras 1).

El segundo caso se refiere a un paciente de 11 años, residente en Medellín, que consultó en varias ocasiones por dolor torácico y abdominal, disnea, heces diarreicas y sanguinolentas, y se le había hecho diagnóstico inicial de gastroenteritis infecciosa. Durante más de cinco meses estuvo eliminando parásitos por boca y nariz, a pesar de tratamiento con albendazol.

Las larvas recolectadas fueron remitidas al laboratorio del Instituto Colombiano de Medicina Tropical - CES donde se identificaron como larvas de *Ornidia sp.* Siguiendo la descripción de Montoya y col (11) que no permite llegar a especie por tratarse de larvas L1 (figuras 2-5).

La identificación taxonómica de las larvas halladas en ambos pacientes fue confirmada en el Laboratorio del Departamento de Medicina Veterinaria Preventiva en Salud Animal de la Facultad de Medicina Veterinaria y Zootecnia de la Universidad de Sao Paulo (Dr. Marcelo Labruna).

DISCUSIÓN

De acuerdo con los hábitos alimenticios y de comportamiento de los dípteros que las ocasionan, las miasis se pueden clasificar en miasis *específicas*, *semiespecíficas* y *accidentales*. Las específicas son aquellas debidas a larvas que requieren alimentarse de tejidos vivos, como por ejemplo *C. hominivorax*, *D. hominis*. Las miasis semiespecíficas o secundarias son aquellas ocasionadas por larvas que sobreviven alimentándose de tejidos necrosados, ejemplo: *C. macellaria*, *Sarcophaga sp*; y las miasis accidentales, como su nombre lo indica son aquellas que se instalan por accidente y ocasionadas especialmente por *M. domestica*, *F. canicularis*, y especies de la familia Syrphidae como *Eristalis tenax* y *O. obesa*, como el caso que se reporta en este trabajo (2, 10).

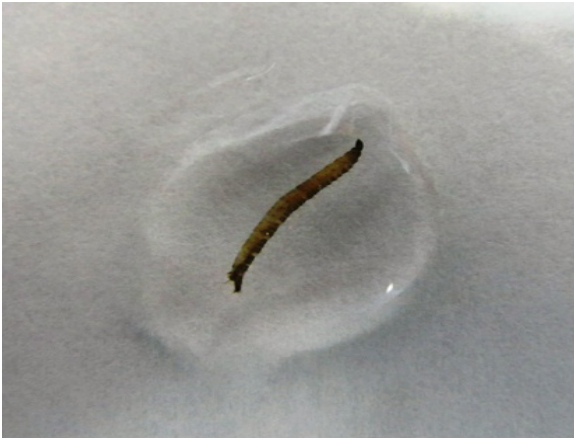

Figure 2. Larval L1 of *Ornidia sp.*



Figure 3. Larval L1 of *Ornidia sp.*



Figure 4. *Ornidia sp.*, Posterior extremity.



Figure 5. *Ornidia sp.*, anterior end

can be classified into *specific*, *semi-specific* and *accidental*. Specific are those due to larvae that feed on living tissues, such as *C. hominivorax*, *D. hominis*. Semi-specific or secondary myiasis are those caused by larvae that survive feeding on necrotic tissues, for example: *C. macellaria*, *Sarcophaga sp*; And accidental myiasis, as its name implies, is installed by accident and caused especially by *M. domestica*, *F. canicularis*, and species of the family *Syrphidae* as *Eristalis tenax* and *O. obesa*, as the case reported in this work (2, 10).

The most important human myiasis in our environment are caused by larvae of *D. hominis* and *C. hominivorax* (9-11). In other countries such as Chile and Brazil there are reports of the presence of accidental myiasis by *E. tenax* and *O. obesa* (10,12).

It is important to emphasize that the larvae of syrphids have different eating habits and adults have a main ecological function of pollination. The results of the studies in Colombia indicate a wide distribution of syrphids species which,

Las miasis en humanos más importantes en nuestro medio son ocasionadas por larvas de *D. hominis* y *C. hominivorax* (9-11). En otros países como Chile y Brasil existen reportes de la presencia de miasis accidentales por *E. tenax* y *O. obesa* (10,12).

Es importante resaltar que las larvas de los Sífidos presentan diversos hábitos alimenticios y los adultos tienen como principal función ecológica la polinización. Los resultados de los estudios en Colombia indican amplia distribución de especies de Sífidos y como se reporta en este trabajo y en la literatura, se pueden presentar miasis accidentales en humanos (11).

Con respecto a las miasis accidentales por dípteros de la familia *Syrphidae*, se reportó por primera vez el caso clínico de una paciente chilena de 27 años de edad, la cual en un período menstrual presentó sensación de cuerpo extraño móvil en la región vaginal y luego expulsó larvas que fueron identificadas como larvas de tercer estado de *Eristalis tenax*

as reported in this work and in literature, may produce accidental myiasis in humans (11).

Regarding accidental myiasis caused by Diptera of the Syrphidae family, the clinical case of a 27-year-old Chilean female patient was reported for the first time, who in a menstrual period presented a sensation of foreign body moving in the vaginal region and then expelled Larvae that were identified as third instar larvae of *Eristalis tenax* (Diptera: Syrphidae) (10).

Similarly, intestinal myiasis by *O. obesa* larvae was reported in Brazil in an eight-year-old girl who was taken to the hospital with hyperthermia, abdominal pain and intestinal obstruction. In the physical examination two larvae and one pupa of this species were found. According to the medical report, the patient may have consumed food contaminated with eggs or larvae (13). For the case in Colombia, no records of this type of accidental myiasis by *O. obesa* were found, being this the first reported case.

In different reports of myiasis (2,4), the patients present important immunocompromised conditions, among others, advanced age and malnutrition; as well as intrinsically attractive factors for the oviposition of flies, such as the presence of tissues with abundant protein rich exudates, that also serve as chemotactic agents for flies (3,4).

For the case of the type of myiasis reported in the present study, these are not necessarily risk factors for accidental myiasis. Proper management of organic waste and food handling must be effective in the prevention of this type of cases.

Finally, it is pertinent to draw attention to the treatment of myiasis. Oral ivermectin administration is based on diverse scientific evidence (9,12), in addition to assisting in the control of larvae in difficult-to-access cavitory myiasis. However, it is important to emphasize the importance of mechanically monitoring and extracting the larvae, as these could invade healthy tissue and cause significant damage, including intense pain and deformation (4). This possibility of invasion, in turn, depends on the dipterous species involved in the infestation (3,4).

Acknowledgment

To Dr. Marcelo Bahía Labruna Laboratory Director of the Department of Preventive Veterinary Medicine and Animal Health of the Faculty of Veterinary Medicine and Animal Husbandry of the University of Sao Pablo for confirmation in the identification of the larvae.

(Diptera: Syrphidae) (10).

De igual manera, se reportó en Brasil una miasis intestinal por larvas de *O. obesa* en una niña de ocho años quien fue llevada al hospital con hipertermia, dolor abdominal y obstrucción intestinal. En el examen físico encontraron dos larvas y una pupa de esta especie. De acuerdo con el reporte médico posiblemente la paciente consumió alimentos contaminados con huevos o larvas (13). Para el caso de Colombia, no se encontraron registros de este tipo de miasis accidental por *O. obesa*, siendo este el primer caso reportado.

En diferentes reportes de miasis (2,4), los pacientes presentan importantes condicionantes de inmunocompromiso, entre otros, edad avanzada y desnutrición; además de factores intrínsecamente atrayentes para la oviposición de las moscas, tales como la presencia de tejidos con abundantes exudados ricos en proteínas que, además, sirven como agentes quimiotácticos para las moscas (3,4).

Para el caso del tipo de miasis reportada en el presente trabajo, esos no necesariamente son factores de riesgo condicionantes para la presentación de las miasis accidentales. Un adecuado manejo de los desechos orgánicos y de la manipulación de alimentos, deben ser efectivos para la prevención de este tipo de casos.

Finalmente, es pertinente llamar la atención en cuanto al tratamiento de las miasis. La administración de ivermectina oral se basa en diversa evidencia científica (9,12), además de asistir en el control de las larvas en miasis cavitarias de difícil acceso. Sin embargo, es pertinente hacer énfasis en la importancia de vigilar y extraer mecánicamente las larvas, debido a que estas podrían invadir el tejido sano y causar daños importantes, entre ellos intenso dolor y deformación (4). Esta posibilidad de invasión, a su vez, depende de la especie de díptero involucrado en la infestación (3,4).

Agradecimientos

Al Dr. Marcelo Bahía Labruna Director del Laboratorio del Departamento de Medicina Veterinaria Preventiva en Salud Animal de la Facultad de Medicina Veterinaria y Zootecnia Universidad de Sao Pablo por la confirmación en la identificación de las larvas.

REFERENCES

1. Chan JC, Lee JS, Dai DL, Woo J. Unusual cases of human myiasis due to Old World screwworm fly acquired indoors in Hong Kong. *Trans R Soc Trop Med Hyg* 2005; 99:914-918.
2. McGraw TA and Turiansky GW. Cutaneous Myiasis. *J. Am Acad Dermatol* 2007; 58(6):907-928.
3. Calderón-Arguedas O, Sánchez C, Sandí J. Miasis oral por *Cochliomyia hominivorax* (Diptera: Calliphoridae) en una paciente geriátrica de Costa Rica. *Rev Costarric Cienc Med* 2004; 16:61-6.
4. Quesada-Lobo L, Troyo A, Calderon-Arguedas O. Primer reporte de miasis hospitalaria por *Lucilia cuprina* (Diptera: Calliphoridae) en Costa Rica. *Biomedica* 2012; 32:485-9.
5. da Silva BB, Borges US, Pimentel IC. Human vaginal myiasis caused by *Cochliomyia hominivorax*. *Br J Obstet Gynecol* 2005; 89:152-3.
6. Lopes-Costa P, Dos Santos A, Pereira-Filho J, Da Silva B B. Myiasis in the uterine cavity of an elderly woman with a complete uterine prolapse. *Trans R Soc Trop Med Hyg* 2008; 102:1058-60.
7. Rivero de Rodríguez Z, Díaz I, Villalobos R. Importancia del estudio epidemiológico en el diagnóstico de las miasis intestinales humanas: A propósito de un caso. *Kasmera* 2007; 35(1):65-9.
8. Villar, C. Parasitismo por la mosca del noche (*Dermatobia hominis*) en Colombia. *Rev Acovez* 2007; 37(2):26-28.
9. González C, Salamanca JC, Olano V, Pérez C. Miasis cavitaria. Reporte de un caso. *Rev Med* 2008; 16(1):95-98.
10. González M, Compte MG, Monárdez PJ, Díaz de Valdés M, Matamala I. Miasis genital accidental por *Eristalis tenax*. *Rev Chil Infectol* 2009; 26(3):270-272.
11. Montoya A.L., Pérez, S.p., Wolff, M. The Diversity of Flower Flies (Diptera: Syrphidae) in Colombia and their Neotropical Distribution. *Neotropical Entomology* 2012 41:46-56.
12. Monteiro SG, Faccio L, Mateus AO, Soares JF, Da Silva A, Mazzanti A. Miiase accidental por *Ornidia obesa* en humanos. *Rev Bras Parasitol Vet* 2008; Supl. 1:95-99.
13. Hollanda-Ramírez AM, Silva-Rodríguez AR, Zaracho G. Ivermectina en el tratamiento de la miasis humana. *An Fac Cienc Méd* 2005; 38:62-71.