

---

# Intubación orotraqueal en pacientes con sospecha de trauma cervical con Airtraq. Reporte de dos casos.

Juan Diego Marín Gaviria\*, Gonzalo Arango Ramírez\*\*, Juliana María Mendoza Villa\*\*

---

## RESUMEN

El AIRTRAQ® es un dispositivo óptico de intubación orotraqueal, de uso único, que permite una completa visualización de la glotis sin requerir la hiperextensión cervical. Presentamos 2 casos de pacientes con sospecha de trauma cervical en los que se utiliza este dispositivo con diferentes resultados y se discute el manejo de la vía aérea difícil anticipada en este contexto.

**Palabras clave:** Airtraq®, trauma de columna cervical, vía aérea.

## ABSTRACT

The Airtrack® is a single use, optical laryngoscope designed to facilitate oro-tracheal intubation. It allows a full visualization of the glotis without neck hyperextension required. We present two cases where this device has been used with different results, in patients where a cervical spine injury was suspected. We are also discussing the management of an anticipated difficult airway access.

**Key words:** Airtraq®; cervical spine injury; airway.

---

\* Anestesiólogo. Coordinador grupo de vía aérea, sección anestesiología, Universidad de Antioquia.

\*\* Anestesiólogo y miembro del grupo de vía a área difícil, sección anestesiología, Universidad de Antioquia.

\*\*\* Médica general y Residente de segundo año de anestesiología, Universidad de Antioquia.

Email: Juiana Mendoza Villa <jmmv80@yahoo.com.mx>

## CASO CLÍNICO 1

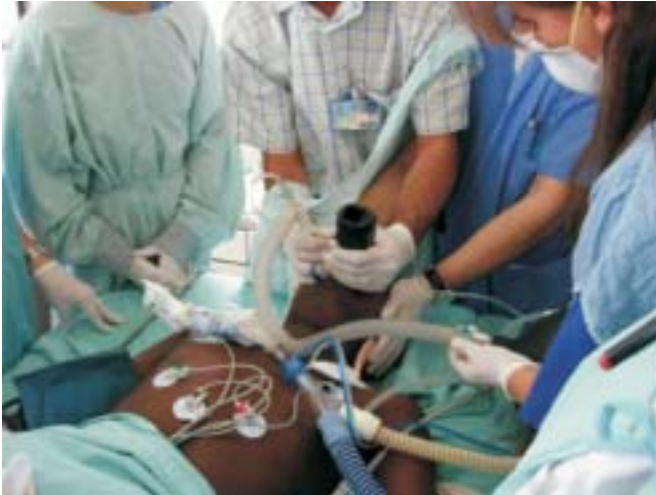

Imagen 1.

Hombre de 17 años, previamente sano, hospitalizado en la unidad de cuidados intensivos por accidente de tránsito en calidad de conductor de moto, en el segundo día de evolución de trauma cráneo-encefálico severo y sospecha de subluxación occipito-atlantoaxoidea. Se solicita evaluación por el grupo de vía aérea difícil para realizar intubación electiva ante riesgo de falla ventilatoria y obstrucción inminente de la vía aérea.

Al examen físico se encuentra con un Glasgow de 8/15 (apertura ocular 1, respuesta verbal 2 y respuesta motora 5); Ramsay de 1/6; con un índice de masa corporal de (IMC) 20 Kg/m<sup>2</sup>; suministro de oxígeno por máscara facial con bolsa de reservorio, con una saturación arterial de 93% y hemodinámicamente estable sin soporte inotrópico o vasopresor. Además, presentaba una herida frontal con hundimiento de cráneo y exposición de tejido cerebral cubierta con apósito, trauma panfacial, edema importante de tejidos blandos y fístula de LCR activa por fosas nasales. No presentaba signos de focalización motora en extremidades. El cuello se encontraba inmovilizado con un collar cervical rígido y era favorable para el acceso quirúrgico de emergencia. No eran evaluables el Mallampati ni la distancia tiromentoniana.

El TAC simple de cráneo reportó pérdida de la lordosis cervical con desplazamiento anterior del atlas en relación al agujero magno, fracturas panfaciales con hemoseno frontomaxilar, fractura de la rama derecha del maxilar inferior y fractura conminuta de la línea media de la mandíbula.

Debido al estado neurológico del paciente, se decidió manejarlo como un «paciente no colaborador con vía aérea difícil anticipada». Como plan de manejo inicial (plan A) se conceptuó realizar una intubación con Airtraq bajo relajación muscular e inmovilización cervical en línea. Se consideró como plan secundario (plan B) realizar una intubación con laringoscopia directa e inmovili-

zación cervical en línea, apoyada por bougie a necesidad. Como plan de emergencia (plan C) se preparó una máscara gastrolaríngea (Proseal) #4 y el set para una cricotiroidotomía percutánea.

Previa oxigenación con FiO<sub>2</sub> al 100% por 3 minutos, se realizó procedimiento a la cabecera de la cama del paciente bajo anestesia general con midazolam 5 mg I.V., fentanil 150 mcg I.V. y rocuronio 50 mg I.V. Se retiró la parte anterior del collar cervical y se procedió a la intubación con Airtraq y tubo endotraqueal número 7,0. La intubación fue fácil y exitosa al primer intento, sin movilización cervical y con un tiempo total entre la introducción del dispositivo a la boca y el inflado del balón de 20 segundos (Ver imagen 1). No se presentó ninguna complicación durante el procedimiento ni deterioro neurológico posterior al mismo.

## CASO CLÍNICO 2

Hombre de 26 años, previamente sano, quien sufrió accidente de tránsito en calidad de conductor de motocicleta. Hospitalizado en una sala general con diagnósticos de trauma craneoencefálico severo, fracturas frontobasales, trauma orbital izquierdo severo, fractura diáfisiaria del fémur derecho y *síndrome mental orgánico*. Programado para exploración ocular.

En el momento de la evaluación preanestésica se encuentra paciente con un Glasgow de 13/15 (apertura ocular 4, respuesta verbal 4 y respuesta motora 5), sin signos de focalización motora y Ramsay de 1/6. Hemodinámicamente estable sin soporte inotrópico ni vasopresor, saturando 94% a FiO<sub>2</sub> ambiente y con inmovilización cervical con collar rígido e inmovilización del miembro inferior derecho con férula pelvipédica. Además, con edema panfacial significativo, con una apertura oral de 3 cm. y un índice de masa corporal de 35,2 Kg/m<sup>2</sup>. La distancia tiromentoniana y el Mallampati no eran evaluables.

Debido a su estado neurológico no se logra una adecuada valoración clínica cervical. Los Rayos X AP y lateral de columna cervical sólo despejaban hasta el cuerpo de C6, por lo que este examen se consideró inadecuado para descartar lesiones. Dentro de lo evaluable, no se identificaban criterios de inestabilidad entre C5 y C6, pero se observaba rectificación de la lordosis cervical.

Se decide manejarlo como un «paciente no colaborador con vía aérea difícil (VAD) anticipada». Como plan de manejo inicial (plan A) se considera realizar una intubación con fibrobroncoscopio flexible, con inducción inhalatoria, manteniendo ventilación espontánea. Se decide como plan secundario (plan B) realizar una intubación con laringoscopia directa e inmovilización cervical en línea, apoyada por bougie a necesidad, bajo anestesia general sin relajante neuromuscular. Como plan de emergencia (plan C) se prepara la máscara laríngea de intubación y el equipo de cricotiroidotomía percutánea de Melker®.

Durante el traslado a los quirófanos, el paciente inicia súbitamente un síndrome de dificultad respiratoria

severo. Ingresó somnoliento, logorréico e incoherente, con una frecuencia respiratoria de 40 respiraciones por minuto, frecuencia cardíaca de 143 latidos por minuto, saturando menos de 70% con una fracción inspirada de oxígeno de 0.5 y con disminución del murmullo vesicular en ambos campos pulmonares, asociado a sibilancias espiratorias generalizadas.

Ante este cambio del estado clínico del paciente, se define la vía aérea como «emergente en paciente no colaborador» y se plantea como plan de manejo inicial (plan A) realizar intubación con Airtraq bajo anestesia general y relajante neuromuscular. Se considera como plan secundario (plan B) realizar una intubación con laringoscopia directa e inmovilización cervical en línea, apoyada por bougie. Como plan de emergencia (plan C) se dispone de una máscara gastrolaríngea (Proseal) # 4 y un set de cricotiroidotomía percutánea.

Se realiza inducción con midazolam 5 mg I.V., fentanil 200 mcg I.V., lidocaína 100 mg I.V. y rocuronio 50 mg I.V., se retira la parte anterior del collar cervical y se inicia estabilización cervical en línea, la cual se mantiene durante todos los procedimientos de ventilación e intubación.

Durante la ventilación con máscara facial se requiere de 2 operadores para llevar a cabo una adecuada expansión del tórax y para obtener saturaciones entre 86 y 88%. En este momento, se introduce el dispositivo en la boca del paciente montado con un tubo endotraqueal número 7.0. Aunque se consigue una visualización adecuada de la glotis (visualización completa de las cuerdas vocales y del tercio inferior de la epiglotis), no se logra la intubación orotraqueal después de un intento de aproximadamente 60 segundos de duración, que incluye la maniobra de elevación epiglótica, debido al impacto del tubo endotraqueal contra el cartílago aritenoides derecho.

Se decide suspender el plan A, se ventila nuevamente al paciente con máscara facial y se continúa con el plan B (laringoscopia directa con valva Macintosh estándar número 3). Aunque la laringoscopia es difícil, visualizándose un Cormack 3 (tres), este intento de intubación es exitoso y no se presentó deterioro neurológico posterior al mismo.

## DISCUSIÓN

Hasta el 10% de los pacientes con trauma de cráneo severo pueden tener fracturas cervicales asociadas<sup>1-2</sup>. Aunque hasta la fecha no se ha podido demostrar que las maniobras de intubación puedan producir lesión neurológica en pacientes con trauma cervical no reconocido, en la literatura existen varios reportes de casos en donde se deja abierta esta posibilidad<sup>3</sup>. Por lo tanto, cuando se está ante un paciente con sospecha o certeza de patología de columna cervical es fundamental acceder a la vía aérea por medio de técnicas que disminuyan la movilización cervical al máximo.

En las últimas décadas se han diseñado varios métodos y dispositivos para realizar una intubación míni-

mamente invasiva en estos pacientes, sin embargo, ninguno ha demostrado ventajas significativas sobre los otros. Estos incluyen, los dispositivos flexibles o rígidos de fibra óptica, las técnicas retrógradas, la intubación nasotraqueal a ciegas y la intubación con estilete luminoso. La elección entre una y otra técnica depende de las limitaciones de cada una, de factores propios del paciente y del entrenamiento del operador<sup>3-6</sup>.

Los casos expuestos en este artículo son de pacientes politraumatizados, con alto riesgo de trauma cervical, tanto por los criterios del NEXUS<sup>7</sup> como por los criterios canadienses<sup>8</sup>, que además presentaban comorbilidades neurológicas o respiratorias que hacían difícil el manejo de la vía aérea guiado por fibrobroncoscopio. En el primer caso tenemos un paciente no colaborador, con VAD anticipada y urgente; el caso dos es de un paciente con una VAD anticipada y emergente; por lo que el manejo de cada uno tiene consideraciones diferentes.

Idealmente, los casos de VAD anticipada deben manejarse con los pacientes despiertos pero para el éxito de esta técnica es un requisito fundamental la colaboración de los mismos. Otra ventaja de las técnicas con paciente despierto es que permiten efectuar una evaluación neurológica después de la intubación, consideración de suma importancia en los pacientes con riesgo de daño neurológico<sup>9</sup>.

Sin embargo, cuando se está ante pacientes que no colaboran, como los expuestos en los casos clínicos, las guías recomiendan el uso de anestesia general, idealmente escogiendo un esquema farmacológico que permita la ventilación espontánea o el retorno rápido de la misma<sup>10-12</sup>. Esta última consideración es sobretodo importante en los casos donde sea una opción despertar al paciente (por ejemplo, condición clínica no emergente) y en donde la anatomía de la vía aérea presente en sí misma dificultades que sugieran problemas para la intubación o la ventilación, no siendo éste el caso de la mayoría de los pacientes con sospecha de inestabilidad cervical, por lo que el uso de relajante neuromuscular no estaría del todo contraindicado en tal contexto.

Definitivamente el método de intubación más seguro en el paciente con sospecha de inestabilidad cervical y una vía aérea no emergente, es la intubación guiada por dispositivos flexibles de fibra óptica, con unas tasas de éxito entre el 72-100% cuando es llevada a cabo por personal entrenado<sup>13-14</sup>.

Esta técnica ha demostrado producir los menores grados de desplazamiento vertebral en modelos de columna cervical inestable. Sin embargo, en nuestro medio no todos los anestesiólogos tienen entrenamiento en el uso de este dispositivo y se ha demostrado que en este contexto el riesgo asociado a su uso puede superar los beneficios, por lo que no estaría recomendada<sup>15</sup>.

En el paciente con vía aérea emergente y sospecha de inestabilidad cervical, la técnica de laringoscopia directa, asociada a maniobras que estabilicen la columna cervical, continúa siendo el procedimiento de elección y constituye una opción segura y rápida para el manejo del paciente combativo o poco colaborador<sup>3, 16</sup>.

El AIRTRAQ es un dispositivo nuevo que consiste en un laringoscopio óptico para intubación orotraqueal, de uso único, creado tanto para el manejo de la vía aérea normal como el de la vía aérea difícil. Su diseño proporciona una vista de la glotis sin necesidad de alinear los ejes oral, faríngeo y traqueal, con una apertura oral mínima de 18 milímetros<sup>17</sup>. El dispositivo consiste en una combinación de lentes y prismas que confluyen a un visor en su parte superior, permitiendo una visualización clara de la glotis, de las estructuras peri-glóticas y de la parte distal del tubo traqueal, lo cual se mantiene a través del proceso de intubación<sup>21</sup>. (ver imágenes 2 y 3)

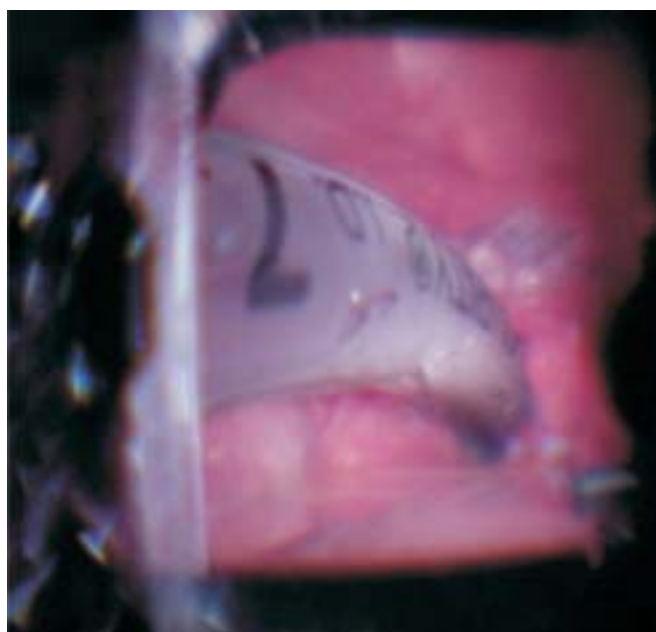
Maharaj y colaboradores han realizado tres ensayos pequeños, aleatorizados, y controlados, que evalúan el comportamiento de este dispositivo en diferentes escenarios de intubación<sup>18-20</sup>.

Los dos primeros estudios publicados compararon el Airtraq con la laringoscopia convencional con valva Machintosh, en diferentes escenarios de intubación difícil simulada en maniqués, tanto por personal experto como inexperto en el manejo de la vía aérea<sup>18-19</sup>. Estos trabajos demostraron que el Airtraq es un dispositivo fácil de usar con un proceso de aprendizaje mínimo y requiere menores tiempos de intubación en escenarios de vía aérea normal y vía aérea difícil. Específicamente en escenarios de intubación difícil se consiguen más intubaciones en el primer intento, se reduce la necesidad de usar maniobras adicionales de intubación y se disminuye el riesgo de ocasionar trauma dental<sup>18-19</sup>.

El tercer estudio evaluó la utilidad del dispositivo en la práctica clínica diaria cuando es utilizado por anestesiólogos expertos en el uso de ambos dispositi-



**Imagen 2.**



**Imagen 3.**

vos (más de 500 intubaciones con valva Machintosh, mínimo de 50 usos del Airtraq en maniqués y 20 en pacientes)<sup>20</sup>. El ensayo incluyó a 60 pacientes sanos programados para cirugía electiva, ASA I-III, que requerían intubación orotraqueal y tenían bajo riesgo de intubación difícil. Los resultados del trabajo fueron que el Airtraq es similar a la valva Machintosh en cuanto a la duración de los intentos de intubación pero genera una modesta mejoría en las condiciones de intubación, mayor facilidad en los procedimientos y produce una menor respuesta hemodinámica a la misma.

Los fabricantes del dispositivo y algunos autores promueven que éste puede tener ventajas en diferentes escenarios donde la laringoscopia directa convencional pueda ser técnicamente difícil o riesgosa como pacientes con laringe anterior, pacientes que requieran intubarse sentados, quemaduras de cabeza y cuello, trauma de la vía aérea, artrosis de la articulación temporomandibular, micrognatia, pacientes cardiopatas y pacientes con trauma cervical<sup>18-20</sup>.

Por otro lado, está bien establecido que la calidad de la intubación traqueal determina la morbilidad laríngea asociada a este procedimiento y entre mejor sean las condiciones de intubación menores serán la probabilidades de producir lesiones de las cuerdas vocales, disfonía, odinofagia postoperatoria y traumatismos dentales<sup>21</sup>. La mejoría reportada en cuanto a la exposición glótica y facilidad de la intubación con Airtraq, le otorgaría una ventaja sutil a este dispositivo sobre la laringoscopia convencional en la práctica anestésica diaria, pero esto debe sopesarse con sus costos.

Específicamente en el caso de pacientes con sospecha de lesión cervical, el dispositivo ofrece ventajas al permitir una adecuada visualización glótica con el pa-

ciente en posición neutra. Sin embargo, similar a lo que sucede con la laringoscopia convencional<sup>22-24</sup>, una completa visualización de la glotis no necesariamente es sinónimo de intubación fácil y viceversa.

Previo a los casos reportados, nuestro entrenamiento en el uso del dispositivo fue llevado a cabo en una cohorte de 16 pacientes adultos, sin alto riesgo de vía aérea difícil y que requerían intubación para cirugías electiva, obteniéndose en todos la intubación orotraqueal. En la experiencia de los autores, el Airtraq es de fácil uso, aunque se puede presentar confusión debido a que la orientación espacial con el dispositivo es diferente a la de una laringoscopia directa convencional y el operador requiere adquirir habilidades nuevas para la introducción del instrumento en la boca y el cálculo de la proximidad del punta del tubo a la glotis.

El escenario clínico en el que probablemente tendrá un mayor impacto el Airtraq es el del paciente con una vía aérea difícil no anticipada, como plan de intubación secundario. Este dispositivo tiene ventajas claras como el requiere menos entrenamiento y es menos costoso que otros dispositivos para el manejo avanzado de la vía aérea. Aunque en principio es de uso único, su batería tiene un promedio de duración de 90 minutos y

puede esterilizarse en seco, lo cual permite hacer varios usos del mismo.

Las desventajas del dispositivo son el que solamente está diseñado para intubación y no permite ventilar al paciente; requiere una adecuada relajación muscular, por lo que no sería de elección en la mayoría de los casos de VAD anticipada; no permite la intubación nasotraqueal y no puede utilizarse en población pediátrica.

Aunque algunos usuarios del dispositivo especulan que el Airtraq en poco tiempo pasará a ser el laringoscopio de elección en los pacientes traumatizados, esta afirmación aún es prematura. Los trabajos que se han publicado hasta la fecha son escasos y han sido desarrollados por el mismo grupo de investigadores (lo que puede inducir sesgos). Por otro lado, sólo uno ha evaluado el desempeño del dispositivo en pacientes reales, no tenemos información contundente en casos de vía aérea difícil y tampoco se puede afirmar que este dispositivo sea superior o igual a otras técnicas o instrumentos para el manejo avanzado de la vía aérea.

Finalmente creemos que se requiere una cohorte más grande de pacientes y otros estudios comparativos para dar recomendaciones claras sobre el uso del Airtraq en diferentes escenarios de la vía aérea.

## REFERENCIAS

- Kirshenbaum KJ, Nadimpalli SR, Fantus R, Cavallino RP. Unsuspected upper cervical spine fractures associated with significant head trauma: role of CT. *J Emerg Med* 1990; 8 (2): 183 - 198.
- Williams J, Jehle D, Cottingham E, Shufflebarger C. Head, facial, and clavicular trauma as a predictor of cervical-spine injury. *Ann Emerg Med* 1992; 21: 719 - 722.
- Crosby ET. Airway Management in Adults after Cervical Spine Trauma. *Anesthesiology* 2006; 104:1293-318.
- Shinichi Kihara, Yuichi Yaguchi, Noriko Taguchi, Joseph R. Brimacombe, Seiji Watanabe. The StyletScope™ is a better intubation tool than a conventional stylet during simulated cervical spine immobilization. *Can J Anesth* 2005; 52 (1): 105-110
- Cohn AI, Zornow MH. Awake endotracheal intubation in patients with cervical spine disease: a comparison of the Bullard laryngoscope and the fiberoptic bronchoscope. *Anesth Analg* 1995; 81(6): 1283- 1286.
- Watts AD, Gelb AW, Bach DB, Pelz DM. Comparison of the Bullard and Macintosh laryngoscopes for endotracheal intubation in patients with potential cervical spine injury. *Anesthesiology* 1997; 87: 1335-1342.
- Hoffman JR, Mower WR, Wolfson AB, Todd KH, Zucker MI: Validity of a set of clinical criteria to rule out injury to the cervical spine in patients with blunt trauma. *New Engl J Med* 2000; 343: 94-99
- Stiell IG, Wells GA, Vandemheen KL, Clement CM, Lesiuk H, De Maio VJ, Laupacis A, Schull M, McKnight RD, Verbeek R, Brison R, Cass D, Dreyer J, Eisenhauer MA, Greenberg GH, MacPhail I, Morrison L, Reardon M, Worthington J: The Canadian C-spine rule for radiography in alert and stable trauma patients. *JAMA* 2001; 286: 1841-1848
- Meshino A, et al. The safety of awake tracheal intubation in cervical spine injury. *Can J Anaesth*. 1998; 35: S 131-32.
- Gruppo di Studio SIAARTI «Vie Aeree Difficili. Recommendations for airway control and difficult airway management. *Minerva Anestesiol* 2005; 71: 617-57.
- American Society of Anesthesiologists Task Force on Difficult Airway Management: Practice Guidelines for Management of the Difficult Airway. *Anesthesiology* 2003; 98: 1269-1277.
- Dunham CM, Barraco RD, Clark DE, Daley BJ, Davis FE III, Gibbs MA, Knuth T, Letarte PB, Luchetter FA, Omert L, Weirter LJ, Wiles CE III, EAST. Practice Management Guidelines Work Group: Guidelines for emergency tracheal intubation immediately after traumatic injury. *J Trauma* 2003; 55:162.
- Fuchs G, Schwarz G, Baumgartner A, Kaltenbock F, Voit-Augustin H, Planinz W: Fiberoptic intubation in 327 patients with lesions of the cervical spine. *J Neurosurg Anesth* 1999; 11: 11-16

14. Afilalo M, Guttman A, Stern E, et al. Fiberoptic intubation in the emergency department: a case series. *J Emerg Med* 1993; 11: 387 - 391.
15. McGuire G, El-Beheiry H: Complete upper airway obstruction during awake fiberoptic intubation in patients with unstable cervical spine fractures. *Can J Anesth* 1999; 46: 176-178
16. Abid U. Ghafoor, Timothy W. Martin, Senthil Gopalakrishnan, Sanjaya Viswamitra. Caring for the patients with cervical spine injuries: what have we learned? *Journal of Clinical Anesthesia* 2005; 17: 640-649.
17. AIRTRAQ®. Optical laryngoscope. Prodol Meditec S.A. U.S. Patent No 6,843,769. [www.prodolmed.com](http://www.prodolmed.com). [www.airtraq.com](http://www.airtraq.com).
18. C. H. Maharaj, J. F. Costello, B. D. Higgins, B. H. Harte and J. G. Laffey. Learning and performance of tracheal intubation by novice personnel: a comparison of the Airtraq and Macintosh laryngoscope. *Anaesthesia* 2006; 61: 671-677.
19. C. H. Maharaj, B. D. Higgins, B. H. Harte and J. G. Laffey. Evaluation of intubation using the Airtraq or Macintosh laryngoscope by anaesthetists in easy and simulated difficult laryngoscopy – a manikin study. *Anaesthesia* 2006; 61: 469-477
20. C. H. Maharaj, B. D. Higgins, B. H. Harte and J. G. Laffey. A comparison of tracheal intubation using the Airtraq or the Macintosh laryngoscope in routine airway management: A randomised, controlled clinical trial. *Anaesthesia* 2006; 61(11): 1093-1099.
21. Thomas Mencke, Mathias Echternach, Stefan Kleinschmidt, Philip Lux, Volker Barth, Peter K. Plinkert, Thomas Fuchs-Buder. Laryngeal Morbidity and Quality of Tracheal Intubation: A Randomized Controlled Trial. *Anesthesiology* 2003; 98: 1049-1056
22. Benumof JL: Difficult laryngoscopy: Obtaining the best view. *Can J Anaesth* 1994; 41:361-5.
23. Williams KN, Carli F, Cormack RS: Unexpected, difficult laryngoscopy: a prospective survey in routine general surgery. *Br J Anaesth* 1991; 66: 38-44.
24. Nichol HC, Zuck D: Difficult laryngoscopy: The «anterior» larynx and the atlanto-occipital gap. *Br J Anaesth* 1983; 55: 141-144.