

Reporte de Casos

Síndrome hepatopulmonar y trasplante hepático

Luis Fernando González MD*, Douglas Leal MD*, Carlos Andrés Vidal*, Diego Zuluaga MD*, Freddy Ariza MD, MSc**, Carolina Giraldo MD+.

RESUMEN

El síndrome hepatopulmonar es una entidad clínica que compromete severamente el estado funcional de los pacientes con enfermedad hepática en estado terminal. No se puede predecir con exactitud la historia natural de este síndrome una vez ha sido diagnosticado. Sin embargo se reconoce que su pronóstico es grave, lentamente progresivo y aunque la causa de muerte suele estar relacionada a la enfermedad hepática, la calidad de vida de estos pacientes se ve notablemente alterada por el trastorno ventilatorio asociado. Se considera que el trasplante hepático, en casos bien seleccionados, puede lograr la completa resolución de este síndrome y el éxito en el manejo perioperatorio está directamente relacionado con el conocimiento de la fisiopatología.

Palabras clave: Anestesia, trasplante hepático ortotópico, síndrome hepatopulmonar.

SUMMARY

Hepatopulmonary syndrome is a clinical entity that severely impairs functional status of patients with end stage liver disease. Natural course of this syndrome is unpredictable once it has been diagnosed. However it is known that its prognosis is serious, slowly progressive and although cause of death is often related to liver disease, quality of life in these patients is significantly impaired by the additional ventilatory disorder. It is actually considered that liver transplantation, in selected cases, can lead to complete resolution of this syndrome and so success in the perioperative management is directly related to the knowledge of the pathophysiology process.

Key words: anesthesia, orthotopic hepatic transplantation, hepatopulmonary syndrome.

DESCRIPCIÓN DEL CASO

M.F.C. femenino de 48 años de edad, con diagnóstico de cirrosis hepática CHILD A, MELD 15 secundaria a hepatitis C, adquirida en transfusión sanguínea a los 11 años por metrorragias. Diagnóstico asociado de Síndrome hepatopulmonar moderado (PO₂ 62mmHg con FiO₂ 21% y Gradiente Alveolo-arterial 40mmHg) con shunt intrapulmonar confirmado por ecocardiograma de contraste con burbujas. Requiere oxígeno domiciliario permanente con capacidad funcional menor de 4 mets. Presentaba estigmas de enfermedad crónica asociada a hipoxemia crónica, sin documentar patología pulmonar parenquimatosa por tomografía. El ecocardiograma de estrés fue negativo, con fracción de eyección del ventrículo izquierdo de 70% sin signos de hipertensión pulmonar.

Luego de 8 meses en lista de espera para trasplante hepático (TH), se presentó disponibilidad de un injerto de origen cadavérico y se ingresó a salas

de cirugía previo chequeo de protocolo incluyendo salvador de células (Cell Saver 5 system, Haemonetics Corp., Braintree, MA, USA) y un sistema de infusión rápida y calentamiento de fluidos (Level 1 Fluid warming System, Level 1 Technologies, Inc, Rockland; USA). Previa monitoría básica e inducción anestésica convencional, la monitoría invasiva incluyó un catéter de presión arterial radial, doble acceso central yugular interno con catéter de arteria pulmonar (gasto cardiaco continuo (GCC) y saturación venosa (SavO₂) continua) (Swan-Ganz CCOMbo Pulmonary Artery Catheter, Modelo 744F75, Edwards Life Sciences LLC, Irvine, CA, USA) y catéter trilumen de alto flujo (Certofix® High Flow, B. Braun Medical S.A., Bogotá, Colombia), sin complicaciones. Durante el intraperatorio inicial se evidenció una severa hipertensión portal con sangrado masivo requiriendo una derivación porto-cava transitoria. Luego de 8 horas de procedimiento, se recolectaron y se re-transfundieron 3640 ml de glóbulos rojos (GR) del salvador de células (equivalente a 33U GR de banco), y se transfundieron 13U GRE para mantener hematocritos entre 23-28%. Se requirieron 27U de plaquetas, 19U de plasma fresco congelado y 20U de crioprecipitados, guiados por tromboelastografía y pruebas convencionales de coagulación. El balance hídrico final fue de 8000 ml de cristaloides y 5000 ml de coloides (Succinato de Poligelatina, Infukoll

* Residente III año de Anestesiología. Universidad Industrial de Santander. Hospital Universitario de Santander.

** Anestesiólogo Institucional Grupo de Trasplante Hepático Fundación Valle de Lili. Email: dd_leal@yahoo.com

+ Residente III año de Anestesiología. Universidad del Valle.

Gel 4%, Serum-Werk Bernburg AG, Alemania), para un sangrado calculado de 25 Litros. Se evidenció un clásico comportamiento hiperdinámico al inicio de la cirugía con posterior tendencia a la normalidad; se requirió soporte vasopresor con noradrenalina por corto tiempo, lográndose su retiro al final de la cirugía. El GC se mantuvo entre 7 y 10 L/min y la SatVO₂ entre 78% y 90% durante todo el procedimiento.

El manejo postoperatorio en UCI requirió tan solo de tres días, lográndose extubar al siguiente día dados los reportes normales tanto del ecocardiograma como del eco Doppler hepático. Se instauró un protocolo inmunosupresor basado en hidrocortisona (100 mg c/12 horas), micofenolato (1 gr c/12 horas) y tacrolimus (2 mg c/12 horas) y se trasladó a piso con oxígeno por cánula nasal, obteniéndose mejoría progresiva de su capacidad funcional en tanto que se realizaban controles de biopsias hepáticas percutáneas para vigilancia de un posible rechazo de injerto.

INTRODUCCIÓN

Fluckieger en 1884 fue el primero en describir la asociación entre daño hepático y alteraciones en la función pulmonar al describir un caso caracterizado por cianosis, dedos en palillo de tambor y cirrosis hepática. El término de síndrome hepatopulmonar (SHP), fue acuñado en 1977 por Kennedy y Knudson para describir lo que Hoyse reconoce como la vasodilatación microvascular intrapulmonar, que conduce a anomalías en el intercambio gaseoso en el contexto de daño hepático. La tríada de enfermedad hepática, hipoxemia arterial y dilataciones vasculares intrapulmonares definió a un grupo de entidades comúnmente conocidas como Síndromes Hepatopulmonares.

DEFINICIÓN

Es una entidad clínica caracterizada por una oxigenación arterial deficiente, expresada como hipoxemia con aumento del gradiente alvéolo-arterial de oxígeno (PaO₂ <80 mm Hg y/o un GAa >15 mm Hg al aire ambiente) sin enfermedad cardiopulmonar intrínseca, causada por dilataciones vasculares intrapulmonares (DVIP) difusas (precapilares y capilares) y también comunicaciones arteriovenosas pulmonares y pleurales en el **contexto de enfermedad hepática**. Los criterios diagnósticos y la clasificación de su severidad se resumen en la tabla 1.

ETIOLOGÍA

El SHP puede presentarse en pacientes con daño hepático secundario a: cirrosis post-necrótica, ci-

Variable	Criterio
Defecto oxigenación	PaO ₂ <80 mmHg o GAa ≥15 mmHg FiO ₂ 0.21
Dilatación vascular pulmonar	Hallazgos positivos en ecocardiograma con realce de contraste o captación cerebral anormal (>6%) en gammagrafía de perfusión pulmonar
Enfermedad hepática	Hipertensión portal con o sin cirrosis
Grados de severidad	
Leve	GAa ≥15 mmHg, PaO ₂ ≥ 80 mmHg
Moderado	GAa ≥15 mmHg, PaO ₂ ≥ 60 mmHg y < 80 mmHg
Severo	GAa ≥15 mmHg, PaO ₂ ≥ 50 mmHg y < 60 mmHg
Muy severo	GAa ≥15 mmHg, PaO ₂ ≥ 50 mmHg

PaO₂ (Presión Arterial de Oxígeno), GAa (Gradiente Alvéolo-arterial)

rosis alcohólica, hepatitis crónica activa, cirrosis biliar primaria, atresia biliar, deficiencia de alfa-1 antitripsina, enfermedad de Wilson, tirosinemia, hepatitis aguda fulminante y en rechazo agudo de trasplante hepático. La presencia de dilataciones vasculares intrapulmonares es fundamental para el desarrollo de este síndrome y es secundaria al desbalance entre vasodilatadores y vasoconstrictores de las arteriolas pulmonares, el cual está relacionado con un incremento en la síntesis o sensibilidad de estos mediadores de vasodilatación, o se encuentra asociado a falla del mecanismo vasoconstrictor normal. También se ha postulado que el incremento en los niveles de sustancias vasodilatadoras puede ser producto de una disminución en los mecanismos de recaptación o de su mismo metabolismo como parte de la génesis de esta entidad.

No está totalmente clara, pero se sabe que la excesiva producción vascular de vasodilatadores como el óxido nítrico (NO) son la base de la vasodilatación en SHP₆. Otras sustancias vasodilatadoras propuestas como causantes del SHP son: monóxido de carbono (CO), péptido intestinal vasoactivo (VIP), glucagón, prostaglandinas, ferritina, estrógenos y sustancia P, entre otras₅. Se ha observado que los niveles de NO exhalado (medido directamente de la producción pulmonar) se encuentran aumentados en pacientes con SHP y se normalizan progresivamente luego de la resolución del cuadro, en el periodo post-trasplante_{5,7}. El SHP no se correlaciona con la severidad de la enfermedad hepática, pudiéndose presentar en pacientes con función hepática bien preservada (Child-Pugh A). Por otra parte, si bien las alteraciones vasculares pulmonares se pueden de-

sarrollar uniformemente en pacientes con deterioro de la función hepática, sólo 25% de estos pacientes pueden llegar a presentar SHP₅.

Recientemente se ha demostrado que el incremento de la producción y liberación hepática de endotelina-1 (ET-1) por parte de los colangiocitos, asociado a una sobreexpresión del receptor de endotelina (ET-B) a nivel del endotelio pulmonar son claves en la patogénesis del SHP, ya que estos dos eventos son responsables del aumento exagerado en la producción de NO en la vasculatura pulmonar de pacientes con cirrosis e hipertensión portal₅. Se ha planteado también que la producción de NO sea probablemente estimulada por endotoxinas absorbidas (translocación bacteriana) menos eficientemente barridas debido a los shunts porto-sistémicos y a una disminución de la actividad del sistema retículo-endotelial_{5,7}.

FISIOPATOLOGÍA

La dilatación de los vasos pre y post-capilares, reflejados por la disminución del tono vascular pulmonar y disminución o incluso ausencia de vasoconstricción pulmonar hipóxica, permiten que la sangre venosa mixta pase rápida o directamente dentro de las venas pulmonares, induciendo una desoxigenación arterial progresiva_{3,7}. Los niveles elevados de carboxihemoglobina encontrados en cirróticos con SHP se correlacionan con las anomalías del intercambio gaseoso, consistentes con los hallazgos experimentales y que sugerirían que el CO efectivamente podría contribuir al desarrollo del SHP₈. Las DVIP (rango de diámetro 15 a 160 μm , hasta 500 μm) son, sin embargo, la mayor causa de hipoxemia severa y definen el SHP₉. Son causales de estas DVIP los fenómenos previamente comentados como el insuficiente aclaramiento hepático de vasodilatadores pulmonares circulantes, la producción de vasodilatadores circulantes por el hígado enfermo y la falta de vasoconstrictores circulantes.

De esta manera, las alteraciones ocurridas en el árbol vascular intrapulmonar determinan anomalías de la oxigenación arterial, entre las cuales tenemos_{3,8}:

- El desbalance entre ventilación alveolar y perfusión pulmonar (VA/Q) por la sobreperfusión alveolar y la disminución en los mecanismos de vasoconstricción hipóxica
- El aumento del shunt o cortocircuito intrapulmonar de derecha a izquierda por las comunicaciones arterio-venosas y/o áreas con baja relación VA/Q
- La disminución de la difusión de CO manifestada como un defecto en la difusión-perfusión

- La circulación hiperdinámica con aumento del gasto cardíaco (GC) y mayor vasodilatación intrapulmonar, con bajas resistencias vasculares sistémicas y pulmonares presentes en 30-50% de los pacientes cirróticos.

DIAGNÓSTICO

La disnea en reposo y con el ejercicio es un síntoma poco específico y común en pacientes con enfermedad hepática avanzada por complicaciones asociadas a anemia, ascitis, retención de líquidos, efusión pleural y debilidad muscular₆. No hay hallazgos clínicos patognomónicos del SHP, ya que existirá un espectro amplio de signos y síntomas relacionados con la enfermedad hepática terminal y neumopatía crónica (Figura 1 y 2). Sin embargo, el hallazgo de hipoxemia severa sugiere la presencia de SHP₁₁. La radiografía de tórax generalmente es inespecífica, y la prueba de difusión de CO puede

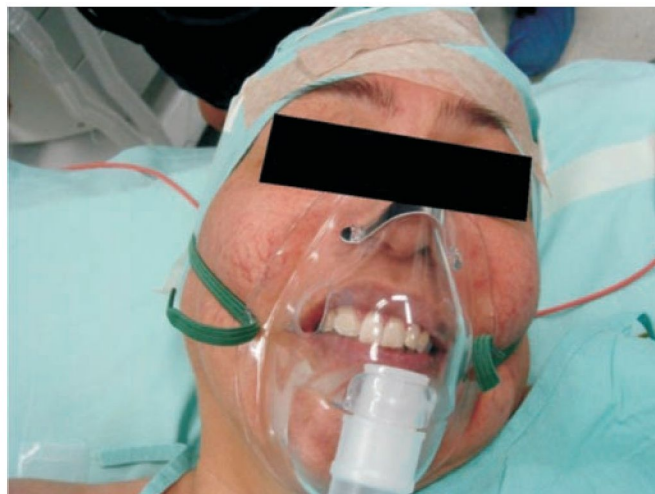

Figura 1.

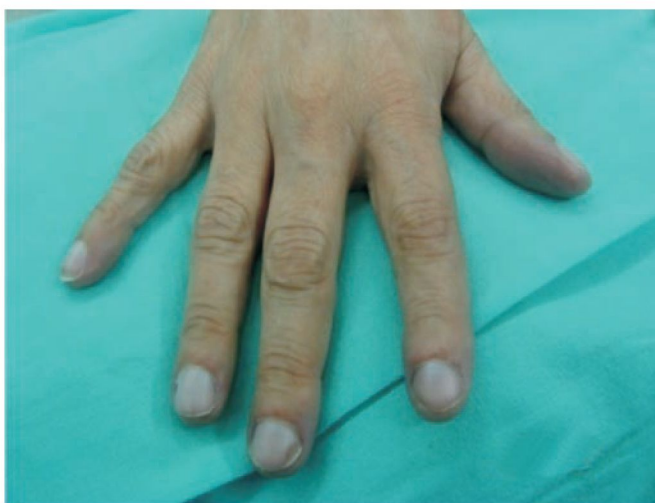


Figura 2.

encontrase alterada sin poder ser diagnóstica de SHP. Las pruebas frecuentemente utilizadas para el diagnóstico se relacionan con la documentación de la existencia de un cortocircuito intrapulmonar aumentado (referenciadas en la tabla 1).

TRATAMIENTO Y PRONÓSTICO

Actualmente no hay una terapia médica efectiva para el SHP, el trasplante hepático es la única alternativa terapéutica para el manejo definitivo de estos pacientes. Sin embargo, el grado de severidad de la hipoxemia pretrasplante, es un factor determinante en la mortalidad postoperatoria y en el tiempo de resolución de la hipoxemia. La sobrevida documentada post trasplante en algunos centros es del 76% a los 5 años¹² comparada con el 23% en los pacientes con SHP que no se trasplantan¹³. Un fuerte predictor de mortalidad es la presencia de $PO_2 \leq 50\text{mmHg}$ y una captación cerebral en gammagrafía de perfusión pulmonar $\geq 20\%$ ¹⁴. Por esta razón, los pacientes con SHP con PaO_2 alrededor de 60mmHg deben ser considerados de alta prioridad para trasplante. La efectividad de otros tratamientos como

las derivaciones portosistémicas intrahepáticas transyugulares¹⁶ (TIPS) o la cavoplastia¹⁷, para el tratamiento de esta entidad carece de evidencia relevante y se encuentra limitada a reportes anecdóticos en pacientes seleccionados. Futuros tratamientos orientan al uso de terapia génica dirigida a controlar las diferentes sustancias circulantes implicadas en el tono vascular, ya descritas anteriormente en la fisiopatología del SHP⁶.

En resumen, se recomienda una evaluación objetiva de la oxigenación y la difusión alveolar en aquellos individuos con enfermedad hepática crónica que presentan disnea asociada o que son candidatos para trasplante, como una manera de detección temprana del SHP. Lo anterior puede ser definitivo al momento de definir pacientes prioritarios en las listas de espera de TH. La decisión de la prioridad y la evaluación del riesgo perioperatorio requieren de un enfoque multidisciplinario en base a los resultados de las pruebas preoperatorias, el grado de severidad, la causa de la enfermedad hepática y otras comorbilidades asociadas³.

BIBLIOGRAFÍA

1. Kennedy TC, Knudson RJ. Exercise-aggravated hypoxemia and orthodeoxia in cirrhosis. *Chest* 1977; 72: 305-09.
2. Krowka M. Hepatopulmonary syndromes. *Gut* 2000; 46: 1-4.
3. Rodríguez-Roisin R, Krowka M, Hervé P, Fallon M. Highlights of the ERS Task Force on pulmonaryhepatic vascular disorders (PHD). *J Hepatology* 2005; 42: 924-7.
4. Krowka M. Hepatopulmonary Syndrome and Portopulmonary Hypertension: Implications for Liver Transplantation. *Clinics in Chest Medicine* 2005; 26: 587 – 597
5. Fallon M. Mechanisms of Pulmonary Vascular Complications of Liver Disease Hepatopulmonary Syndrome. *J Clin Gastroenterol* 2005;39:S138-S142
6. Rolla G. Hepatopulmonary syndrome: role of nitric oxide and clinical aspects. *Dig Liver Dis* 2004; 36:303-8.
7. Schenk P, Fuhrmann V, Madl C, et al. Hepatopulmonary syndrome: prevalence and predictive value of various cut off for arterial oxygenation and their clinical consequences. *Gut* 2002; 51: 853-9.
8. Arguedas M, Drake B, Kapoor A, Fallon M. Carboxyhemoglobin levels in cirrhotic patients with and without hepatopulmonary syndrome. *Gastroenterology* 2005; 128: 328-33.
9. Hoepfer M, Krowka M, Strassburg C. Portopulmonary hypertension and hepatopulmonary syndrome. *Lancet* 2004; 363: 1461-68
10. Muñoz S. Síndrome hepatopulmonar e hipertensión portopulmonar. Definiciones y terapias. *Gastr Latinoam* 2006; Vol 17, Nº 2: 222-235
11. Mazzeo AT, Lucanto T, Santamaria LB. Hepatopulmonary syndrome: a concern for the anesthetist? Preoperative evaluation of hypoxemic patients with liver disease. *Acta Anaesthesiol Scand* 2004; 48: 178—186.
12. Krowka MJ, Mandell MS, Ramsay MA, et al. Hepatopulmonary syndrome and portopulmonary hypertension: a report of the multicenter liver transplant database. *Liver Transpl* 2004;10:174-8
13. Swanson KL, Wiesner RH, Krowka MJ. Natural history of hepatopulmonary syndrome: impact of liver transplantation. *Hepatology* 2005;41:1122-9.
14. Arguedas MR, Abrams GA, Krowka MJ, Fallon MB. Prospective evaluation of outcomes and predictors of mortality in patients with hepatopulmonary syndrome undergoing liver transplantation. *Hepatology* 2003;37:192-7.
15. Fallon MB, Mulligan DC, Gisch RG, Krowka MJ. Model for end-stage liver disease (MELD) exception for hepatopulmonary syndrome. *Liver Transpl* 2006;12: Suppl:s105-s107.
16. Lasch HM, Fried MW, Zacks SL, et al. Use of transjugular intrahepatic portosystemic shunt as a bridge to liver transplantation in a patient with severe hepatopulmonary syndrome. *Liver Transpl* 2001;7: 147-9.
17. De BK, Sen S, Biswas PK, et al. Occurrence of hepatopulmonary syndrome in Budd-Chiari syndrome and the role of venous decompression. *Gastroenterology* 2002;122:897-903.