

SERIE DE CASOS

Intubación con paciente despierto con fibroscopio retromolar de Bonfils bajo sedación con dexmedetomidina

Reporte de 7 casos

Fritz E. Gempeler R *; Angélica Devis M.**; Pompilio A. Pedraza M.***

RESUMEN

Diversas guías de manejo y algoritmos para el manejo y control de la vía aérea difícil recomiendan la intubación con el paciente despierto, como un método seguro. En los últimos años la intubación en paciente despierto se ha realizado con fibroscopio flexible o mediante laringoscopia clásica y directa. Últimamente se han desarrollado múltiples dispositivos; entre dichos estiletes se destaca el fibroscopio retromolar de Bonfils; este es un instrumento óptico semi-rígido en una curva anterior de 40 grados. Al acomodarlo dentro de un tubo endotraqueal y pasarlo por la vía aérea superior, es posible dirigirlo bajo visión directa a la glotis.

Se presentan en esta serie 7, casos de intubación en pacientes con vía aérea complicada, bajo sedación con dexmedetomidina con fibroscopia retromolar de Bonfils, sin aplicación de anestesia tópica.

Palabras claves: Fibroscopio retromolar, intubación, paciente despierto.

SUMMARY

According to the "Practice Guidelines for management of a difficult airway", and several algorithms, an awake intubation is considered the first method to secure a suspected difficult airway. During last years the awake intubation was performed by flexible fiberoptic laryngoscopy or with a rigid stylet. Within the last decade, many new devices have been developed to assist anesthesiologist with both routine and difficult airway management, one of which is the Bonfils Retromolar Intubation Fiberscope. It is a semi-rigid optical stylet 40 cm. long of 5,0 external diameter and a tip curvature of 40 degrees; the adult stylet can accommodate a 6,5 mm. endotracheal tube and sliding it in the superior airway, it is possible to intubate the glottis under direct vision. We present seven case report with difficult airway, managed with dexmedetomidine using the Bonfils retromolar fiberscope without topical anesthetic.

Key works: retromolar fiberoscopy, intubation, awake patient.

Múltiples algoritmos para el manejo de la vía aérea difícil a nivel mundial recomiendan la intubación con el paciente despierto como el método más deseable y seguro para establecer una vía aérea permeable, en pacientes con vía aérea difícil conocida o sospechada.

Tradicionalmente la intubación con el paciente despierto se ha realizado con fibroscopio flexible o en su defecto con laringoscopia directa. En las últimas décadas se han desarrollado múltiples dispositivos para el manejo de la vía aérea difícil, entre los cuales se encuentran laringoscopios con diferentes

* Profesor Asociado Facultad de Medicina Pontificia Universidad Javeriana – Anestesiólogo Hospital Universitario de San Ignacio - Clínica del Country - Bogotá Colombia. gempeler@javeriana.edu.co

** Profesor Asistente Facultad de Medicina Universidad del Rosario – Anestesióloga Clínica del Country - Bogotá Colombia

*** Profesor Asistente Facultad de Medicina Pontificia Universidad Javeriana – Anestesiólogo Hospital Universitario de San Ignacio - Bogotá Colombia

tipos de hojas retractiles, prismas en la punta de la hoja y estiletes luminosos entre otros^{2,3,4}. Entre los estiletes se destaca el fibroscopio retrómol de Bonfils (Bonfils; Karl Storz Endoscopy, Tuttlingen, Germany).

El Bonfils es un estilete de fibras ópticas colocadas en un tubo semirrígido de acero de 40 cm de largo con un diámetro externo de 5 mm y una curvatura en su extremo distal de 40 grados. En su extremo proximal contiene un lente y una conexión para la fuente de luz. (Foto 1) Al colocar el Bonfils dentro de un tubo endotraqueal (Foto 2a) e introducirlo en la vía aérea superior de un paciente es posible dirigirlo hacia la glotis bajo visión directa (Foto 2b). Su utilización en el manejo de la vía aérea difícil se inició hacia los años 90 y hoy en día es un dispositivo muy útil en el manejo de vía aérea difícil inesperada^{5,6,7}.

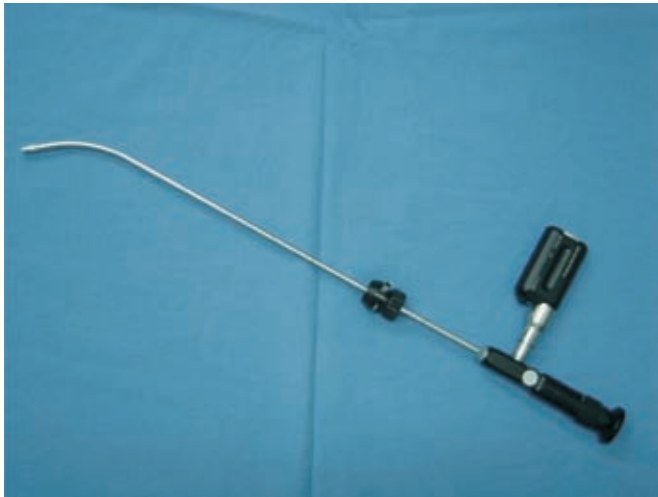

Foto 1



Foto 2a

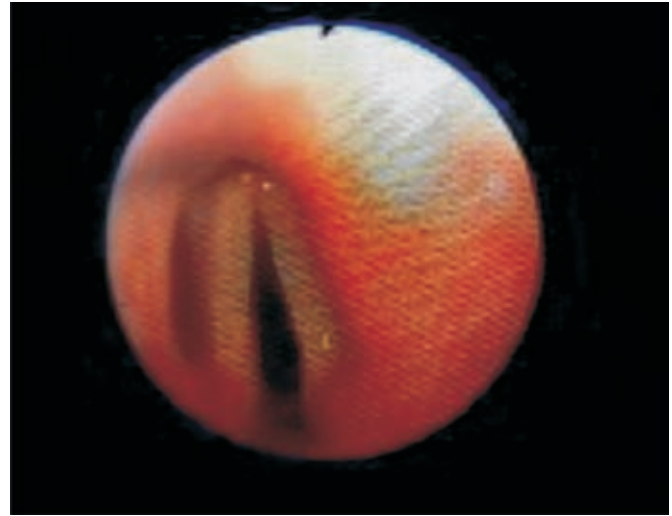


Foto 2b

Existen varios reportes de la utilización del Bonfils para la intubación de pacientes con vía aérea normal bajo anestesia general, así como vía aérea difícil inesperada o sospechada incluyendo aquellos en que la intubación con laringoscopia directa ha fallado, así como en la intubación de pacientes con limitación de la movilidad del cuello o trauma cervical.

Hasta la fecha solo existe un reporte de casos (4 casos) de intubación con el paciente despierto con el fibroscopio retrómol de Bonfils bajo sedación con midazolam y droperidol.⁸

Tradicionalmente la intubación en paciente despierto se realiza bajo efectos de sedación, utilizándose múltiples medicamentos entre los cuales se encuentran el fentanilo, remifentanilo, midazolam, droperidol y propofol entre otros con el consecuente efecto secundario bien conocido de depresión respiratoria y en ocasiones poca colaboración del paciente, siendo necesario en todos los casos aplicar grandes cantidades de anestésico local en la vía aérea superior.

La dexmedetomidina es un agonista selectivo alfa 2 con múltiples aplicaciones en la clínica. Se ha demostrado que con su administración se puede disminuir significativamente la dosis concomitante de opioides, benzodiazepinas, propofol, agentes anestésicos inhalados y muchas otras medicaciones sedantes. En sedaciones de corto y largo tiempo es segura aunque en algunos casos se pueden observar como efectos indeseables hipotensión y bradicardia leves especialmente en pacientes hipovolemicos, con tono vascular aumentado y/o con bloqueos cardiacos importantes.⁹

Ha sido utilizada con gran éxito para sedación en cuidados intensivos y en cirugía cardiovascular

con el fin de disminuir el tono simpático. En cirugía bariátrica también se ha utilizado por su adecuado poder sedante sin depresión respiratoria y su coadyuvancia en analgesia y ansiolisis.

En fin, la dexmedetomidina está surgiendo hoy en día como un medicamento para un gran rango de situaciones clínicas con buen índice de eficacia y seguridad.

Dentro de estas situaciones clínicas, encontramos la utilización de la dexmedetomidina para sedación en intubación con el paciente despierto, pues induce una sedación conciente con un paciente tranquilo, colaborador y con respiración espontánea sin el riesgo de broncoaspiración y sin secreciones abundantes.¹⁰

A la fecha no hay reporte ni publicaciones de intubación despierto con Bonfils en vía aérea difícil sospechada bajo sedación con dexmedetomidina.

A continuación presentamos 7 casos de intubación con fibroscopio retromolar de Bonfils bajo sedación con dexmedetomidina sin la utilización de anestesia tópica.

CASO 1

Paciente de sexo masculino, 28 años de edad con trauma facial complejo 15 días antes, a quien se le realizó reducción de fractura orbito cigomática izquierda tipo IV de Knight y North y reducción de fractura de huesos propios de nariz. En dicho procedimiento anestésico se reporta una adecuada apertura oral e intubación oro traqueal fácil. A los 5 días postoperatorios se evidencia traba mecánica de la articulación temporo-mandibular por bloqueo de la apófisis coronoides contra el cuerpo del malar izquierdo por desplazamiento de la osteosíntesis y pérdida de la reducción de la fractura.

Ingresa a la sala de cirugía para coronoidectomía izquierda, evidenciando una limitación marcada de la apertura oral la cual se documentó en 8,5 mm, (ver foto 3)

Por la imposibilidad de realizar la laringoscopia directa o intubación nasotraqueal con fibroscopio por el antecedente de septorrinoplastia 5 días antes, se decide realizar intubación orotraqueal despierto con fibroscopio retromolar de Bonfils bajo sedación.

Se monitoriza con ECG, PNI, SpO₂, y se administra oxígeno por mascarilla facial, se aplican 0,7 mcg/kg de Dexmedetomidina en bolo durante 20 min continuando con 0.7 mcg/kg/hora. Cinco minutos antes de iniciar el procedimiento, se inicia

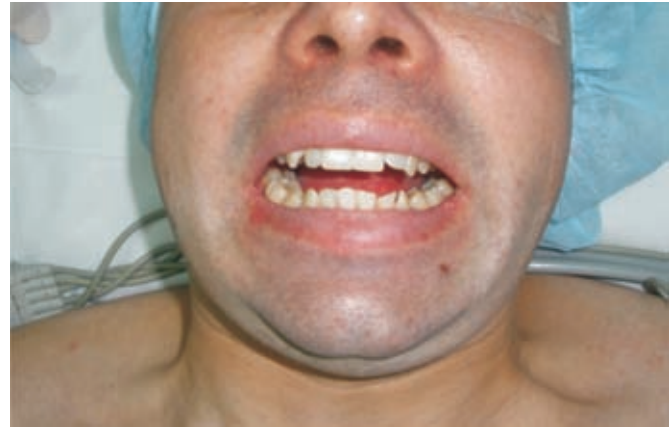

Foto 3

remifentanil a 0,05 mcg/kg/min como analgesia suplementaria por dolor referido en la articulación temporomandibular.

Por la apertura oral tan limitada se hace imposible administrar anestesia local y/o tópica. Se coloca cánula de Mayo pediátrica número 1, como bloqueador de la mordida para evitar la lesión del Bonfils.

Por la limitación de la apertura oral es necesario utilizar un tubo endotraqueal ID 5,5 (OD 7,5 mm) el cual se monta en el Bonfils y se introduce por la región retromolar derecha, (Foto 4) se localiza la epiglotis, la cual se sortea por debajo, centralizando

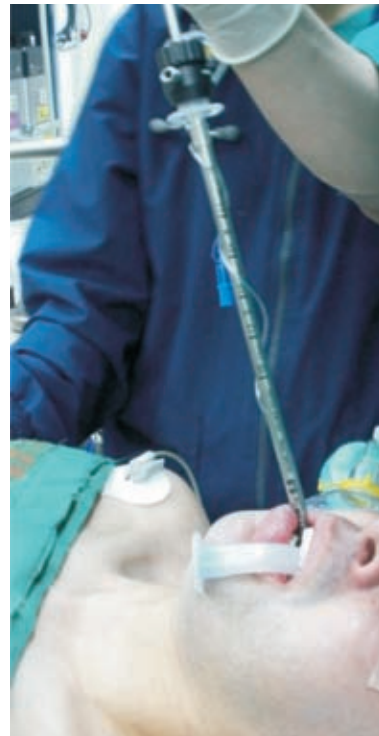

Foto 4

el Bonfils y avanzándolo, se proyecta la punta hacia la parte anterior, pero por la limitada apertura oral y no tener ninguna movilidad del Bonfils, se localizan la cuerdas vocales y observándolas pero sin poder cruzarlas, se avanza el tubo endotraqueal manteniendo fijo el Bonfils, con lo cual se logra hacer la intubación endotraqueal, momento en el que se inicia administración de propofol, induciendo la anestesia general.

Durante todo el procedimiento de intubación, el paciente permaneció colaborador, no se observaron secreciones que limitaran la visibilidad y refirió adecuada tolerancia al procedimiento sin dolor ni molestia excepto leve tos en el momento de la introducción del tubo en la tráquea la cual fue auto limitada.

CASO 2

Paciente de sexo femenino, 28 años de edad con antecedente de herida por arma de fuego y trauma facial hace 2 años, actualmente en proceso de reconstrucción y rehabilitación maxilo-mandibular. Antecedente de reconstrucción mandibular con injerto de cresta iliaca en hemimandibula izquierda. (Foto 5).

Se programa para colocación de 6 implantes osteointegrados en hemi-mandíbula izquierda. Como hallazgo positivo, se observa limitación moderada a la apertura oral (3,5 cm) por lo cual se decide realizar intubación despierta con Bonfils. (Foto 6).

Se monitoriza igual que el paciente anterior y se inicia dexmedetomidina en igual forma. Se monta tubo endotraqueal N° 7,5 en el Bonfils y se introduce por la región retromolar derecha, localizando rápidamente la epiglotis, la cual se sortea por debajo,

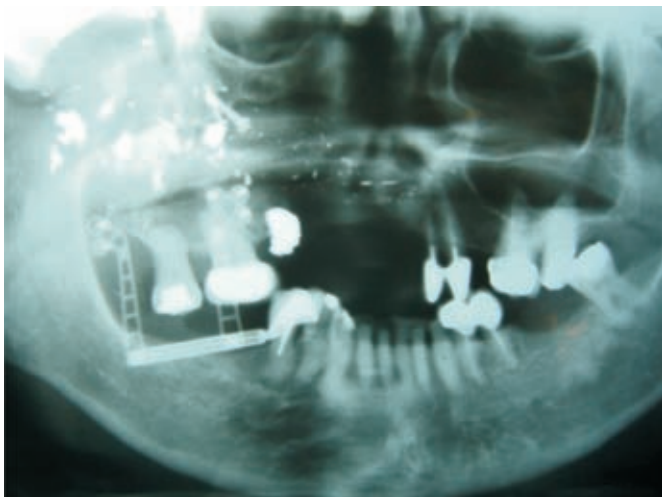


Foto 5

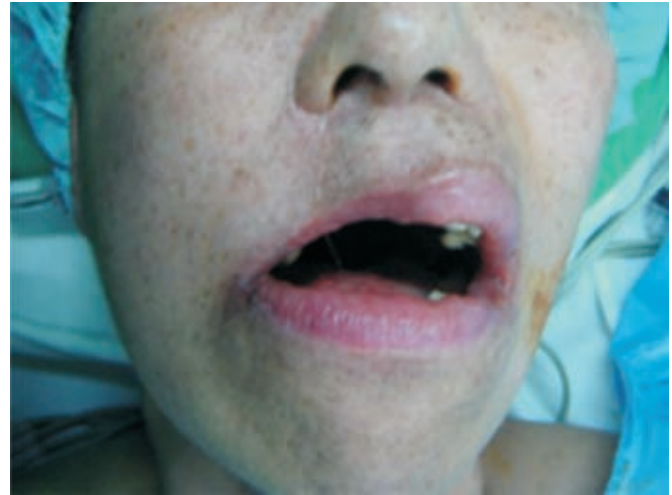

Foto 6

centralizando el Bonfils y avanzándolo, se proyecta la punta hacia la parte anterior localizando la cuerdas vocales y traspasándolas, se observa la tráquea y se avanza el tubo endotraqueal hasta 21 cm manteniendo fijo el Bonfils, se retira el fibroscopio y se inicia administración de propofol y ventilación mecánica induciendo la anestesia general. No se utilizo anestesia tópica en vía aérea superior.

Como en el caso anterior, durante todo el procedimiento el paciente refirió estar confortable y colaborador sin dolor ni secreciones.

CASO 3

Paciente de sexo masculino de 56 años de edad con diagnósticos de absceso odontogénico izquierdo (pieza dental 38) y fascitis necrotizante secundaria en cuello. Presenta dolor severo a la apertura oral y edema facial izquierdo. En las imágenes diagnósticas se evidencia presencia de colecciones a nivel amigdalino e infra-amigdalino que desplazan la vía aérea hacia la derecha. (Foto 7)

Por la limitación a la apertura oral y el riesgo de bronco aspiración de contenido purulento, se decide realizar intubación con Bonfils con el paciente despierto bajo sedación con dexmedetomidina. (Foto 8)

Se monitoriza con ECG, PNI, SpO₂, y se administra oxígeno por mascarilla facial, se administran 0,7 mcg/kg de Dexmedetomidina en bolo durante 20 min continuando con 0.7 mcg/kg/hora. Inmediatamente antes de iniciar el procedimiento se administran 50 mcg de fentanilo por dolor en hemicara izquierda

Se monta tubo endotraqueal N° 8,0 en el Bonfils y previa colocación de cánula orofaríngea para

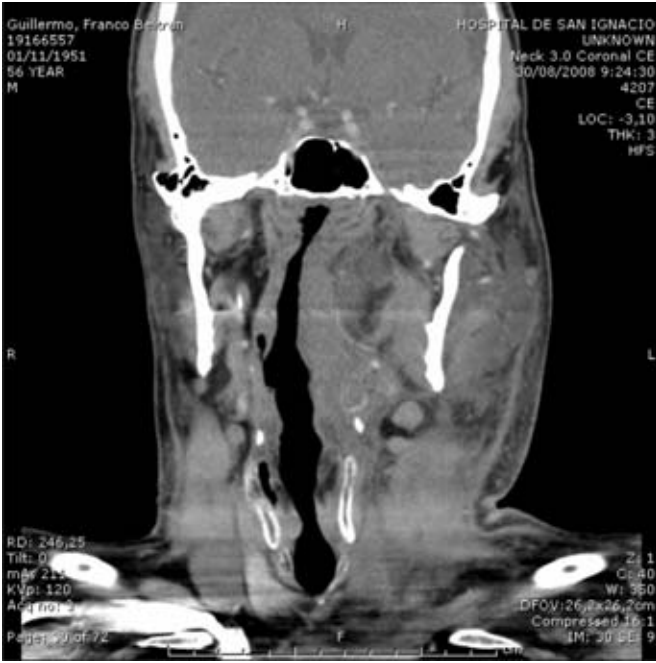

Foto 7

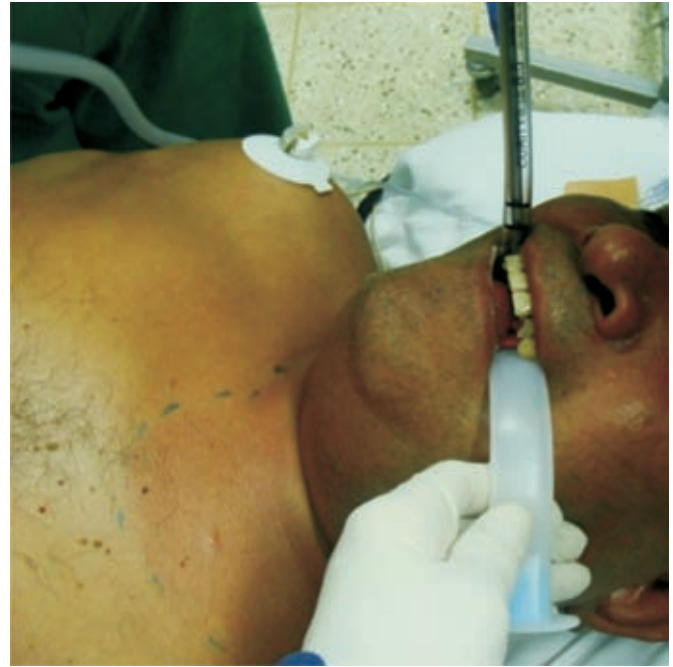

Foto 9

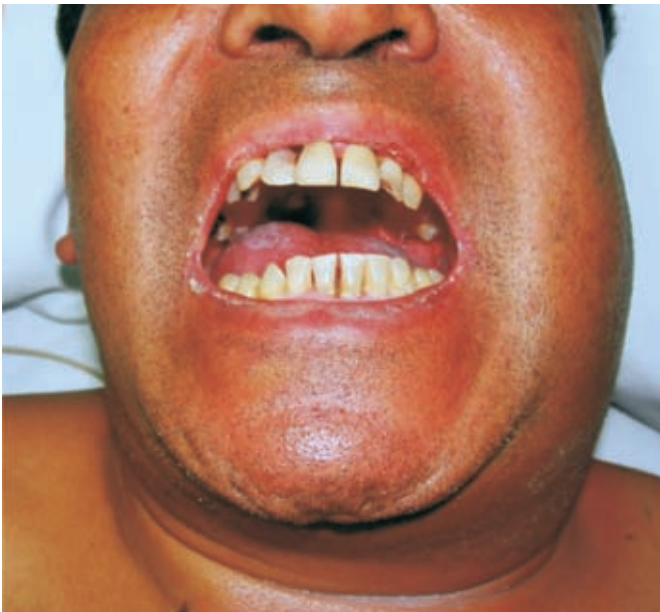

Foto 8

bloquear la mordida, se introduce por la región retromolar derecha. (Foto 9)

Se observa abundante secreción purulenta en región posterior de orofaringe y abscesos en región lateral izquierda. Se localiza la epiglotis la cual esta desplazada marcadamente a la derecha, se sortea por debajo, se proyecta la punta hacia la parte anterior localizando las cuerdas vocales. (Foto 10)

No es posible traspasar las cuerdas vocales con el Bonfils, por lo cual teniendo firme el Bonfils, se

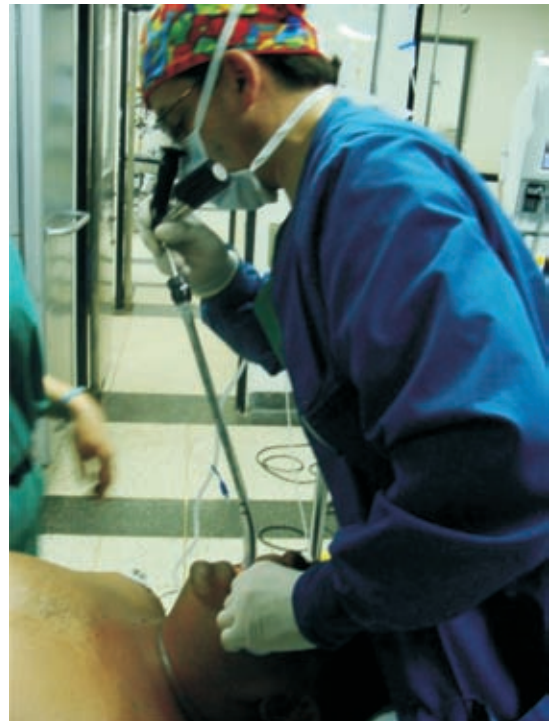

Foto 10

avanza el tubo logrando la intubación traqueal hasta 23 cm manteniendo fijo el Bonfils, se retira el Bonfils y se inicia administración de propofol, y ventilación mecánica induciendo la anestesia general. No se utilizo anestesia tópica en vía aérea superior.

CASO 4

El mismo paciente del caso 3 de sexo masculino de 56 años de edad con diagnósticos de absceso odontogénico izquierdo (pieza dental 38) y fascitis necrotizante secundaria en cuello. Once días antes fue llevado a cirugía para drenaje de absceso odontogénico, cervicotomía y drenaje de fascitis cervical. Ingresa a salas de cirugía para nuevo drenaje de absceso localizado entre el musculo masetero y buccinador izquierdos, por lo cual presenta trismus. Al examen físico presenta dolor severo a la apertura oral y edema facial izquierdo. Apertura oral de 10 mm. (Foto 11)

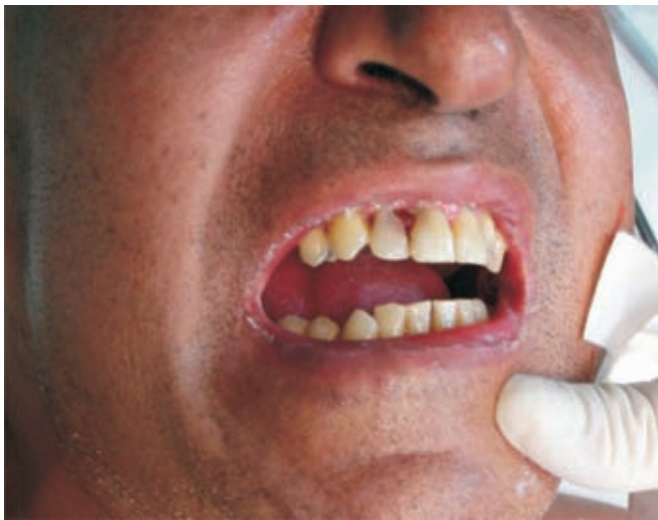

Foto 11

Se monitoriza con ECG, PNI, SpO₂, y se administra oxígeno por máscara facial por vía intravenosa se administran 0,7 mcg/kg de Dexmedetomidina en bolo durante 20 min continuando con 0.7 mcg/kg/hora. Inmediatamente antes de iniciar el procedimiento se administran 50 mcg de fentanilo

Se monta tubo endotraqueal N° 6,0 en el Bonfils y previa colocación de cánula oro faríngea para bloquear la mordida, se introduce por la región retromolar derecha. (Foto 12)

Se localiza la epiglotis la cual esta desplazada levemente a la derecha, se sorteja por debajo, se proyecta la punta hacia la parte anterior localizando las cuerdas vocales y traspasándolas, se observa la tráquea y se avanza el tubo endotraqueal hasta 22 cm manteniendo fijo el Bonfils, se retira el fibroscopio y se inicia administración de propofol y ventilación mecánica induciendo la anestesia general.

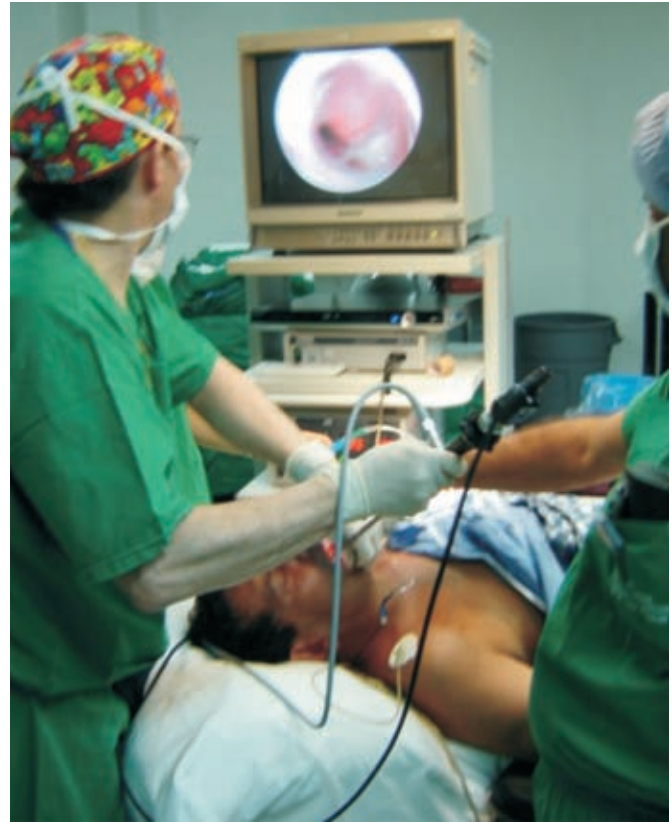

Foto 12

CASO 5

Paciente de sexo masculino de 38 años de edad con diagnósticos de síndrome de hemisección medular y centromedular y hernia discal central traumática en C6 y C7 programado para corpectomía cervical por canal estrecho más artrodesis C5 C7.

Se planea realizar una intubación despierto con Bonfils previa sedación por lo cual se monitoriza con ECG, PNI SpO₂, y se administra oxígeno por máscara facial, se administran 0,7 mcg/kg de Dexmedetomidina en bolo durante 15 min continuando con 0.7 mcg/kg/hora

Se monta tubo endotraqueal N° 8,5 en el Bonfils y se introduce por la región retromolar derecha, se localiza la epiglotis, la cual se sorteja por debajo, centralizando el Bonfils y avanzándolo, se proyecta la punta hacia la parte anterior localizando la cuerdas vocales y traspasándolas, se observa la tráquea y se avanza el tubo endotraqueal hasta 23 cm manteniendo fijo el Bonfils, se retira el fibroscopio, Se comprueba adecuada movilidad de miembros superiores e inferiores y se inicia administración de propofol y ventilación mecánica induciendo la anestesia general. No se utilizó anestesia tópica en vía aérea superior.

CASO 6

Paciente de sexo masculino de 46 años de edad con tiroidectomía total quien a los 90 minutos postoperatorios presenta hematoma en cuello, con hipertensión leve y dificultad respiratoria progresiva.

Se decide intubar despierto con sedación para ser llevado a la revisión de la cirugía. Se monitoriza, se administra oxígeno por máscara facial y se pasa un bolo de 1 mcg/kg de Dexmedetomidina durante 10 minutos, continuando la infusión a 0,7mcg/kg/hora.

Se intenta laringoscopia directa sin visualizar las cuerdas por la masa, por lo que se monta un tubo 7 en el Bonfils y se introduce retromolar derecho, evidenciando la desviación de las cuerdas, se pasa el hematoma bajo visión con Bonfils y se logra llegar hasta los aritenoides, donde se pasa el tubo endotraqueal, avanzándolo hasta 23 cm con el fibroscopio fijo. Aun cuando el hematoma no permite la fácil manipulación del Bonfils, si permite el acceso hasta las cuerdas, pero por esa misma razón no se traspasan las cuerdas, sino que solo se insinúa para luego pasar el tubo.

Durante el procedimiento hay estabilidad hemodinámica, con ventilación espontánea y paso del tubo sin anestesia local con una gran colaboración por parte del paciente.

CASO 7

Paciente masculino de 56 años de edad, con IMC (Índice de masa corporal) de 48, programado para cirugía bariátrica. Antecedente de apnea del sueño y EPOC, fumador de 2 paquetes de cigarrillo al día. Al examen físico la circunferencia del cuello es de 48 cm, Mallampati IV. Por sospecha de intubación difícil se practica laringoscopia directa en salas sin lograr visualización alguna.

Por sus antecedentes pulmonares se decide sedar para intubación despierto con Dexmedetomidina bolo de 1 mcg/kg y mantenimiento a 0.7mcg/kg/h. Se decide intubar con Bonfils con un tubo 8. El paciente aunque colaborador presenta algo de taquicardia por lo que se adiciona remifentanil a 0.05mcg/kg/min para evitar apneas. El paciente en el segundo intento permite el paso del fibroscopio retromolar derecho hasta las cuerdas, pasándolas e introduciendo el tubo bajo visión, sin complicaciones. Se retira posteriormente el instrumento y se inicia la ventilación mecánica del paciente.

DISCUSIÓN

Múltiples publicaciones han demostrado que el Bonfils es un dispositivo atraumático y útil en el manejo de la vía aérea difícil^{5,6}, en pacientes en los cuales la laringoscopia directa es fallida, pacientes con trauma cervical o limitación de la apertura oral^{11,12}.

La estructura rígida lo hace fácilmente manejable dentro de la boca y vía aérea del paciente y su angulación distal hace fácil el franquear la epiglotis por la parte posterior.

Con el Bonfils se logra la intubación mucho más rápido que con cualquier otro dispositivo para el manejo de la vía aérea difícil.

Aunque durante muchos años se tenía el fibrolaringoscopio flexible como dispositivo único e ideal para la intubación de pacientes despiertos con vía aérea difícil conocida¹², hoy en día el Bonfils está tomando más importancia por su fácil manejo y desplazamiento en la cavidad oral y vía aérea.

Como todo instrumento con lente, presenta algunas desventajas como es que con la presencia de secreciones o sangre se oscurece la visión, siendo necesario succionar antes de introducir el Bonfils, aunque hay quienes succionan por el tubo mientras se avanza. En la foto 13 se puede ver la forma de conectar la succión al puerto lateral para poder succionar a través del tubo endotraqueal; así mismo se empaña el lente, lo cual se puede prevenir colocándolo en agua tibia antes de utilizarlo. A diferencia del fibroscopio flexible el Bonfils no está diseñado para intubación nasotraqueal por su textura rígida, pero puede ser utilizado para guiar el tubo nasotraqueal introduciendo el Bonfils por vía oral.

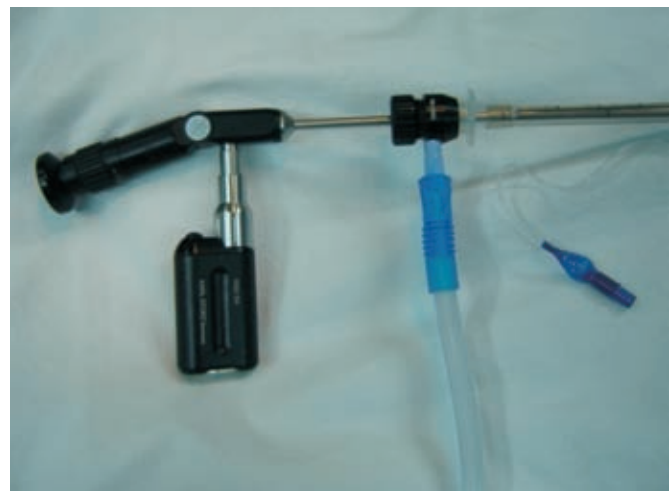

Foto 13

Así como con cualquier procedimiento y dispositivo, se debe adquirir experiencia para su manejo y debe practicarse frecuentemente en pacientes con vía aérea normal para adquirir destreza suficiente antes de ensayar en intubación en paciente despierto o en vía aérea difícil.

La sedación con dexmedetomidina debe considerarse en los casos de intubación despierto y con vía aérea difícil, pues aporta una excelente sedación, colaboración y analgesia en la vía aérea con ningún efecto depresor respiratorio.¹⁰

Para la intubación en paciente despierto se debe preparar al paciente explicándole el procedimiento

y aportándole una adecuada sedación. Como se ve en los casos reportados, la sedación con dexmedetomidina provee un excelente estado de sedación y adecuada analgesia en la vía aérea con mínimas secreciones no siendo necesario aplicar anestésicos locales tópicos ni antisialagogos.

Este reporte de casos muestra nuevamente que el fibroscopio retromolar de Bonfils y la sedación con dexmedetomidina pueden ser utilizados efectivamente en intubación en paciente despierto con vía aérea difícil que ofrece ciertas ventajas sobre otras, por lo cual se debe considerar al momento de realizar este procedimiento.

REFERENCIAS

1. American Society of Anesthesiologists Task Force on Management of the Difficult Airway. Practice guidelines for management of the difficult airway: an updated report by the American society of anesthesiologists task force on management of the difficult airway. *Anesthesiology* 2003;98:1269-77
2. Liem EB, Bjoraker DG, Gravenstein D. New options for airway management: intubating fiberoptic stylets. *Br J Anaesth* 2003;91:408-18
3. Hagberg CA. Special devices and techniques. *Anesthesiol Clin North America* 2002;20:907-3
4. Buehner U, Oram J, Elliot S, Mallick A, Bodenham A. Bonfils semirigid endoscope for guidance during percutaneous tracheostomy. *Anaesthesia* 2006;61:665-70
5. Rudolph C, Schlender M. Clinical experiences with fiber optic intubation with the Bonfils intubation fiberscope. *Anesthesiol Reanim* 1996;21:127-30
6. Halligan M, Charters P. A clinical evaluation of the Bonfils intubation fibrescope. *Anaesthesia* 2003;58:1087-91
7. Bein B, Worthmann F, Scholz J, Brinkmann F, Tonner PH, Steinfath M, Dörries V. A comparison of the intubating laryngeal mask airway and the Bonfils intubation fibrescope in patients with predicted difficult airways. *Anaesthesia* 2004;59: 668-74
8. Abramson SI, Holmes AA, Hagberg CA. Awake Insertion of the Bonfils Retromolar Intubation Fiberscope™ in Five Patients with Anticipated Difficult Airways *Anesth Analg* 2008;106:1215-7
9. Carollo D. S, Nossaman B.D, and Ramadhyani U. Dexmedetomidine: a review of clinical applications *Current Opinion in Anesthesiology* 2008, 21:457-461
10. Grant S.A, Breslin D.S, MacLeod D.V, Gleason D, Martin G. J Dexmedetomidine Infusion for Sedation During Fiberoptic Intubation: A Report of Three Cases *Clin Anesth*, 16:124-126, 2004
11. Wahlen BM, Gercek E. Three-dimensional cervical spine movement during intubation using the Macintosh and Bullard laryngoscopes, the Bonfils fibrescope and the intubating laryngeal mask airway. *Eur J Anaesthesiol* 2004;21:907-13
12. Rudolph C, Schneider JP, Wallenborn, Schaffranietz L. Movement of the upper cervical spine during laryngoscopy: a comparison of the Bonfils intubation fibrescope and the Macintosh laryngoscope. *Anaesthesia* 2005;60:668-72
13. Ovassapian A. The flexible bronchoscope: a tool for anesthesiologists. *Clin Chest Med* 2001;22:281-99