



## Medición radiológica de la angulación cervical comparando la laringoscopia directa con hoja Miller *vs.* estilete luminoso

## Radiological Measurement of Cervical Angulation Comparing Direct Laryngoscopy with Miller Blade *vs.* Lightwand

María Claudia Niño\*, Francisco José Ramírez\*\*, Andrea Carolina Pérez Pradilla\*\*\*

Recibido: julio 29 de 2010. Enviado para modificaciones: agosto 28 de 2010. Aceptado: octubre 9 de 2010.

### RESUMEN

**Objetivo.** Comparar la motilidad de la columna cervical durante la realización de laringoscopia directa utilizando hoja Miller con protección cervical, triple maniobra e intubación con estilete luminoso en pacientes sin predictores de vía aérea difícil.

**Métodos.** Serie de casos de 5 pacientes femeninas sometidas a embolización electiva de malformaciones arteriovenosas cerebrales, entre enero y marzo de 2003, atendidas en el Hospital Universitario Fundación Santa Fe, de Bogotá. Se realizaron mediciones bajo videofluoroscopia para determinar el desplazamiento angular de la columna cervical.

**Resultado.** Las 5 mujeres incluidas tenían una edad promedio de 43 años. Los puntos de mayor movimiento fueron C1 y C5. Se obtuvieron valores basales con la cabeza del paciente en posición neutra para comparar las demás mediciones. Se observó una menor movilidad en los puntos de ma-

### SUMMARY

**Objective.** To compare the cervical spine motion with direct laryngoscopy using the Miller blade with cervical protection, triple maneuver and intubation with lightwand in patients with no predictors of a difficult airway.

**Methods.** This is a series of 5 female patients who underwent elective embolization of cerebral arteriovenous malformations between January and March 2003, at the Fundación de Santa Fe University Hospital, Bogotá. Videofluoroscopic measurements were taken to determine the angular displacement of the cervical spine.

**Results.** The study included five female patients with an average age of 43 years. C1 and C5 were the segments with greater displacement. Baseline measurements were taken with the head of the patient in neutral position to compare against subsequent measurements.

\* Médica neuroanestesióloga. Hospital Universitario Fundación Santa Fe. Bogotá, Colombia, e-mail: gigi87@yahoo.com

\*\* Médico anestesiólogo e intensivista. Jefe de la Unidad de Cuidado Intensivo de la Clínica Santa Ana, Cúcuta, Colombia.

\*\*\* Médica residente de tercer año de Anestesiología y Reanimación en la Universidad El Bosque. Hospital Universitario Fundación Santa Fe. Bogotá, Colombia.

yor movimiento (C1 y C5) con la utilización del estilete luminoso, en comparación con la laringoscopia directa con hoja Miller (8° vs. 13,2° en C1, y 6,4° vs. 15,6° en C5). La realización de la triple maniobra y la fijación del tubo endotraqueal produjeron angulaciones menores, comparadas con las producidas durante las maniobra de intubación.

**Conclusión.** La intubación con estilete luminoso podría ser una alternativa útil y segura en pacientes con trastornos de la columna cervical en quienes existen limitaciones para la movilización de ésta.

**Palabras clave:** Intubación; Laringoscopia; Radiometría; Vertebrae Cervicales; Fluoroscopia. (Fuente: DeCS, BIREME).

## INTRODUCCIÓN

Durante la laringoscopia directa y la intubación orotraqueal se generan desplazamientos de la lengua y de la epiglotis, así como extensión craneocervical, para posibilitar el alineamiento de los ejes oral, faríngeo y laríngeo y permitir la visualización de la glotis (1). El mantenimiento de una vía aérea segura y permeable para garantizar la oxigenación y prevenir la aspiración de contenido gástrico es uno de los objetivos principales del tratamiento de los pacientes con lesiones traumáticas u otras enfermedades asociadas a inestabilidad de la columna cervical (2).

Aunque la laringoscopia directa es una técnica disponible y confiable, su empleo en pacientes con inestabilidad de la columna cervical, aun con protección cervical, puede generar extensión de ésta y aumentar el riesgo de lesiones de la médula espinal (3-7).

No se han realizado estudios con cinefluoroscopia que evalúen el desplazamiento cervical comparando el estilete luminoso con la laringoscopia directa con hojas Miller. Por ello, el objetivo principal del presente estudio fue comparar la motilidad de la columna cervical durante la realización de laringoscopia directa utilizando hoja Miller con protección cervical, triple maniobra e intubación con estilete luminoso en pacientes sin predictores de vía aérea difícil sometidos a procedimientos de radiología intervencionista bajo anestesia general.

Less motion was observed at the segments with greater displacement (C1 y C5) with the use of the lightwand versus direct laryngoscopy with the Miller blade (8° vs. 13.2° at C1 and 6.4° vs. 15.6° at C5). The triple maneuver and the fixation of the endotracheal tube caused less angulation than the intubation maneuver.

**Conclusions.** Lightwand intubation could be a useful and safe alternative in patients with cervical spine disorders and movement limitations.

**Keywords:** Intubation; Laryngoscopy; Radiometry, Cervical Vertebrae; Fluoroscopy. (Source: MeSH, NLM).

## INTRODUCTION

Tongue and epiglottis displacement occurs during direct laryngoscopy and orotracheal intubation, in addition to cranial-cervical extension to align the oral, pharyngeal and laryngeal axis and to enable the visualization of the glottis (1). Maintaining a safe and patent airway to ensure oxygenation and to prevent the aspiration of gastric contents is one of the key treatment objectives in patients with trauma injuries or other pathologies related to instability of the cervical spine (2).

Although direct laryngoscopy is a reliable and readily available technique, its use in cervical spine instability patients, even under cervical protection, may result in extension of the cervical spine and increase the risk of spinal cord injuries (3-7).

No cinefluoroscopia studies have been made to assess cervical displacement comparing the lightwand versus direct laryngoscopy with the Miller blade. Hence, the main objective of this study was to compare the cervical spine motion during direct laryngoscopy with Miller blade and cervical protection, versus the triple maneuver and intubation with the lightwand in patients with no difficult airway predictors, undergoing interventionist radiology procedures under general anesthesia.

## MÉTODOS

Se realizó un estudio observacional. Serie de casos en la que se incluyó a cinco pacientes, mayores de edad, que firmaron el consentimiento informado, programados para embolización de malformación arteriovenosa cerebral, sin predictores de vía aérea difícil. Se excluyó a pacientes en procedimientos de urgencia, con historia de enfermedad coronaria, hipertensión arterial, enfermedad pulmonar o trastornos de coagulación, estómago lleno y antecedente de patología oral o faríngea.

Se incluyó a aquellos pacientes que durante 3 meses cumplieron con los criterios de inclusión y exclusión, y que aceptaron hacer parte del estudio. Con previa obtención de un acceso venoso y monitoría de signos vitales: electrocardiograma, presión arterial, oximetría de pulso, se hizo la inducción con midazolam 0,01 - 0,03 mg/Kg, fentanyl 0,5 - 3,5 mg/Kg, tiopental sódico 2 - 6 mg/Kg, y se empleó rocuronio 0,6 - 1 mg/Kg como relajante neuromuscular.

Cuando el paciente se halló en adecuado plano anestésico, se procedió a obtener una primera imagen fluoroscópica lateral de la columna cervical con la cabeza en posición neutra (Figura 1a), y manteniendo la ventilación del paciente con máscara facial: una segunda imagen realizando la triple maniobra (Figura 1b); una tercera imagen realizando la laringoscopia directa con la hoja Miller, hasta obtener una visualización de las cuerdas vocales (Figura 1c); una cuarta imagen al visualizar el rombo lumínico producto de la transiluminación con el estilete luminoso (Figura 1d); y una última imagen con el paciente intubado con la posición cefálica que presentaba luego de fijar el tubo (Figura 1e).

Estas imágenes fueron obtenidas por el neurorradiólogo en la sala de hemodinamia, con el equipo ANGIOMAT 6000, sistema de inyección digital de General Electric que permite obtener imágenes gracias a procesos de sustracción digital.

Para las mediciones obtenidas se definieron segmentos de movilidad de las vértebras cervicales tomando como límite una línea trazada entre el margen cortical inferior del cuerpo vertebral y el margen inferior de la apófisis espinosa de la

## METHODS

This was an observational study of a series of cases including five patients over 18 years of age, who signed the informed consent and were scheduled for embolization of cerebral arteriovenous malformation, with no difficult airway predictors. The exclusion criteria were patients who underwent emergency procedures with a history of coronary disease, high blood pressure, lung disease or coagulation disorders, full stomach and preexisting oral or pharyngeal pathology.

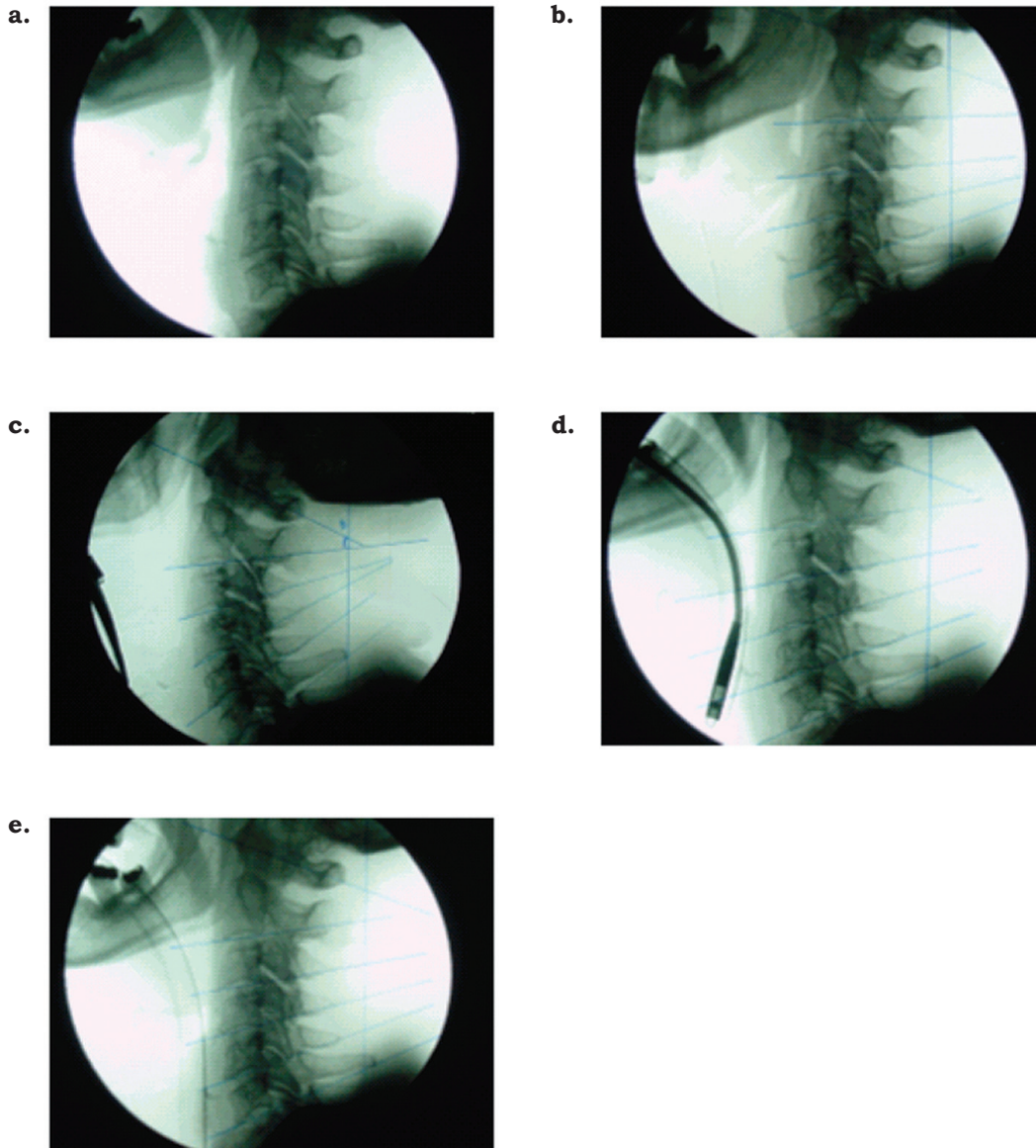
The patients included had met the inclusion and exclusion criteria for three months and agreed to be part of the trial. Venous access was previously secured and vital signs monitoring was in place: EKG, BP, pulse oximetry. The induction was achieved with midazolam 0.01 - 0.03 mg/Kg, fentanyl 0.5 - 3.5 mg/Kg, sodium thiopental 2-6 mg/Kg and rocuronium 0.6 - 1 mg/Kg was administered as a muscle relaxant.

When the patient reached the appropriate anesthetic level, an initial fluoroscopic lateral image of the cervical spine was obtained, with the head in neutral position (Figure 1a), using a facemask to maintain the patient ventilated; a second image was captured performing the triple maneuver (Figure 1b); and a third image using direct laryngoscopy with the Miller blade, until the vocal cords were visualized (Figure 1c). A fourth image visualized the light rhombus resulting from the transillumination of the lightwand (Figure 1d); and a final image of the patient intubated and with the head in the position obtained after fixing the tube (Figure 1e). The neuroradiologist obtained these images at the hemodynamics room, with an ANGIOMAT 6000 unit, a General Electric digital injection system that renders images using digital subtraction techniques.

Mobility segments of the cervical vertebrae were defined for the measurements obtained, taking as a limit a line drawn between the lower cortical margin of the vertebra and the lower margin of the spinous process of the corresponding vertebra. The angles were measured using a line

**Figure 1:** Imágenes obtenidas con a: posición neutra, b: triple maniobra, c: laringoscopia con protección cervical, d: estilete luminoso, y e: fijación del tubo orotraqueal.

**Figura 1:** Images obtained in a: neutral position, b: triple maneuver, c: laryngoscopy with cervical protection, d: lightwand, and e: orotracheal tube fixation.



vertebra correspondiente. Para tomar los ángulos se trazó una línea paralela al eje longitudinal de la mesa de hemodinamia.

La lectura de las diferentes imágenes, con sus respectivas mediciones y angulaciones en cada uno de los segmentos cervicales, la realizó el neurorradiólogo; posteriormente se obtuvieron medidas de tendencia central mediante el uso de estadística descriptiva.

parallel to the longitudinal axis of the hemodynamics table.

A neuroradiologist made the readings of the various images and their respective measurements and angulations along each one of the cervical segments; central trend measurements were then obtained using descriptive statistics.

## RESULTADOS

La muestra estudiada corresponde a 5 mujeres, con edades promedio de 43 años. Se midieron las angulaciones de los segmentos cervicales durante las diferentes posiciones, y estas se encuentran consignadas en la Tabla 1.

**Tabla 1.** Promedio de las angulaciones cervicales con las diversas técnicas

Técnicas de manipulación de la vía aérea	C1	C2	C3	C4	C5
Posición neutral	79	90	91,6	90	95,2
Triple maniobra	72	90,8	92,4	93,6	99,4
Laringoscopia con protección cervical	<b>65,8</b>	90,6	94,4	100,8	<b>110,8</b>
Estilete luminoso	<b>71</b>	91,6	93,6	99	<b>101,6</b>
Fijación de tubo oro traqueal	70,4	90,8	90,8	93,6	98,4

En C1 el valor mínimo obtenido con laringoscopia fue de 60°, y el máximo, de 72°. Para el estilete luminoso el valor mínimo obtenido fue de 66°, y el máximo, de 82°. En C5 el valor mínimo obtenido con laringoscopia fue de 100°, y el máximo, de 120°. Para el estilete luminoso el valor mínimo obtenido fue de 98°, y el máximo, de 112°.

Posteriormente, al comparar las angulaciones obtenidas durante las maniobras con aquellas del paciente en posición neutra observamos los grados de movilidad en cada uno de los segmentos cervicales evaluados que están consignados en la Tabla 2.

**Tabla 2.** Promedio de las angulaciones cervicales en comparación con la posición neutra

Técnicas de manipulación de la vía aérea	C1	C2	C3	C4	C5
Triple maniobra	7°	0,8°	0,8°	3,6°	4,2°
Laringoscopia con protección cervical	<b>13,2°</b>	0,6°	2,8°	10,8°	<b>15,6°</b>
Estilete luminoso	<b>8°</b>	1,6°	2°	9°	<b>6,4°</b>
Fijación de tubo oro traqueal	8,6°	0,8°	0,8°	3,6°	3,8°

## RESULTS

The sample studied belongs to 5 women, average age of 43 years. The angulations of the cervical segments were measured during the different positions as shown in Table 1.

**Table 1.** Average of cervical angulations using the various techniques

Airway manipulation techniques	C1	C2	C3	C4	C5
Neutral Position	79	90	91.6	90	95.2
Triple maneuver	72	90.8	92.4	93.6	99.4
Laryngoscopy with cervical protection	<b>65.8</b>	90.6	94.4	100.8	<b>110.8</b>
Lightwand	<b>71</b>	91.6	93.6	99	<b>101.6</b>
Fixation of the orotracheal tube	70.4	90.8	90.8	93.6	98.4

In C1 the minimum value measured with laryngoscopy was 60° and the maximum 72°. The minimum value with the lightwand was 66° and the maximum 82°. In C5 the minimum value measured with laryngoscopy was 100°, and the maximum 120°. With the lightwand, the minimum value obtained was 98°, and the maximum 112°.

Later on, when comparing the angulations obtained using the maneuvers with the patient in neutral position, the degrees of motion in each cervical segment assessed were observed, as shown in Table 2.

**Table 2.** Average of Cervical Angulations Compared Against the Neutral Position

Airway manipulation techniques	C1	C2	C3	C4	C5
Triple maneuver	7°	0,8°	0,8°	3,6°	4,2°
Laryngoscopy with cervical protection	<b>13.2°</b>	0,6°	2,8°	10,8°	<b>15.6°</b>
Lightwand	<b>8°</b>	1,6°	2°	9°	<b>6.4°</b>
Fixation of the orotracheal tube	8.6°	0,8°	0,8°	3,6°	3,8°

## DISCUSIÓN

El trauma cervical ocurre en el 1,5 % de todos los traumatismos mayores; generalmente es ocasionado por accidentes de tránsito, en hombres jóvenes entre los 15 y los 35 años, por caídas, u otras lesiones penetrantes y deportivas (8). Teniendo en cuenta que la incidencia de vía aérea difícil puede ser mayor en estos pacientes, y que hasta el 28 % de las demandas por muerte y lesión cerebral permanente relacionada con anestesia corresponde a eventos respiratorios, según el análisis de Closed Claims, de la Sociedad Americana de Anestesiología (9), es primordial para los anesthesiólogos realizar un manejo óptimo de la vía aérea en estos pacientes.

En la actualidad se recomienda que en el escenario de trauma cervical se realice la intubación orotraqueal con inmovilización o protección cervical manual (10). Sin embargo, esta maniobra de inmovilización impide muy a menudo la visualización laríngea, y genera dificultades en la intubación (11-13). Por ello, se ha descrito el uso de múltiples dispositivos para facilitar la visualización glótica y la intubación orotraqueal.

Estudios realizados para evaluar el impacto del uso de hojas Macintosh mostraron que la mayor extensión se produce entre el occipucio y C1, y entre C1 y C2, y que es menor en los segmentos subaxiales (1,14,15). Existen comparaciones entre la laringoscopia directa con hojas Miller y hojas Macintosh, en las cuales se ha encontrado que, no obstante una menor extensión cervical con las hojas Miller (9,5 + -3,8 *vs.* 12,1 + -4,9, *p* = 0,012), ésta es despreciable, y, probablemente, no es importante en la práctica clínica (16).

El estilete luminoso es una herramienta útil para facilitar la intubación orotraqueal en pacientes con vía aérea difícil (trauma cervical, micrognatia, macroglosia, inmovilidad mandibular) (17-20). Puede ser utilizado como dispositivo único, y también, combinado con otros, para facilitar el acceso a la vía aérea. Además, a diferencia de los instrumentos fibroópticos, los estiletes luminosos pueden limpiarse y esterilizarse con rapidez, y son fácilmente transportables, requieren una mínima preparación previa durante situaciones de emergencia y están altamente disponibles (21).

## DISCUSSION

Cervical trauma occurs in 1.5 % of every major trauma; it is usually caused by traffic accidents in young men 15 to 35 years old and by falls or other penetrating and sports injuries (8). Taking into account that the incidence of difficult airway may be higher in these patients, and that up to 28 % of the legal claims for anesthesia-related deaths and permanent brain injury are due to respiratory events –according to the analysis of Closed Claims of the American Society of Anesthesia (9)– it is mandatory for anesthesiologist to do an optimal management of the airway in these patients.

The current recommendations for cervical trauma indicate orotracheal intubation with immobilization or manual cervical protection (10). However, very often the immobilization maneuver hinders the visualization of the larynx and creates difficulties for intubation (11-13). Hence, the use of multiple devices has been described to facilitate the visualization of the glottis and orotracheal intubation.

Studies aimed at assessing the impact of using Macintosh blades showed that the longer extension occurs between the occiput and C1, and between C1 and C2; the extension is shorter in the sub-axial segments (1,14,15). Comparisons between direct laryngoscopy with Miller blades versus Macintosh blades have shown that despite a shorter cervical extension with the Miller blades (9.5+/-3.8 *vs.* 12.1 +/-4.9, *p* = 0.012), such shorter cervical extension is neglectable and probably unimportant for clinical practice (16).

The lightwand is a useful tool to facilitate orotracheal intubation in difficult airway patients (cervical trauma, micrognatia, macroglosia, mandibular immobility) (17-20). The lightwand can be used alone or in combination with other devices to facilitate airway access. Furthermore, in contrast with fiberoptic instruments, lightwands are easily cleaned and sterilized and are easy to transport, require minimal prep in emergency situations and are readily available (21).

No se ha observado diferencia en la movilidad de la columna cervical durante la intubación orotraqueal con estilete luminoso *vs.* fibrobroncoscopio flexible ( $12^\circ + -6^\circ$  *vs.*  $11^\circ + -5^\circ$ ;  $p = 0,5$ ). Los segmentos de mayor desplazamiento son C0-1 y C1-2, que presentan mayor movimiento durante la introducción de ambos dispositivos (22). El tiempo requerido para la intubación es menor con respecto al fibrobroncoscopio flexible ( $34 + -17s$  *vs.*  $60 + -15s$ ;  $p < 0,001$ ) (22).

Se ha demostrado que se requiere un menor tiempo para la intubación orotraqueal con estilete luminoso *vs.* Fastrach ( $23,9 + -9 s$  *vs.*  $71 + -24 s$ ); también, que tiene una mayor tasa de intubación en el primer intento ( $90,5 \%$  *vs.*  $79,8 \%$ ) (23).

El desplazamiento de la columna cervical en cuatro segmentos evaluados (Occipucio- C1, C1-2, C2-5, C5-segmento torácico), es un 57 % menor utilizando el estilete luminoso, en comparación con la laringoscopia con hoja Macintosh ( $p = 0,03$ ), sin diferencia significativa en el tiempo requerido para la intubación con las dos técnicas; aunque la intubación con Glidescope es comparable con la del estilete luminoso con respecto al desplazamiento cervical, con el Glidescope el tiempo requerido es un 62 % mayor que con el estilete luminoso (24).

En nuestro estudio los puntos críticos de movimiento en la columna cervical fueron C1 y C5, lo cual es comparable con resultados de estudios previos. Al comparar las dos técnicas de intubación utilizadas en el estudio (la laringoscopia con protección cervical y la intubación con estilete luminoso) vemos cómo la angulación cervical en estos puntos críticos, C1 y C5, es menor con la utilización del estilete luminoso ( $8^\circ$  *vs.*  $13,2^\circ$  en C1, y  $6,4^\circ$  *vs.*  $15,6^\circ$  en C5) con respecto a las mediciones realizadas con la cabeza en posición neutra. La realización de la triple maniobra y la fijación del tubo endotraqueal producen angulaciones menores, comparadas con las producidas durante las maniobra de intubación.

Reconocemos la limitación del estudio en cuanto al tamaño de muestra utilizada, que de otra forma nos permitiría una mayor validez de los resultados. Sin embargo, si analizamos los resul-

No differences in mobility of the cervical spine have been found during orotracheal intubation with the lightwand *vs.* the flexible fiberscope ( $12^\circ + -6^\circ$  *vs.*  $11^\circ + -5^\circ$ ;  $p = 0.5$ ). The segments with larger displacement are C0-1 and C1-2, exhibiting greater mobility during the introduction of both devices (22). Intubation time is shorter with the flexible fiberscope ( $34 + -17s$  *vs.*  $60 + -15 s$ ;  $p < 0.001$ ) (22).

It has been shown that a shorter time is required for orotracheal intubation using the lightwand *vs.* Fastrach ( $23.9 + -9 s$  *vs.*  $71 + -24 s$ ) as well as a higher first attempt success rate ( $90,5 \%$  *vs.*  $79,8 \%$ ) (23).

The displacement of the cervical spine in the four segments assessed (Occiput- C1, C1-2, C2-5, C5-toracic segment) is 57 % less using the lightwand versus laryngoscopy with the Macintosh blade ( $p=0.03$ ), with no significant difference in the time required for intubation using any of the two techniques. Although the intubation with the Glidescope is comparable to the lightwand in terms of cervical displacement, the time required using the Glidescope is 62 % longer that with the lightwand (24).

In our study, the critical points in terms of movement of the cervical spine were C1 and C5, which is comparable to the results of previous studies. When comparing both intubation techniques used in the study (laryngoscopy with cervical protection *vs.* lightwand intubation), the cervical angulation at the critical points -C1 and C5- is less when using the lightwand ( $8^\circ$  *vs.*  $13.2^\circ$  in C1, and  $6.4^\circ$  *vs.*  $15.6^\circ$  in C5), with regards to the measurements taken with the head in neutral position. The triple maneuver and the fixation of the endotracheal tube result in smaller angulations as compared with the angulations obtained during the intubation maneuver.

We acknowledge the limitation of this study in terms of the size of the sample used which otherwise would enhance the validity of the results. However, the analysis of the results indicates that intubation with the lightwand not only reduces the cervical angulation as compared to intubation with the laryngoscope and cervical

tados obtenidos vemos no sólo que la intubación con estilete luminoso produce menor angulación cervical que la intubación con laringoscopio con protección cervical, sino que se puede comparar con el laringoscopio de Bullard, con el cual se reportan angulaciones hasta de 4° en C5, y con el fibrobroncoscopio, que reporta angulaciones hasta de 7° en C1.

Es importante mencionar que en el presente estudio únicamente se utilizaron hojas rectas (Miller) para evaluar la movilidad cervical, pues en nuestra institución existe un gran porcentaje de utilización rutinaria de hojas Miller para la laringoscopia directa. Sin embargo, el uso de hojas curvas (Macintosh) es una práctica común entre los anestesiólogos, y una de las principales motivaciones para elegir una u otra consiste en la preferencia y experiencia del anestesiólogo en cuestión, además de la disponibilidad de ambas. Aunque no hay estudios que demuestren la preferencia de los anestesiólogos en Colombia por alguno de los dos dispositivos, consideramos que podría existir una limitación para la aplicabilidad de los resultados de nuestro estudio.

La intubación con estilete luminoso es una herramienta útil en pacientes con trauma cervical sin estómago lleno. Debe ser considerada como una alternativa para el manejo de la vía aérea en estos pacientes.

### **AGRADECIMIENTOS**

Al Dr. Orlando Díaz y la Dra. Sonia Bermúdez, del Departamento de Imágenes Diagnósticas de la Fundación Santa Fe, de Bogotá; y a la Dra. Alexandra Chaves, por su colaboración en la realización del presente estudio.

protection, but is also comparable to the Bullard laryngoscope that reports up to 4° angulations in C5, and to the fiberbroncoscope that reports up to 7° angulations in C1.

It is important to mention that only straight blades (Miller) were used in this study to assess cervical mobility, because there is a high percentage of routine utilization of Miller blades for direct laryngoscopy at our institution. However, the use of curved blades (Macintosh) is a common practice among anesthetists and one of the key reasons for choosing one against the other is the preference and experience of the practicing anesthetist, in addition to availability of the devices. Although there are no studies showing the preference of anesthetists in Colombia for any of these two devices, we believe that there could be a limitation for the applicability of the results of the study.

Lightwand intubation is a useful tool in cervical trauma patients with an empty stomach and should be considered an alternative airway management approach in these patients.

### **ACKNOWLEDGEMENTS**

We would like to express our gratitude to Dr. Orlando Díaz and Dr. Sonia Bermúdez, of the Department of diagnostic Images of the Santa Fe Foundation, Bogotá and to Dr. Alexandra Chaves, for their collaboration with this study.



## REFERENCES

1. Sawin PD, Todd MM, Traynelis VC, Farrell SB, Nader A, Sato Y, et al. Cervical spine motion with direct laryngoscopy and orotracheal intubation: an in vivo cinefluoroscopic study of subjects without cervical abnormality. *Anesthesiology*. 1996; 85(1):26-36.
2. Langeron O, Birenbaum A, Amour J. Airway management in trauma. *Minerva Anesthesiol*. 2009;75(5): 307-11.
3. Suderman VS, Crosby ET, Lui A. Elective oral tracheal intubation in cervical spine- injured adults. *Can J Anaesth*. 1991;38(6):785-9.
4. Calder I, Calder J, Crockard HA. Difficult direct laryngoscopy in patients with cervical spine disease. *Anaesthesia*. 1995;50(9):756-63.
5. Hastings RH, Wood PR. Head extension and laryngeal view during laryngoscopy with cervical spine stabilization maneuvers. *Anesthesiology*. 1994;80(4): 825-31.
6. Lennarson PJ, Smith D, Todd MM, Carras D, Sawin PD, Brayton J, et al. Segmental cervical spine motion during orotracheal intubation of the intact and injured spine with and without external stabilization. *J Neurosurg*. 2000;92(2Suppl):201-6.
7. McLeod ADM, Calder I. Spinal cord injury and direct laryngoscopy--the legend lives on. *Br J Anaesth*. 2000;84(6):705-9.
8. Bryson BL, Mulkey M, Mumford B. Cervical spine injury, incidence and diagnosis. *J Trauma*. 1986;26(7):669-74.
9. Cheney FW, Posner KL, Lee LA, Caplan RA, Domino KB. Trends in anesthesia-related death and brain damage: a closed claims analysis. *Anesthesiology*. 2006;105(6):1081-6.
10. American College of Surgeons Committee on Trauma. Advanced trauma life support course for doctors. 6th ed. Chicago: American College of Surgeons; 1997.
11. Nolan JP, Wilson ME. Orotracheal intubation in patients with potential cervical spine injuries. An indication for the gum elastic bougie. *Anaesthesia*. 1993;48(7):630-3.
12. Hastings RH, Wood PR. Head extension and laryngeal view during laryngoscopy with cervical spine stabilization maneuvers. *Anesthesiology*. 1994;80(4): 825-31.
13. Heath KJ. The effect of laryngoscopy of different cervical spine immobilisation techniques. *Anaesthesia*. 1994;49(10):843-5.
14. Hastings RH, Vigil AC, Hanna R, Yang BY, Sartoris DJ. Cervical spine movement during laryngoscopy with the Bullard, Macintosh, and Miller laryngoscopes. *Anesthesiology*. 1995; 82(4):859-69.
15. Watts AD, Gelb AW, Bach DB, Pelz DM. Comparison of the Bullard and Macintosh laryngoscopes for endotracheal intubation of patients with a potential cervical spine injury. *Anesthesiology*. 1997; 87(6): 1335-42.
16. LeGrand SA, Hindman BJ, Dexter F, Weeks JB, Todd MM. Craniocervical motion during direct laryngoscopy and orotracheal intubation with the Macintosh and Miller blades: an in vivo cinefluoroscopic study. *Anesthesiology*. 2007;107(6):884-91.
17. Hung OR, Stewart RD. Lightwand intubation: I--a new lightwand device. *Can J Anaesth*. 1995;42(9):820-5.
18. Hung OR, Pytka S, Morris I, Murphy M, Stewart RD. Lightwand intubation: II-- clinical trial of a new lightwand for tracheal intubation in patients with difficult airways. *Can J Anaesth*. 1995;42(9):826-30.
19. Paschen HR. Difficult airway management in trauma-transillumination devices. *Trauma Care 99, Proceedings of the 12th Annual Trauma Anesthesia and Critical Care Symposium*; 13-15 Mayo 1999, Chicago.
20. Davis L, Cook-Sather SD, Schreiner MS. Lighted stylet tracheal intubation: a review. *Anesth Analg*. 2000;90(3):745-56.
21. Smith CE, DeJoy SJ. New equipment and techniques for airway management in trauma. *Curr Opin Anaesthesiol*. 2001;14(2):197-209.
22. Houde B, Williams SR, Cadrin-Chênevert A, Drolet P. A comparison of cervical spine motion during orotracheal intubation with the trachlight(r) or the flexible fiberoptic bronchoscope. *Anesth Analg*. 2009;108(5):1638-43.
23. Inoue Y, Koga K, Shigematsu A. A comparison of two tracheal intubation techniques with trachlight and Fastrach in patients with cervical spine disorders. *Anesth Analg*. 2002;94(3):667-71.
24. Turkstra TP, Craen R, Pelz DM, Gelb AW. Cervical spine motion: a fluoroscopic comparison during intubation with lighted stylet, GlideScope, and Macintosh laryngoscope. *Anesth Analg*. 2005;101(3): 910-5.