



Revista Colombiana de Anestesiología

Colombian Journal of Anesthesiology

www.revcolanest.com.co



Reflexión

La vía aérea pediátrica: algunos conceptos para tener en cuenta en el manejo anestésico

Ángela Ríos Medina^{a,*}, Luz María Gómez^b, Oscar Aguirre Ospina^a y Federico Ocampo^c

^a Especialista en Anestesia y Reanimación, Universidad de Caldas, Manizales, Colombia

^b Especialista en Anestesia y Reanimación, Epidemióloga, Directora del postgrado de Anestesiología, Universidad de Caldas, Manizales, Colombia

^c Especialista en Anestesia y Reanimación, Docente de la Universidad de Caldas, Manizales, Colombia

INFORMACIÓN DEL ARTÍCULO

Historia del artículo:

Recibido el 29 de agosto de 2011

Aceptado el 9 de mayo de 2012

On-line el 29 de junio de 2012

Palabras clave:

Anestesia
Manejo de la vía aérea
Anatomía
Pediatria

R E S U M E N

Introducción: Uno de los aspectos de mayor relevancia en anestesiología pediátrica es el manejo de la vía aérea (VA). Las diferencias anatómicas de esta población hacen que sea más susceptible a efectos adversos de dispositivos diseñados para su manejo. Muchas de las descripciones anatómicas actuales se basan en hallazgos de hace más de medio siglo derivados de disecciones en cadáveres. Desde hace casi una década hay estudios de imágenes de VA en niños que identifican la glotis como la porción más angosta, y la laringe más cilíndrica que cónica. Estos hallazgos tienen impacto al escoger dispositivos de manejo de VA.

Métodos: Se realizó una revisión de nuevos conceptos anatómicos de VA pediátrica y se analizaron pros y contras del uso de tubos endotraqueales con y sin balón.

Resultados y conclusiones: El mayor conocimiento de la anatomía pediátrica permite usar dispositivos acordes a las características de la VA del niño. El desarrollo de tubos con balón en la práctica pediátrica es más frecuente, aunque no hay consenso actual para su utilización. En lo que concuerdan las publicaciones es en estandarizar diseños y medir la presión del balón.

© 2011 Publicado por Elsevier España, S.L. en nombre de Sociedad Colombiana de Anestesiología y Reanimación.

The pediatric airway: Concepts to bear in mind during anesthetic management

A B S T R A C T

Introduction: One of the primary aspects of pediatric anesthesia is airway management. Because of the anatomic differences, this population is more vulnerable to adverse effects produced by the devices designed for their management. Many of the anatomic descriptions are based on knowledge developed mainly as a result of cadaveric dissections. Imaging of the pediatric airway has been available for almost a decade, and it has shown that the glottis is the narrowest portion and that the larynx is more cylindrical than tapered. These findings impact the selection of airway management devices.

Keywords:

Anesthesia
Airway management
Anatomy
Pediatrics

* Autor para correspondencia. Carrera 17 # 5-57 apartamento A2, Edificio Montecanelo, Pereira, Colombia.

Correo electrónico: lunavero@yahoo.com (Á. Ríos Medina).

Methods: The new anatomic concepts pertaining to the pediatric airway were reviewed, and the advantages and disadvantages of the use of cuffed or uncuffed endotracheal tubes were analyzed.

Results and conclusions: The enhanced knowledge of the pediatric anatomy permits the use of devices suitable to the characteristics of the individual airway. The development of cuffed tubes for pediatric practice is advancing rapidly, although there is no current consensus for their use. However, publications coincide on the need to standardize designs and to measure cuff pressure.

© 2011 Published by Elsevier España, S.L. on behalf of Sociedad Colombiana de Anestesiología y Reanimación.

Introducción

Uno de los aspectos de mayor relevancia en anestesiología pediátrica, es el manejo de la vía aérea (VA). Es por esto que el uso adecuado de equipos y dispositivos son factores claves de intervención para disminuir complicaciones.

La anatomía de la VA del niño es diferente a la del adulto, especialmente en menores de 2 años. Esta población tiene fosas nasales pequeñas, lengua grande y cabeza de mayor tamaño con relación al cuerpo¹. El cuello del neonato es corto, la epiglotis tiene forma de omega, es laxa y se proyecta hacia atrás. La glotis se localiza con relación al nivel vertebral C3-C4. La laringe ha sido descrita como cónica con su parte más estrecha a nivel del cricoides, en contraste con la laringe de conformación cilíndrica del adulto² (fig. 1). Sin embargo, nuevas evidencias han demostrado que esto último pudiera no ser tan cierto.

Este artículo revisa nuevos conceptos sobre la forma de la laringe del niño, y de acuerdo con estas aproximaciones, analiza pros y contras del uso de tubos endotraqueales (TET) con y sin balón para el manejo de la VA.

¿Cómo ha sido la evolución de los conceptos anatómicos de la laringe del niño?

En 1951, Eckenhoff³ menciona consideraciones anatómicas de la laringe pediátrica y sus implicaciones en anestesia; su artículo se fundamentó en descripciones realizadas medio siglo antes por Bayeux (1897)⁴, quien relató hallazgos de disecciones anatómicas en cadáveres de 15 niños entre 4 meses y 14 años junto con sus respectivos modelos de yeso.

Eckenhoff describe el cricoides como una estructura rígida que no puede ser distendida para permitir el paso de TET y describe que sus partes se unen para formar un anillo que rodea la laringe. Aunque dejó claro el riesgo de extrapolar hallazgos de cadáveres a seres vivos, algunos textos de anestesiología han tomado como referencia estas descripciones anatómicas de la VA pediátrica⁵.

En el 2003, en un estudio de imágenes de resonancia magnética, Litman et al.⁶ determinaron el diámetro transversal y anteroposterior (AP) en cuerdas vocales y cricoides de 99 menores de 14 años bajo sedación profunda y respiración espontánea. En todos, la porción más estrecha se situó en el diámetro transversal de las cuerdas vocales. Desafortunadamente, a esta publicación no se le dio mayor relevancia y ningún otro investigador se hizo eco de sus hallazgos hasta

hace pocos años. Dalal et al.⁷, en un estudio de 128 menores de 13 años, encontraron que las medidas tomadas bajo videobroncoscopia del área y diámetro transversal y AP en cuerdas vocales y cricoides de pacientes anestesiados con respiración controlada confirmaban lo reportado por Litman⁶. Aunque los enfoques son diferentes, se identifica la glotis como la porción más estrecha y la laringe más cilíndrica que cónica. Litman comenta que aunque sus resultados muestran que la parte más estrecha de la VA pediátrica se encuentra en la entrada glótica, funcionalmente el cricoides es una estructura rígida que no permite ser distendida, y es en este sitio donde se ubica el mayor riesgo de trauma⁷. Otro hallazgo es que la apertura del cricoides es elíptica, con el diámetro mayor en sentido AP. Esto genera implicaciones en la manera en que encaja un TET, con mayor riesgo de compresión e isquemia en las paredes laterales^{6,8}.

Es de gran importancia entonces tener claridad sobre la anatomía y la conformación de la laringe pediátrica. La utilización de ayudas diagnósticas de imagen ha mostrado ser una herramienta valiosa para definir estas características y así diseñar dispositivos que generen mayor seguridad en el manejo de la VA en el niño.

¿Es el momento de usar tubos con balón en la población pediátrica?

Hasta finales de los ochenta, y teniendo en cuenta estudios sobre anatomía de la VA pediátrica, la mayoría de autores recomendaban usar TET sin balón en menores de 8 años⁹, fundamentándose en la posibilidad de usar tubos de mayor diámetro generando menor resistencia al paso del aire. Sin embargo, publicaciones recientes sugieren que el uso de TET con balón es seguro en este grupo de edad¹⁰.

Hoy en día, los tubos con balón son de baja presión-alto volumen y tienen ventajas como: flujo bajo de gases, menos contaminación, disminución del riesgo de broncoaspiración, mejor control en la monitorización de parámetros ventilatorios y menor número de intubaciones^{11,12} (tabla 1). Weiss et al., en un estudio de 2.200 menores de 5 años, reportan reducción en el intercambio de TET cuando se utilizaban tubos con balón versus sin balón (2,1% vs 30,8%), con menos trauma de VA¹³.

Newth et al., en un estudio de 860 niños críticamente enfermos, refieren que los tubos con balón pueden ser utilizados en forma segura por periodos prolongados sin secuelas a corto o largo plazo, al escoger un tamaño apropiado con monitorización regular de la presión del balón¹⁴.

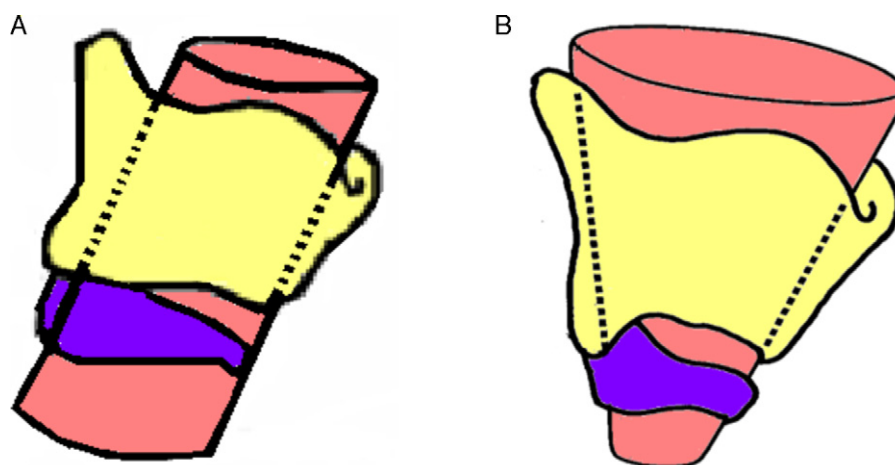


Figura 1 – Laringe del adulto (A) y pediátrica (B). La apertura glótica es la parte más estrecha de la laringe del adulto, mientras que en el lactante está a nivel del cricoides. (Fuente: archivo particular, Grupo de Anestesia, Universidad de Caldas; reproducido con permiso).

En encuestas realizadas, se reporta que el 25% de anesthesiólogos usan tubos con balón en menores de 8 años. Todos los anesthesiólogos encuestados y el 45% de los intensivistas no monitorean de manera rutinaria la presión del balón^{15,16}.

Los tubos con balón han ganado campo en anestesia pediátrica. Se han realizado progresos para estandarizar equipos y producir un diseño óptimo. Actualmente hay marcadas

diferencias entre fabricantes en aspectos tales como el diámetro externo para un mismo diámetro interno o el diseño del neumotaponador^{13,17}. Weiss encontró 15 tipos de tubos de 4 fabricantes diferentes¹⁸ (fig. 2).

En conclusión, aunque hay situaciones en las que los tubos con balón tienen ventajas sobre los tubos sin balón, ambos pueden causar lesiones al paciente. La intubación por

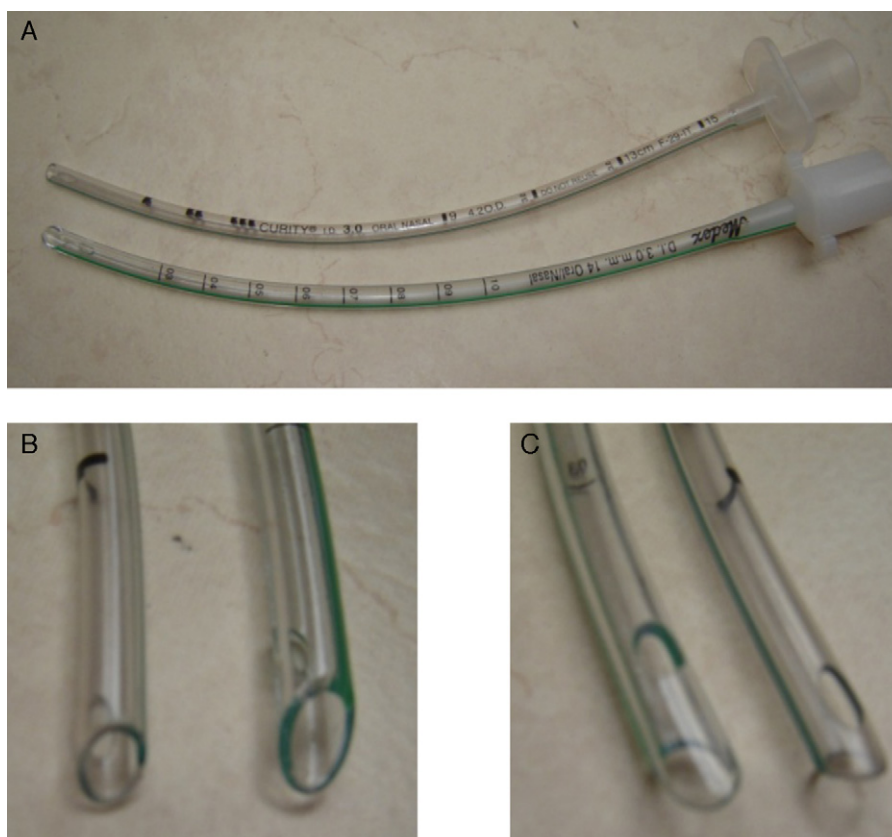

Figura 2 – Dos clases de tubos endotraqueales de igual diámetro interno (A), de diferente diámetro externo (B) y con distinto diseño de puntas (C). (Fuente: archivo particular, Grupo de Anestesia, Universidad de Caldas; reproducido con permiso).

Tabla 1 – Ventajas y desventajas de tubos con neumotaponador

Ventajas	Desventajas
Puede ser usado en todas las edades	Cuidado extra para colocación correcta
Pocos cambios de tubos	Potencial trauma de tráquea: presión y pliegues neumotaponador
Mejor control de parámetros ventilatorios, uso de bajos flujos y menor contaminación ambiental	Un tubo más pequeño aumenta el riesgo de oclusión con secreciones
Disminución del riesgo de aspiración	Incremento de costos

Fuente: archivo particular, Grupo de Anestesia, Universidad de Caldas; reproducido con permiso.

períodos cortos, la selección adecuada del diámetro, el control de la movilidad de la cabeza con el tubo *in situ* y la monitorización frecuente de presión del balón son factores importantes de controlar para evitar lesiones. Adicionalmente, el conocimiento de la anatomía pediátrica de estudios adecuadamente diseñados generará bases sólidas que sustenten el diseño y el uso de dispositivos acordes a la anatomía del niño.

Financiación

Ninguna.

Conflicto de intereses

Ninguno.

REFERENCIAS

- Mancera G, Arenas AD. La vía aérea difícil y sus implicaciones en pediatría. *Anestesia Pediátrica e Neonatale*. 2009;7:2.
- Santillanes G, Gausche-Hill M. Pediatric airway management. *Emerg Med Clin North Am*. 2008;26:961-75. Review.
- Eckenhoff JE. Some anatomic considerations of the infant larynx influencing endotracheal anesthesia. *Anesthesiology*. 1951;12:401-10.
- Bayeux. Tubage de larynx dans le croup. *Presse Med*. 1897;20:1.
- Miller RD. Textbook of Miller's Anesthesia. *Pediatric Anesthesia*. 6.^a ed. 2005. p. 2369-70.
- Litman RS, Weissend EE, Shibata D, Westesson PL. Developmental changes of laryngeal dimensions in unparalyzed, sedated children. *Anesthesiology*. 2003;98:41-5.
- Adewale L. Anatomy and assessment of the pediatric airway. *Paediatr Anaesth*. 2009;19 Suppl 1:1-8. Review.
- Dalal PG, Murray D, Messner AH, Feng A, McAllister J, Molter D. Pediatric laryngeal dimensions: an age-based analysis. *Anesth Analg*. 2009;108:1475-9.
- Uejima T. Cuffed endotracheal tubes in pediatric patients. *Anesth Analg*. 1989;68:423.
- Khine HH, Corddry DH, Ketrick RG, Martin TM, McCloskey JJ, Rose JB, et al. Comparison of cuffed and uncuffed endotracheal tubes in young children during general anesthesia. *Anesthesiology*. 1997;86:627-31, discussion 27A.
- Pietrini D, Piastra M, Lamperti M, Ingelmo PM. New trends in pediatric anesthesia. *Minerva Anestesiologica*. 2009;75:191-9. Review.
- Dullenkopf A, Schmitz A, Gerber AC, Weiss M. Tracheal sealing characteristics of pediatric cuffed tracheal tubes. *Paediatr Anaesth*. 2004;14:825-30.
- Lönnqvist PA. Cuffed or uncuffed tracheal tubes during anaesthesia in infants and small children: time to put the eternal discussion to rest? *Br J Anaesth*. 2009;103:783-5.
- Newth CJ, Rachman B, Patel N, Hammer J. The use of cuffed versus uncuffed endotracheal tubes in pediatric intensive care. *J Pediatr*. 2004;144:333-7.
- Orliaguet GA, Renaud E, Lejay M, Meyer PG, Schmutz E, Telion C, et al. Postal survey of cuffed or uncuffed tracheal tubes used for paediatric tracheal intubation. *Paediatr Anaesth*. 2001;11:277-81.
- Flynn PE, Black AE, Mitchell V. The use of cuffed tracheal tubes for paediatric tracheal intubation, a survey of specialist practice in the United Kingdom. *Eur J Anaesthesiol*. 2008;25:685-8.
- Deakers TW, Reynolds G, Stretton M, Newth CJ. Cuffed endotracheal tubes in pediatric intensive care. *J Pediatr*. 1994;125:57-62.
- Weiss M, Dullenkopf A, Gysin C, Dillier CM, Gerber AC. Shortcomings of cuffed paediatric tracheal tubes. *Br J Anaesth*. 2004;92:78-88.