

Revista Colombiana de Anestesiología

Colombian Journal of Anesthesiology

www.revcolanest.com.co



Reporte de caso

Anestesia y corrección de escoliosis idiopática severa en paciente testigo de Jehová. Artículo de revisión aprovechando un caso

Roberto Carlo Rivera Díaz^{a,*}, Wilson Londoño^b, María Patricia González Obregón^c
y Valentina Cifuentes Hoyos^d

^a Anestesiólogo, subespecialista en Dolor y Cuidados paliativos, Docente de anestesia y dolor, Universidad CES, Director médico Instituto Colombiano del Dolor, Medellín, Colombia

^b Ortopedista, Cirugía de columna, Clínica CES, Medellín, Colombia

^c Anestesióloga, subespecialista en Dolor y Cuidados paliativos. Docente de anestesia y dolor, Universidad CES, Instituto Colombiano del Dolor, Medellín, Colombia

^d Residente de Anestesia, Universidad CES, Medellín, Colombia

INFORMACIÓN DEL ARTÍCULO

Historia del artículo:

Recibido el 24 de julio de 2011

Aceptado el 30 de abril de 2012

On-line el 4 de julio de 2012

Palabras clave:

Escoliosis

Transfusión sanguínea

Hemodilución

Eritropoyetina

R E S U M E N

La escoliosis es una compleja deformidad rotacional tridimensional que afecta la columna en el plano sagital, coronal y axial, y puede ser de origen congénito, neuromuscular o idiopática. Su síntoma principal en el 90% de los casos es el dolor, y su manejo inicial es conservador. Sin embargo, puede ser tan grave que genere otros síntomas, déficit neurológico o que se requiera intervención quirúrgica. En estos casos es una cirugía de alto riesgo por el tipo de complicaciones reportadas, entre ellas sangrado severo y lesión nerviosa, por lo cual es necesaria una evaluación prequirúrgica detallada y un plan intraoperatorio enfocado a disminuir el riesgo de complicaciones. Adicionalmente, el paciente puede tener otras comorbilidades que aumenten los riesgos o creencias religiosas que prohíban el uso de hemoderivados, generando una complejidad mayor.

El presente artículo es una revisión de la literatura científica sobre cirugía mayor de columna en testigos de Jehová, con énfasis en técnicas de ahorro sanguíneo, aprovechando el caso de un paciente con diagnóstico de escoliosis idiopática severa, practicante de esta religión, con compromiso pulmonar severo en el último año y deterioro de su clase funcional, que fue llevado a cirugía de corrección de escoliosis. La intervención fue realizada en la Clínica CES de la ciudad de Medellín (Colombia), con resultados exitosos y respetando las creencias religiosas del paciente.

© 2012 Publicado por Elsevier España, S.L. en nombre de Sociedad Colombiana de Anestesiología y Reanimación.

* Autor para correspondencia: Carrera 78B # 51 A 25 Medellín, Colombia.

Correos electrónicos: robertorivera@incodol.com, robertoneuro@yahoo.com (R.C. Rivera Díaz).

Anesthesia and severe idiopathic scoliosis correction in Jehova witness patients. Case revision article

ABSTRACT

Keywords:

Scoliosis
Blood transfusion
Hemodilution
Erythropoietin

Scoliosis is a complex, three dimension rotational deformity that involves the column in a sagittal, coronal and axial planes. It may be congenital, neuromuscular or idiopathic. The main symptom in 90% of cases is back pain, and initial management is fairly conservative. However, it may be severe enough as to cause other symptoms, neurologic deficit or necessity of surgical intervention. In such cases, surgery implies a great risk because of the complications that have been reported, including severe bleeding and nervous injury. Rigorous preoperative assessment is mandatory, as well as intraoperative planning aimed at complication risk reduction. Patients may also have comorbidities that increase risks or religious beliefs that forbid blood component transfusions, further complicating patient management.

The present article is a revision of scientific literature on major column surgery in Jehova witness patients, emphasizing blood optimization techniques. This research was carried out because of a case of severe idiopathic scoliosis with severe pulmonary compromise in the past year and functional class detriment in a Jehova witness. The patient underwent corrective surgery at Clínica CES in the city of Medellín (Colombia), which achieved a positive clinical outcome with no blood component transfusion.

© 2012 Published by Elsevier España, S.L. on behalf of Sociedad Colombiana de Anestesiología y Reanimación.

Descripción del caso

Paciente masculino de 22 años de edad testigo de Jehová, con antecedente de asma y diagnóstico de escoliosis idiopática severa (fig. 1). Presentaba compromiso pulmonar y clase funcional III según la clasificación de la New York Heart Association (NYHA)¹ que se deterioró rápidamente durante el último año por el avance de la escoliosis, generando restricción en el patrón respiratorio e infección de vías aéreas superiores a repetición como consecuencia de la mala disposición anatómica en la cual se encontraba su caja torácica, llegando a comprimir los pulmones, el corazón y las vías aéreas. Al paciente le fue ordenada la cirugía correctiva desde los 14 años de edad, pero esta ha sido cancelada en múltiples instituciones debido al rechazo de la transfusión de hemoderivados.

Día 0. Primera evaluación preanestésica

El grupo de especialistas responsables del paciente realizó el siguiente plan de manejo: aumentar la masa eritrocitaria, utilizar todas las técnicas de ahorro sanguíneo permitidas en testigos de Jehová, evitar déficit neurológico postoperatorio, utilizar una técnica quirúrgica que permita el menor tiempo y sangrado posibles, adecuar el manejo ventilatorio intraoperatorio que permita extubación rápida en el posoperatorio para evitar complicaciones relacionadas al asma perenne y lograr estancia hospitalaria corta para disminuir el riesgo de infección. Acto seguido se ordenaron los siguientes exámenes prequirúrgicos, los cuales son descritos con su respectivo resultado:

- Espirometría. Capacidad vital forzada (CVF): 56%; volumen espiratorio forzado en el primer segundo (VEF₁): 47% del

volumen predicho; alteración ventilatoria mixta con componente obstructivo severo.

- Rayos X. Escoliosis idiopática severa con desviación de 88° (fig. 2).

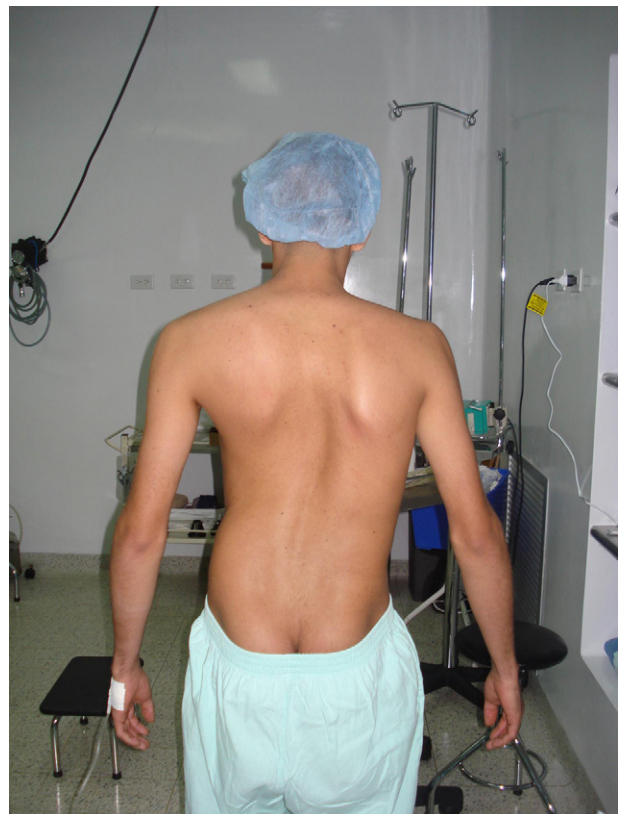

Figura 1 – Imagen del paciente antes de la primera cirugía.

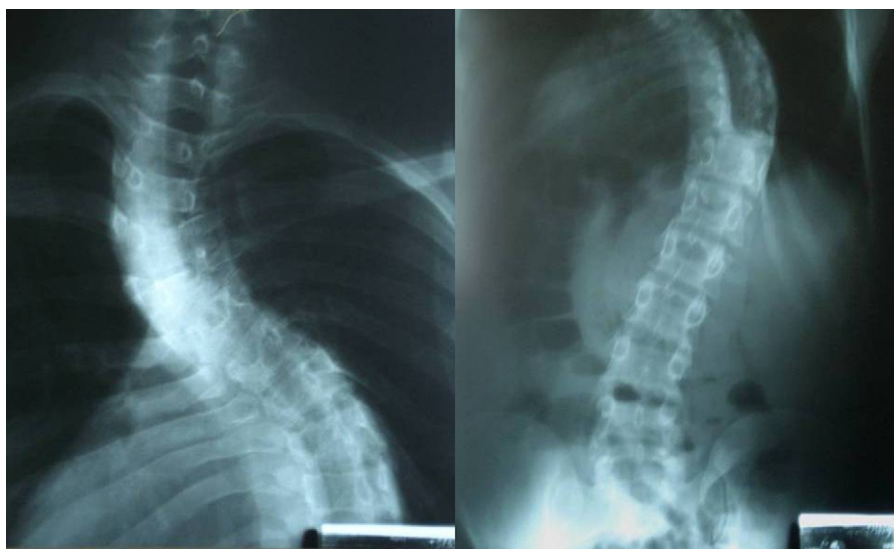


Figura 2 – Rayos X en proyección postero-anterior y lateral de columna toracolumbar en la que se observa una desviación mayor de 80 grados.

- Hemoglobina: 13,4 mg/dl (tabla 1).
- Ecocardiografía sin hipertensión pulmonar.

Finalmente fueron realizadas las órdenes del tratamiento indicado hasta la siguiente evaluación preanestésica:

- Eritropoyetina 2.000 UI cada 2 días para un total de 10 dosis.
- Ácido fólico, sulfato ferroso y complejo B.
- Hemograma de control en 20 días.

Día 21. Segunda evaluación preanestésica

Se encontró al paciente sin síntomas pulmonares relacionados con el asma y un aumento importante de la masa eritrocitaria con la terapia ordenada (hemoglobina: 18,5 mg/dl), por lo cual fue programado para cirugía en 2 tiempos con el fin de disminuir el riesgo de complicaciones y sangrado.

Día 25. Primera intervención

La inducción intravenosa fue realizada aplicando lidocaína a dosis de 1,5 mg/kg, remifentanilo 3 µg/kg dosis total pasando en 3 min, propofol 2 mg/kg, y se usó tubo Robert show 37 izquierdo. Además se realizó un monitoreo completo utilizando las siguientes herramientas:

- Sociedad Americana de Anestesiología básico: cardioscopio, capnografía, pulsoximetría, frecuencia cardíaca, frecuencia respiratoria y temperatura.
- Presión arterial invasiva.
- Catéter venoso central de alto flujo por vía subclavia derecha.
- Monitoreo neurológico con potenciales evocados somatosensoriales corticales y subcorticales, potenciales motores y electromiografía.
- Monitoreo de profundidad anestésica con índice bispectral.

Mediante compresión neumática intermitente fue instaurada la tromboprolifaxis, y a continuación se iniciaron las técnicas de ahorro sanguíneo: se realizó hemodilución normovolémica con flebotomía de 900 ml reemplazados en una relación uno a uno con coloides; la conexión del equipo de flebotomía en ningún momento del intraoperatorio perdió contacto con el catéter central del paciente, y luego le fue aplicada desmopresina 0,3 µg/kg dosis única y un bolo de 1 g de ácido tranexámico seguido de infusión a 10 mg/kg/h hasta el final de la cirugía. El mantenimiento anestésico fue continuado mediante técnica intravenosa pura con remifentanilo y propofol. El objetivo de este acto quirúrgico fue disminuir la rigidez de la curva torácica, realizando por vía toracoscópica

Tabla 1 – Resultados de las principales pruebas de laboratorio y signos clínicos relacionados con la estabilidad hemodinámica del paciente, antes y después de la cirugía

Exámenes de laboratorio y signos clínicos de seguimiento	Día 0	Tiempo de seguimiento							
		Día 21	Día 25	Día 26	Día 27	Día 28	Día 29	Día 30	Día 32
Hemoglobina (mg/dl)	13,4	18,5	13,9	13,9	12,4	11,5	11	8,5	9,5
Hematocrito (%)	40,2	55,5	43,3	43,3	40,8	35	36	26,2	29,3
Plaquetas (mm ³)	236.000	252.000	208.000	206.000	201.000	217.000	241.000	170.000	226.000
Presión arterial (mmHg)	119/72	123/69	114/84	123/61	105/60	120/79	116/54	130/60	119/49
Frecuencia cardíaca (latidos/min)	88	84	86	104	102	94	122	120	122

la escisión subtotal de 5 discos intervertebrales hasta evidenciar movilidad de los espacios interdiscales. La importancia de la vía toracoscópica radica en que disminuye el sangrado y el riesgo de lesión de la musculatura torácica involucrada en la ventilación y el dolor postoperatorio. El sangrado aproximado durante la cirugía fue de 1.500 ml; finalmente, el paciente fue trasladado intubado a la unidad de cuidados intensivos (UCI), donde permaneció en ventilación mecánica por 18 h.

Día 26

Se extubó el paciente sin complicaciones, sin soporte vasopresor, hemodinámicamente estable (tabla 1), tranquilo, sin signos de dificultad respiratoria post-extubación.

Día 27

El paciente permaneció en la UCI, sin soporte ventilatorio y sin signos de dificultad respiratoria.

Día 28. Segunda intervención

En la segunda cirugía se realizó nuevamente la técnica de hemodilución normovolémica con coloides en una relación uno a uno, con flebotomía de 900 ml, ácido tranexámico 1 g en bolo y se continuó en infusión a 10 mg/kg/h; desmopresina 0,3 µg/kg dosis única, monitoreo y mantenimiento igual a la primera cirugía. Posteriormente, en la intervención quirúrgica se hizo la toracoplastia por medio de la resección de 5 segmentos costales de la giba en el lado convexo de la desviación, se logró mejoría cosmética y se facilitó el movimiento de los segmentos más desplazados de la columna torácica, lo que de manera tardía facilitará la expansión torácica. Acto seguido, se realizó instrumentación de la concavidad de la curva con tornillos pediculares desde T3 hasta L3 en un sistema de barra única, y se utilizaron implantes más 2 bridas de poliéster en las láminas del ápex de la curva. A continuación los fragmentos de costilla fueron usados como injerto propio; se obtuvo un sangrado aproximado de 2,200 ml (fig. 3), y al terminar el procedimiento el paciente se trasladó intubado a la UCI, donde presentó como complicación temprana broncoespasmo severo, que requirió continuar con soporte ventilatorio mecánico.

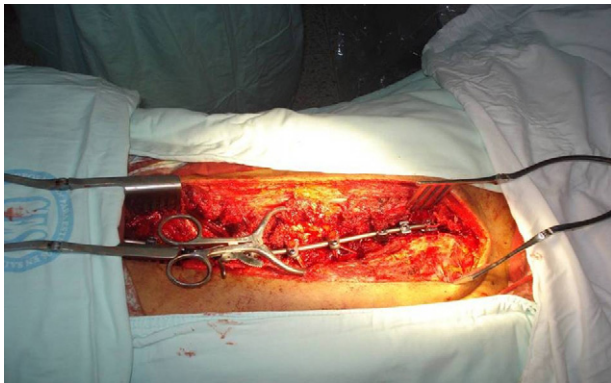


Figura 3 – Instrumentación con tornillos pediculares desde T3 hasta L3 en un sistema de barra única.

Día 29

Paciente que permaneció en ventilación mecánica por 18 h, en dicho momento sin broncoespasmo, toleró la extubación y se encontró hemodinámicamente estable.

Día 30

El paciente continuó sin soporte ventilatorio; no hubo déficit neurológico y fue trasladado a hospitalización.

Día 32

El paciente fue dado de alta.

Día 120. Evaluación en consulta externa

El paciente fue encontrado en muy buenas condiciones, sin corsé, con mejoría de su clase funcional a estadio I de la NYHA, disminución de los síntomas de asma y sin déficit neurológico.

Día 365

Paciente en muy buenas condiciones, sin síntomas respiratorios durante todo el año, con espirometría de control que reportó CVF del 72% y VEF₁ de 64%, mejoría ergonómica y estética.

Discusión del caso con revisión del tema

Escoliosis

La escoliosis ha sido definida como una curvatura lateral anormal de la columna vertebral. Sin embargo, se ha logrado determinar que además de la alteración coronal, existe una pérdida del balance sagital y mala rotación de la columna². En la actualidad se considera como una compleja deformidad rotacional tridimensional que afecta la columna en el plano sagital, coronal y axial, y puede ser de origen congénito, neuromuscular o idiopática.

El síntoma principal en el 90% de los casos es el dolor³, y asimismo puede presentarse compromiso respiratorio por disminución de volúmenes pulmonares, claudicación intermitente por radiculopatía y todas las implicaciones psicológicas asociadas al componente estético. La gravedad del cuadro clínico depende del grado de desviación, de la restricción pulmonar, del compromiso cardíaco y del déficit neurológico.

La cirugía correctiva está indicada en los siguientes casos:

- Dolor persistente.
- Curvatura mayor de 50° en la columna torácica y mayor de 40° en la columna lumbar.
- Pérdida del balance sagital.
- Cifosis mayor de 60° en la columna torácica y de 5° en la lumbar⁴.
- Déficit neurológico persistente.

El objetivo del tratamiento quirúrgico es mejorar la ergonomía, recuperar la mecánica pulmonar y evitar el desarrollo de hipertensión pulmonar, disfunción del ventrículo derecho y déficit neurológico.

La tasa de complicaciones mayores relacionadas con la cirugía de corrección de escoliosis es de alrededor del 40%, aunque si consideramos el sangrado mayor que requiere transfusión como una complicación, la cifra puede ascender hasta el 86% según el estudio. El sangrado mayor es definido como un sangrado perioperatorio equivalente a una volemia, es decir, un promedio de 60 ml de sangre por kilogramo de peso en paciente adulto en un tiempo menor de 24 h⁵. Entre las otras complicaciones importantes se encuentran: coagulopatía, necesidad de ventilación mecánica mayor de 72 h, infección en el 2% de los casos, lesión neurológica severa en el 5% incluida la paraplejía, pérdida visual entre el 0,05 al 1%, y mortalidad del 1 al 5%⁶.

Evaluación preanestésica

Como se ha mencionado, la cirugía de escoliosis tiene un riesgo importante de complicaciones perioperatorias, por lo cual es fundamental una evaluación preanestésica detallada que permita una adecuada planificación y disminución de riesgos.

Dentro de los predictores de morbimortalidad se encuentran: edad del paciente, tabaquismo, estado nutricional, patologías tales como asma, enfermedad pulmonar obstructiva crónica, diabetes, osteoporosis, enfermedad coronaria y cerebrovascular, además del número de vértebras fusionadas, abordaje de la fusión, escoliosis de origen neuromuscular⁷, grado de escoliosis mayor a 65°⁸, hipertensión pulmonar con disfunción del ventrículo derecho, CVF y VEF₁ menor de 60% del predicho, y si es inferior al 40%, algunos autores contraindican la cirugía por su alta mortalidad postoperatoria⁹.

La evaluación preoperatoria debe incluir un examen físico con evaluación neurológica, clase funcional, tolerancia al ejercicio, espirometría, ecocardiografía y optimización nutricional.

El manejo perioperatorio tradicional de este tipo de cirugía se ha enfocado basándose en la reserva importante de hemoderivados y en la disponibilidad de cuidados intensivos para el postoperatorio.

El síntoma más frecuente de esta patología es el dolor. Es importante investigar los analgésicos que toma el paciente, y si está recibiendo fármacos que alteren la actividad plaquetaria, como ácido acetilsalicílico o antiinflamatorios no esteroideos, hay que suspenderlos por el tiempo recomendado, puesto que aumentan el sangrado intraoperatorio¹⁰.

Monitoreo intraoperatorio

Esta cirugía requiere un monitoreo anestésico básico, y además un control de presión arterial invasiva, una línea venosa central de buen calibre (que permita un adecuado seguimiento

y administración de volúmenes altos en poco tiempo) y un monitoreo neurológico.

Monitoreo neurológico

Una de las complicaciones con más impacto en la salida del paciente es la lesión nerviosa. Por esto, durante la historia de esta cirugía se han diseñado estrategias intraoperatorias para disminuir este riesgo. Una de las primeras pruebas fue el despertar intraoperatorio para evaluación neurológica¹¹; pero esta prueba tiene claros inconvenientes: requiere suspensión de la cirugía, no se realiza al mismo tiempo del evento con riesgo de lesión y no es continua.

Luego se diseñaron los potenciales evocados somatosensoriales, que representan respuestas corticales o subcorticales al estímulo de un nervio periférico¹²; de esta forma evalúan las vías ascendentes, es decir, la región dorsal de la médula; usan un promedio de las respuestas en el último minuto, y son el monitoreo neurológico más usado en cirugía mayor de columna. Existen reportes con éxito en detectar eventos neurológicos importantes en el 90% de los pacientes¹³; sin embargo, la literatura reporta varias críticas de estos, entre ellas, el hecho de que no evalúan las vías descendentes (vías motoras), que por usar un promedio de las respuestas no dan una evaluación en tiempo real, y que reportan falsos positivos y negativos^{14,15}.

Para complementar y contrarrestar estas deficiencias se diseñaron los potenciales evocados motores, que evalúan la vía descendente: realizando un estímulo a nivel espinal o cortical, se evalúa la respuesta motora periférica, generalmente asociada a trazado electromiográfico continuo para observar la actividad espontánea¹⁶. Los potenciales motores se pueden alterar en casos de hipotermia, hipotensión, hipercapnia y con medicamentos como los halogenados y bloqueantes musculares¹⁷, por lo cual lo ideal es usar anestesia general sin profundidad exagerada y sin relajación neuromuscular. Es así que la técnica más recomendada es la anestesia intravenosa total¹⁸, evitando el efecto de los bloqueantes neuromusculares durante el intraoperatorio; en la intubación se recomienda usar dosis bajas de bloqueante muscular, del grupo de duración corta o intermedia¹⁹. Hay una fuerte evidencia planteada en la literatura, y es que en cirugía mayor de columna el monitoreo neurológico multimodal (potenciales motores + electromiografía + potenciales somatosensoriales) es más sensible y específico para detectar una lesión nerviosa que un monitoreo único, y debe usarse de rutina en pacientes con riesgo de esta complicación^{20,21}.

Monitoreo de la profundidad anestésica

El índice bispectral tiene un gran valor en esta cirugía específica y ayuda a evitar una profundidad anestésica exagerada que pueda alterar el monitoreo neurológico y generar inestabilidad hemodinámica, lo que también afecta dicho monitoreo. Por otra parte ayuda a prevenir una superficialidad que ponga al paciente en riesgo de recuerdo intraoperatorio o de moverse (no tiene bloqueo neuromuscular), con todos los riesgos que esto implica²².

Técnicas de ahorro sanguíneo

Estrategias quirúrgicas

Está demostrado que la técnica quirúrgica usada en la cirugía espinal influye en la cantidad de sangrado y en la necesidad de transfusión. Cuando la cirugía requiere instrumentación, el sangrado es casi el doble comparado con los casos en los que no se usa este material²³; además, el número de segmentos fijados (más de 3) y la vía de abordaje también influyen en la cantidad de sangrado. Por tal razón, en estas cirugías las estrategias quirúrgicas, la hemostasia cuidadosa con ayuda de equipos de cauterización como el argón y la experticia del cirujano son fundamentales en la disminución del sangrado intraoperatorio²⁴.

Posición

Las venas epidurales están conectadas a la vena cava inferior a través de un sistema valvular venoso, y es así como el aumento de la presión intraabdominal genera de manera retrógrada un aumento en la presión de las venas epidurales, lo cual aumenta significativamente el sangrado. Existen varios estudios donde se ha demostrado que usar almohadas o frascas debajo del paciente permite disminuir la presión sobre el abdomen en la posición prono, logrando también disminuir el sangrado quirúrgico^{25,26}.

Temperatura

En cirugía de columna la hipotermia leve aumenta el sangrado²⁷. Un metaanálisis reportó que una disminución en la temperatura de un grado (de 36 a 35 °C) aumentó el sangrado en un 16% y la necesidad de transfusión en un 22%²⁸. En el presente caso se controló la temperatura de la sala en 20 °C, se usó manta térmica, calentador de líquidos y vigilamos de manera continua la temperatura del paciente con termómetro nasofaríngeo.

Pre-donación autóloga

Ha sido usada en cirugía de escoliosis, con resultados controvertidos en cuanto a la disminución en la necesidad de transfusión intraoperatoria. Hay estudios que reportan disminución en la cantidad de transfusiones y otros que no encontraron este beneficio, puesto que algunos pacientes para el día de la cirugía no logran recuperar su valor de hemoglobina previo a la donación. Por lo tanto, se recomienda mejorar la eritropoyesis con eritropoyetina y suplemento de hierro para recuperar la sangre donada^{29,30}. Esta técnica no es autorizada por los testigos de Jehová, por lo cual no fue usada en nuestro caso.

Hemodilución normovolémica

La hemodilución normovolémica es una técnica muy útil en cirugía mayor de columna y ha tenido buenos resultados en la disminución de los requerimientos de transfusión alógena sanguínea, especialmente en cirugías de escoliosis^{31,32}.

La sangre autóloga es obtenida mediante flebotomía en los primeros minutos de anestesia; la cantidad es directamente proporcional al hematocrito preoperatorio (una unidad por hematocrito entre 36-38, 2 unidades por hematocrito entre 39-43); acto seguido, se reemplaza este volumen con cristaloides isotónicos: 3 ml por cada 1 ml de sangre obtenida, o con coloides en relación 1 a 1, para evitar hipotensión e hipovolemia. Puede ser con cualquiera de las 2 soluciones, aunque en este caso específico hay algunos artículos a favor de los coloides³³.

La sangre recolectada en bolsas con anticoagulante (citrate fosfato dextrosa adenina: CPDA) es pesada, etiquetada y guardada bajo refrigeración en el quirófano; posteriormente es reinfundida al final de la cirugía y puede usarse en 24 h, pero lo más recomendado es hacerlo en las primeras 6 h, cuando todavía se conserva el buen funcionamiento de las plaquetas³⁴.

En pacientes testigos de Jehová el procedimiento cambia un poco: la sangre recolectada por flebotomía no puede ser separada del cuerpo del paciente, siempre debe permanecer en contacto con su circulación^{35,36}.

Umbral bajo de hemoglobina

La mayoría de guías internacionales recomiendan los siguientes valores de hemoglobina (g/dl): menor de 7 transfundir, mayor de 10 no hacerlo, y entre 7 y 10, según las comorbilidades del paciente. Se ha demostrado que la mayoría de pacientes con hemoglobina en 7 mantienen una adecuada oxigenación tisular; transfundir con valores de hemoglobina superiores a 10 no tiene ningún beneficio y sí todos los riesgos de un hemoderivado; es por esto que solo deben ser transfundidos pacientes con valores entre 7 y 10 g/dl de hemoglobina cuando el riesgo supere el beneficio, específicamente pacientes con enfermedad coronaria o en riesgo de isquemia cerebral^{37,38}. La Sociedad Americana de Anestesiología tiene un valor umbral más bajo y recomienda transfusión con valores de hemoglobina inferiores a 6³⁹.

Aumento preoperatorio de masa eritrocitaria⁴⁰

La eritropoyetina tiene indicaciones muy precisas y está asociada a un aumento en el riesgo de complicaciones trombóticas cuando se logran valores de hemoglobina superiores a 15 g/dl. Sin embargo, en este caso especial se decidió asumir este riesgo a favor del beneficio de evitar la transfusión. Existen reportes de caso de pacientes testigos de Jehová en los cuales se utilizaron dosis altas de eritropoyetina en tiempos cortos, como una medida excepcional y solo justificada en este tipo de pacientes, en donde se obtuvieron buenos resultados^{41,42}. Esta terapia debe ir acompañada de complejo b, ácido fólico y sulfato ferroso.

Desmopresina

La desmopresina ha sido usada en pacientes sin antecedente de enfermedad plaquetaria con el fin de disminuir el sangrado en cirugía mayor; el resultado ha sido controversial, y un metaanálisis reciente en cirugía mayor reportó una disminución en el sangrado de 80 ml y ahorro de 0,3 unidades de glóbulos rojos por paciente, sin aumentar el riesgo de eventos tromboembólicos⁴³, valor que puede ser insignificante en

un paciente tradicional pero que en un testigo de Jehová en cirugía con sangrado mayor es un volumen apreciable.

Antifibrinolíticos

En la literatura se encuentran varios metaanálisis y revisiones de Cochrane que recomiendan el uso de estos medicamentos en cirugía mayor de columna, para disminuir el sangrado intraoperatorio sin aumentar de manera importante el riesgo de eventos tromboembólicos⁴⁴⁻⁴⁶.

El uso de aprotinina está suspendido por el riesgo de infarto agudo del miocardio, eventos cerebrales, disfunción renal y anafilaxia⁴⁷.

El ácido tranexámico ha demostrado ser eficaz en la reducción del sangrado en cirugía de escoliosis; algunos estudios recomiendan una dosis de carga de 15 a 20 mg/kg de peso y continuar con una infusión de 10 mg/kg/h el resto de la cirugía con una disminución reportada del 50% en los requerimientos de transfusiones⁴⁸. En nuestro caso usamos este esquema.

Factor VII activado recombinante

En cirugía mayor de columna los estudios son contradictorios. Además, sus riesgos (trombosis venosa, infarto miocárdico, isquemia cerebral trombótica) y su alto costo lo hacen poco indicado en esta patología⁴⁹, y su uso no está autorizado por los testigos de Jehová.

Técnica hipotensiva

La hipotensión controlada ha sido usada en muchas cirugías como técnica ahorradora de sangre; sin embargo, el sangrado en cirugía de columna depende más de la presión de las venas epidurales y de la presión intraósea, que son factores independientes de la presión arterial. Esta estrategia no es recomendada en este tipo de cirugía, ya que altera el monitoreo neurológico multimodal y es uno de los 2 principales factores (el otro es la anemia) asociados a la complicación de neuropatía del nervio óptico⁵⁰. La cirugía no oftalmológica que más reportes tiene de neuropatía isquémica del nervio óptico es la cirugía de columna en posición prono⁵¹. Además existe el riesgo de isquemia de otros órganos, entre ellos la medula espinal⁵², por lo cual en nuestro caso esta medida no fue usada.

Salvador de células (cell saver)

En cirugía de columna esta técnica no ha mostrado beneficios importantes, e incluso hay artículos donde se reporta mayor incidencia de sangrado y necesidad de transfusión en el grupo en el que se utilizó salvador de células comparado con el grupo donde no se usó la técnica. Esto es explicado por 2 teorías: a) los especialistas son menos meticulosos en la hemostasia, confiados en el uso del equipo, y b) por reinfusión de productos que alteran la coagulación⁵³. Hay otras series donde la terapia ha disminuido la necesidad de transfusiones⁵⁴. Finalmente, la evidencia no es concluyente, por lo cual no se puede recomendar el salvador de células en cirugía de columna, debido a que los costos superan los beneficios. Además, en este caso

en particular, parte importante de los testigos de Jehová no aceptan esta terapia.

Agentes hemostáticos tópicos

Los preparados de trombina son los más usados; son útiles para disminuir el sangrado en un sitio específico, pero no deben usarse de manera liberal por riesgo de complicaciones, como lesión de nervio periférico o formación de cuerpo extraño; además, tampoco son útiles en sangrados masivos⁵⁵. En el caso puntual de testigos de Jehová, no son autorizados por tratarse de trombina.

Testigos de Jehová

Los testigos de Jehová fueron conformados como una religión a finales de 1870 por Charles Russel en Pensilvania, y no fue hasta 1931 que este grupo religioso se llamó testigos de Jehová. Posteriormente, en julio de 1945, se determinó prohibir la transfusión de sangre, porque se consideraba como una violación a las leyes de Dios. Tal prohibición se basó en los 3 pasajes bíblicos siguientes: Génesis 9: 3-4, Levítico 17: 10-16 y Hechos 15: 28-29, los cuales se leen como si recibir transfusiones sanguíneas fuera igual a comer sangre. De esta manera los pacientes testigos de Jehová forjan su base para negarse a recibir transfusiones de sangre o hemoderivados, porque de aceptarlo, los llevarían a la condena eterna. El tratado de vigilancia de los testigos de Jehová definió el término sangre y aclaró cuáles son los productos aceptados y rechazados. Utilizan el término de componentes primarios para eritrocitos, leucocitos, plaquetas y plasma, y los declaran completamente prohibidos⁵⁶.

Aceptan la técnica de hemodilución normovolémica siempre y cuando la sangre de la flebotomía no pierda contacto con la circulación del paciente⁵⁷, y asimismo están de acuerdo con el uso de eritropoyetina y la desmopresina⁵⁸.

Implicaciones legales en Colombia

Dentro de la Constitución política colombiana no se ha planteado ninguna ley que ampare esta decisión por parte de los pacientes testigos de Jehová. Sin embargo, el artículo 19 de la Constitución consagra como fundamental el derecho de libertad religiosa y libertad de cultos, y de esta manera la Corte constitucional, mediante sentencias, ha dado forma a dicha premisa; en la sentencia T-823 de 2002 la Corte ha sostenido que el derecho a la vida constituye un valor superior e inviolable a los demás derechos de carácter fundamental, y así lo han reconocido varios instrumentos internacionales de derechos fundamentales.

En la sentencia T-052 de 2010 se expone el derecho a la salud frente al derecho a la libertad de cultos; de esta manera, cuando se trata de procedimientos médicos a los que se deban rehusar las personas en virtud de sus creencias religiosas, la corte ampara el derecho fundamental a la libertad de cultos, siempre y cuando exista el consentimiento informado del paciente, otorgado por un sujeto adulto, plenamente capaz, de manera voluntaria, libre, razonada y en virtud de su autonomía personal, verificando en todo caso que no incumpla

con la obligación que tiene de preservar en todo momento su vida, su integridad personal, su salud y que, además, con ello no cause daño a los demás. Adicionalmente, los testigos de Jehová adultos portan una declaración extra juicio en notaría pública donde rechazan el uso de hemoderivados y la deben presentar antes de la cirugía.

Sin embargo, existen situaciones excepcionales que legitiman a los profesionales médicos para actuar sin consentimiento alguno, en acatamiento del principio de beneficencia. Entre estas están: los casos de urgencia, cuando el estado del paciente no es normal o se encuentre en condición de inconsciencia y carezca de parientes o allegados que lo suplan, y cuando el paciente es menor de edad.

Conclusión

La cirugía mayor de columna tiene un riesgo importante de complicaciones mayores, entre ellas el sangrado severo y el déficit neurológico. Por lo tanto, el equipo quirúrgico debe tener un plan organizado con medidas y monitoreo orientado a lograr el mejor resultado, usando recomendaciones basadas en la evidencia cuyo beneficio supere el riesgo. Estas técnicas pueden ser utilizadas de manera exitosa en pacientes cuya religión prohíba la transfusión de sangre, brindando la posibilidad de una cirugía indicada respetando las creencias individuales.

Financiación

La financiación de esta revisión es con recursos propios.

Conflicto de intereses

Los autores declaran que no existe ningún conflicto de intereses.

REFERENCIAS

- Witte KK, Clark AL. NYHA class I heart failure is not 'mild'. *Int J Cardiol.* 2011;146:128-9.
- Brines JK, White AP, Albert TJ, Shaffrey CI, Harrop JS. Adult degenerative scoliosis: a review. *Neurosurgery.* 2008;63:94-103.
- Winter RB, Lonstein JE, Denis F. Pain patterns in adult scoliosis. *Orthop Clin North Am.* 1988;19:339-45.
- Aebi M. The adult scoliosis. *Eur Spine J.* 2005;14:925-48.
- Elgafy H, Bransford RJ, Maguire RA, Dettori JR, Fischer D. Blood loss in major spine surgery. Are there effective measures to decrease massive hemorrhage in major spine fusion surgery? *Spine.* 2010;35:47-56.
- Baron EM, Albert TJ. Medical complications of surgical treatment of adult spinal deformity and how to avoid them. *Spine.* 2006;31:106-18.
- Freeman BL. Scoliosis and kyphosis. En: Canale TS, editor. *Campbell's Operative Orthopedics.* 9th ed. St. Louis: Mosby-Year Book/Mosby; 2002. p. 2849-3014.
- Grossfeld S, Winter RB, Lonstein JE, Denis F, Leonard A, Johnson L. Complications of anterior spinal surgery in children. *J Pediatr Orthop.* 1997;17:89-95.
- McDonnell MF, Glassman SD, Dimar 2nd JR, Puno RM, Johnson JR. Perioperative complications of anterior procedures on the spine. *J Bone Joint Surg Am.* 1996;78:839-47.
- Goldenberg NA, Jacobson L, Manco-Johnson MJ. Brief communication: duration of platelet dysfunction after a 7-day course of ibuprofen. *Ann Intern Med.* 2005;142:506-9.
- Vauzelle C, Stagnara P, Jouvinroux P. Functional monitoring of spinal cord activity during spinal surgery. *Clin Orthop Relat Res.* 1973;93:173.
- Dawson EG, Sherman JE, Kanim LE, Nuwer MR. Spinal cord monitoring. Results of the Scoliosis Research Society and the European Spinal Deformity Society survey. *Spine.* 1991;16:361-4.
- Nuwer MR, Dawson EG, Carlson LG, Kanim LE, Sherman JE. Somatosensory evoked potential spinal cord monitoring reduces neurologic deficits after scoliosis surgery: results of a large multicenter survey. *Electroencephalogr Clin Neurophysiol.* 1995;96:6-11.
- Hilibrand AS, Schwartz DM, Sethuraman V, Vaccaro AR, Albert TJ. Comparison of transcranial electric motor and somatosensory evoked potential monitoring during cervical spine surgery. *J Bone Joint Surg Am.* 2004;86:1248-53.
- Minahan RE, Sepkuty JP, Lesser RP, Sponseller PD, Kostuik JP. Anterior spinal cord injury with preserved neurogenic 'motor' evoked potentials. *Clin Neurophysiol.* 2001;112:1442-50.
- Pajewski TN, Arlet V, Phillips LH. Current approach on spinal cord monitoring: the point of view of the neurologist, the anesthesiologist and the spine surgeon. *Eur Spine J.* 2007;16:115-29.
- Browning JL, Heizer ML, Baskin DS. Variations in corticomotor and somatosensory evoked potentials: effects of temperature, halothane anesthesia, and arterial partial pressure of CO₂. *Anesth Analg.* 1992;74:643-8.
- Sloan T, Rogers J. Dose and timing effect of etomidate on motor evoked potentials elicited by transcranial electric or magnetic stimulation in monkey and baboon. *J Clin Monit Comput.* 2009;23:253-61.
- Scheufler KM, Zentner J. Total intravenous anesthesia for intraoperative monitoring of the motor pathways: an integral view combining clinical and experimental data. *J Neurosurg.* 2002;96:571-9.
- Fehlings MG, Brodke DS, Norvell DS, Dettori JR. The evidence for intraoperative neurophysiological monitoring in spine surgery. Does it make a difference? *Spine.* 2010;35:37-46.
- Sloan TD, Janik D, Jameson L. Multimodality monitoring of the central nervous system using motor-evoked potentials. *Curr Opin Anaesthesiol.* 2008;21:560-4.
- Punjasawadwong Y, Boonjeungmonkol N, Phongchiewboon A. Bispectral index for improving anaesthetic delivery and postoperative recovery. *Cochrane Database Syst Rev.* 2007;4.
- Cha CW, Deible C, Muzzonigro T, Lopez-Plaza I, Vogt M, Kang JD. Allogeneic transfusion requirements after autologous donations in posterior lumbar surgeries. *Spine.* 2002;27:99-104.
- Menovsky T, De Ridder D. Simple intraoperative technique for hemostasis of cervical venous bleeding. *Neurosurgery.* 2008;62:442-4.
- Park CK. The effect of patient positioning on intraabdominal pressure and blood loss in spinal surgery. *Anesth Analg.* 2000;91:552-7.
- Bostman O, Hyrkäs J, Hirvensalo E, Kallio E. Blood loss, operating time, and positioning of the patient in lumbar disc surgery. *Spine.* 1990;15:360-3.
- Guest JD, Vanni S, Silbert L. Mild hypothermia, blood loss and complications in elective spinal surgery. *Spine J.* 2004;4:130-7.
- Rajagopalan S, Mascha E, Na J, Sessler DI. The effects of mild perioperative hypothermia on blood loss and transfusion requirement. *Anesthesiology.* 2008;108:71-7.

29. Lo KS, Chow BF, Chan HT, Gunawardene S, Luk KD. An autologous blood donation program for paediatric scoliosis patients in Hong Kong. *Anaesth Intensive Care*. 2002;30:775-81.
30. Brookfield KF, Brown MD, Henriques SM, Buttacavoli FA, Seitz AP. Allogeneic transfusion after pre-donation of blood for elective spine surgery. *Clin Orthop Relat Res*. 2008;466:1949-53.
31. Du Toit G, Relton JE, Gillespie R. Acute haemodilutional autotransfusion in the surgical management of scoliosis. *J Bone Joint Surg Br*. 1978;60:178-80.
32. Tse EY, Cheung WY, Ng KF, Luk KD. Reducing perioperative blood loss and allogeneic blood transfusion in patients undergoing major spine surgery. *J Bone Joint Surg Am*. 2011;93:1268-77.
33. Epstein NE, Peller A, Korsh J, DeCrosta D, Boutros A, Schmigelski C, et al. Impact of intraoperative normovolemic hemodilution on transfusion requirements for 68 patients undergoing lumbar laminectomies with instrumented posterolateral fusion. *Spine*. 2006;31:2227-31.
34. Epstein NE, Peller A, Korsh J, DeCrosta D, Boutros A, Schmigelski C, et al. Impact of intraoperative normovolemic hemodilution on transfusion requirements for 68 patients undergoing lumbar laminectomies with instrumented posterolateral fusion. *Spine*. 2006;31:2227-30.
35. Oriani G, Pavesi M, Oriani A, Bollina I. Acute normovolemic hemodilution. *Transfus Apher Sci*. 2011;45:269-74.
36. Epstein NE. Bloodless spinal surgery: a review of the normovolemic hemodilution technique. *Surg Neurol*. 2008;70:614-8.
37. Hiebert PC, Wells G, Blajchman MA, Marshall J, Martin C, Paggiarello G, et al. A multicenter, randomized, controlled clinical trial of transfusion requirements in critical care. Transfusion requirements in critical care investigators, Canadian Critical Care Trials Group. *N Engl J Med*. 1999;340:409-17.
38. Marik PE, Corwin HL. Efficacy of red blood cell transfusion in the critically ill: a systematic review of the literature. *Crit Care Med*. 2008;36:2667-74.
39. American Society of Anesthesiologists Task Force on Perioperative Blood Transfusion and Adjuvant Therapies. Practice guidelines for perioperative blood transfusion and adjuvant therapies: an updated report by the American Society of Anesthesiologists Task Force on Perioperative Blood Transfusion and Adjuvant Therapies. *Anesthesiology*. 2006;105:198-208.
40. Vitale MG, Privitera DM, Matsumoto H, Gomez JA, Waters LM, Hyman JE, et al. Efficacy of preoperative erythropoietin administration in pediatric neuromuscular scoliosis patients. *Spine*. 2007;32:2662-7.
41. Ball AM, Winstead PS. Recombinant human erythropoietin therapy in critically ill Jehovah's witnesses. *Pharmacotherapy*. 2008;28:1383-90.
42. Belfort M, Kofford S, Varner M. Massive obstetric hemorrhage in a Jehovah's witness: intraoperative strategies and high-dose erythropoietin use. *Am J Perinatol*. 2011;28:207-10.
43. Crescenzi G, Landoni G, Biondi-Zoccai G, Pappalardo F, Nuzzi M, Bignami E, et al. Desmopressin reduces transfusion needs after surgery. A meta-analysis of randomized clinical trials. *Anesthesiology*. 2008;109:1063-75.
44. Schouten ES, van de Pol AC, Schouten AN, Turner NM, Jansen NJ, Bollen CW. The effect of aprotinin, tranexamic acid, and aminocaproic acid on blood loss and use of blood products in major pediatric surgery: a meta-analysis. *Pediatr Crit Care Med*. 2009;10:182-90.
45. Tzortzopoulou A, Cepeda MS, Schumann R, Carr DB. Antifibrinolytic agents for reducing blood loss in scoliosis surgery in children. *Cochrane Database Syst Rev*. 2008;3:6883.
46. Gill JB, Chin Y, Levin A, Feng D. The use of antifibrinolytic agents in spine surgery. A meta-analysis. *J Bone Joint Surg Am*. 2008;90:2399-407.
47. Levy JH. Safety of aprotinin in heparinized and non-heparinized patients. *J Cardiothorac Vasc Anesth*. 2004;18:38-42.
48. Grant JA, Howard J, Luntley J, Harder J, Aleissa S, Parsons D. Perioperative blood transfusion requirements in pediatric scoliosis surgery: the efficacy of tranexamic acid. *J Pediatr Orthop*. 2009;29:300-4.
49. Sachs B, Delacy D, Green J, Graham RS, Ramsay J, Kreisler N, et al. Recombinant activated factor VII in spinal surgery: a multicenter, randomized, double-blind, placebo-controlled, dose-escalation trial. *Spine*. 2007;32:2285-93.
50. Williams EL. Postoperative blindness. *Anesthesiol Clin North America*. 2002;20:605-22.
51. Lee LA, Newman NJ, Wagner TA, Dettori JR, Dettori NJ. Postoperative ischemic optic neuropathy. *Spine*. 2010;35:105-16.
52. Tse EY, Cheung WI, Ng KF, Luk KD. Reducing perioperative blood loss and allogeneic blood transfusion in patients undergoing major spine surgery. *J Bone Joint Surg Am*. 2011;93:1268-77.
53. Gause PR, Siska PA, Westrick ER, Zavatsky J, Irrgang JJ, Kang JD. Efficacy of intraoperative cell saver in decreasing postoperative blood transfusions in instrumented posterior lumbar fusion patients. *Spine*. 2008;33:571-5.
54. Behrman MJ, Keim HA. Perioperative red blood cell salvage in spine surgery. A prospective analysis. *Clin Orthop Relat Res*. 1992;278:51-7.
55. Samudrala S. Topical hemostatic agents in surgery: a surgeon's perspective. *AORN J*. 2008;88:2-11.
56. Joseph SA, Berekashvili K, Mariller MM, Rivlin M, Sharma K, Casden A, et al. Blood conservation techniques in spinal deformity surgery: a retrospective review of patients refusing blood transfusion. *Spine*. 2008;33:2310-5.
57. Khine HH, Naidu R, Cowell H, MacEwen GD. A method of blood conservation in Jehovah's witnesses: incirculation diversion and reinfusion. *Anesth Analg*. 1978;57:279-80.
58. Vitale M, Privitera DM, Matsumoto H, Gomez JA, Waters LM, Hyman JE, et al. Efficacy of preoperative erythropoietin administration in pediatric neuromuscular scoliosis patients. *Spine*. 2007;32:2662-7.