

Revista Colombiana de Anestesiología

Colombian Journal of Anesthesiology

www.revcolanest.com.co



Imágenes interesantes

Corrección de tetralogía de Fallot: papel del ecocardiograma transesofágico intraoperatorio

David M. Orozco Vinasco*, Mauricio Abello Sanchez y Javier Osorio Esquivel

Departamento de Anestesia, Fundación Clínica Shaio, Bogotá, Colombia

INFORMACIÓN DEL ARTÍCULO

Historia del artículo:

Recibido el 8 de abril de 2012

Aceptado el 17 de julio de 2012

On-line el 1 de septiembre de 2012

Palabras clave:

Ecocardiografía

Tetralogía de Fallot

Periodo perioperatorio

Anestesia

R E S U M E N

La forma clásica de evaluación de la corrección de la tetralogía de Fallot (TDF) consiste en el cálculo de la relación entre las presiones sistólica ventricular derecha y sistémica. Sin embargo, el advenimiento del ecocardiograma transesofágico ha desarrollado nuevos enfoques al respecto.

Presentaremos el caso de un paciente de 15 años con TDF el cual fue llevado a corrección, y cuyo manejo se basó en el ecocardiograma intraoperatorio.

También discutiremos el papel de los parámetros ecocardiográficos en la evaluación de la corrección de la TDF.

© 2012 Publicado por Elsevier España, S.L. en nombre de Sociedad Colombiana de Anestesiología y Reanimación.

Correcting the tetralogy of Fallot: The role of the transesophageal intraoperative echocardiography

A B S T R A C T

The classical approach to evaluate the correction of the tetralogy of Fallot (TOF) consists in calculating the ratio between the right systolic and systemic pressure; however, with the advent of transesophageal echocardiography, new approaches have been developed.

We shall present a case of a 15 year-old patient with TOF who underwent correction and the management was based on the intraoperative echocardiography.

We will also address the role of the echocardiographic parameters in the evaluation of the correction of the TOF.

© 2012 Published by Elsevier España, S.L. on behalf of Sociedad Colombiana de Anestesiología y Reanimación.

Caso clínico

La ecocardiografía transesofágica se ha convertido en una herramienta de gran valor para el anestesiólogo cardiovascular, debido a que provee información detallada de la

anatomía y la función cardíacas, convirtiéndose en un estándar de cuidado en cirugías valvulares, aórticas y de arterias coronarias¹.

Su uso también ha sido validado en cirugía cardíaca congénita, en la cual ha demostrado ser de utilidad no

* Autor para correspondencia: Fundación Clínica Shaio, Diagonal 115A N 70c-75, Oficina de Anestesia, Bogotá, Colombia.

Correo electrónico: david.orozco@shaio.org (D.M. Orozco Vinasco).

solo en la evaluación de las correcciones, sino también en la reducción de reoperaciones y en la guía de la terapia hemodinámica².

La tetralogía de Fallot (TDF) se caracteriza por la presencia de una comunicación interventricular (CIV), obstrucción al tracto de salida del ventrículo derecho (TSVD) de origen valvular o subvalvular, aorta dextropuesta con acabalgamiento e hipertrofia del ventrículo derecho. El amplio espectro de esta malformación, los cambios dinámicos en su fisiología, incluyendo los efectos de los anestésicos, hacen de esta lesión un verdadero reto. Presentamos un caso en el cual la conducta quirúrgica se basó en el ecocardiograma transesofágico intraoperatorio.

Un paciente de 15 años fue remitido a nuestra institución para la corrección de una TDF. Fue programado para cierre de CIV con parche y ampliación del TSVD.

Después de una inducción anestésica sin eventualidades e inicio de la ventilación mecánica, se colocó una sonda ecocardiográfica transesofágica: como parte de un estudio completo, evaluamos las siguientes características específicamente antes de la corrección y nuevamente después del bypass cardiopulmonar³:

- Determinación del gradiente pico y medio entre el ventrículo derecho y la arteria pulmonar.
- Examen del septum interventricular con Doppler color para delinear el defecto, y evaluar el cierre con parche.
- Fracción de eyección del ventrículo derecho (FEVD) en una proyección de 4 cámaras del esófago medio.

Nuestro examen ecocardiográfico mostró los hallazgos clásicos de una TDF: comunicación interventricular amplia subarterial con cortocircuito de derecha a izquierda, hipertrofia severa del ventrículo derecho, con depresión leve de la FEVD, la cual se calculó en 35%, obstrucción al tracto de salida del ventrículo derecho con gradientes pico y medio de 66 y 29 mmHg, respectivamente (fig. 1).

El paciente fue operado mediante un abordaje transauricular transpulmonar en un tiempo de bomba de 100 min; después de la corrección pero antes de decanular, se realizó un ecocardiograma de control en el cual se encontró: parche ventricular sin cortocircuito residual, alineamiento de la aorta al lado izquierdo, disminución de los gradientes pico y medio del TSVD a 29 y 11 mmHg, insuficiencia pulmonar leve, FEVD sin cambios (fig. 2).

La corrección se consideró adecuada⁴, y el paciente fue trasladado a la unidad de cuidados intensivos pediátricos, en donde permaneció 2 días y fue dado de alta a su domicilio al sexto día de su ingreso.

En nuestro reporte de caso, la función ventricular derecha y la evaluación del TSVD fueron las medidas ecocardiográficas más importantes en el manejo del paciente.

El ventrículo derecho es una estructura compleja que, a diferencia del ventrículo izquierdo, no se puede describir con modelos geométricos convencionales, debido a lo cual la evaluación de la función ventricular derecha es más difícil.

Existen varios parámetros ecocardiográficos para la evaluación de la función sistólica del ventrículo derecho, tales como el índice de Tei derecho, el desplazamiento del anillo tricúspide, el cambio en el área fraccional y métodos volumétricos. Sin embargo, ninguna de ellas se ha validado de la misma forma que la fracción de eyección para el ventrículo izquierdo.

Cualquiera de estas medidas se hubiese podido tomar en nuestro paciente, recordando que lo importante sería la comparación entre los periodos previo y posterior a la corrección.

La obstrucción al TSVD determina la severidad de los síntomas en esta cardiopatía, de tal forma que la determinación del gradiente del mismo en el período posreparación es de importancia capital para evitar no solamente bajo gasto en el postoperatorio inmediato, sino reoperaciones en el largo plazo.

La forma clásica de estimación del gradiente del TSVD consiste en el cálculo de la relación entre la presión sistólica del ventrículo derecho dividida por la presión sistólica sistémica;

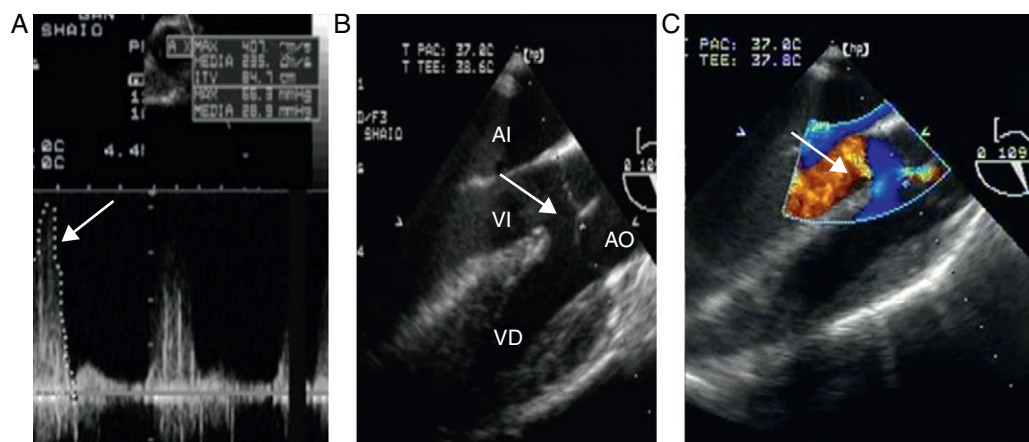


Figura 1 – Precorrección. A) Doppler continuo del tracto de salida del ventrículo derecho (TSVD) con gradientes pico de 66 mmHg y medio de 29 mmHg en un transgástrico profundo del ventrículo derecho (Deep TG RV); la flecha señala el gradiente pico. B) El eje largo de la válvula aórtica en el esófago medio (ME AV LAX) muestra las características clásicas de la tetralogía de Fallot: aorta cabalgante y comunicación interventricular (CIV) amplia; la flecha señala la CIV. C) El doppler color de la vista previa demuestra un cortocircuito de derecha a izquierda; la flecha señala el trastorno de flujo. AI: aurícula izquierda; AO: aorta; VD: ventrículo derecho; VI: ventrículo izquierdo.

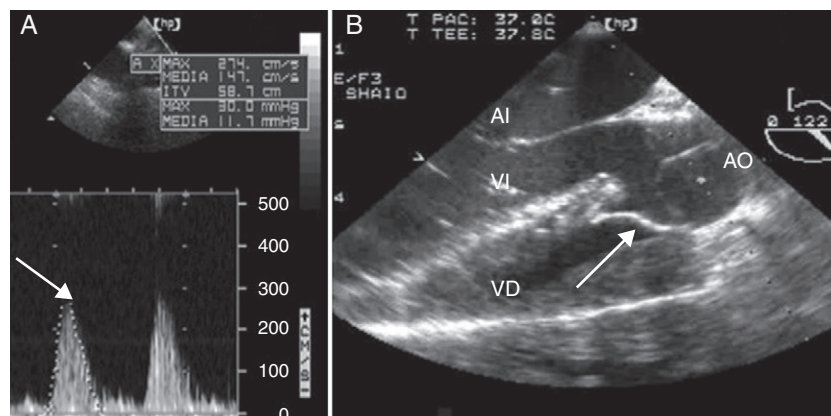


Figura 2 – Corregido. A) Doppler continuo del tracto de salida del ventrículo derecho (TSVD) con gradientes pico de 30 mmHg y medio de 11 mmHg en un transgástrico profundo del ventrículo derecho (Deep TG RV); la flecha señala el gradiente pico. B) El eje largo de la válvula aórtica en el esófago medio (ME AV LAX) muestra la corrección con la aorta alineada al lado izquierdo por el parche; la flecha señala el parche. AI: aurícula izquierda; AO: aorta; VD: ventrículo derecho; VI: ventrículo izquierdo.

si se encuentra en 0,75 o menor, se considera que la corrección es aceptable⁴.

El advenimiento de la ecocardiografía transesofágica intraoperatoria ha permitido la determinación precisa del gradiente pico y medio del TSVD utilizando el método de Doppler continuo mediante la fórmula de Bernoulli, la cual determina la relación existente entre la aceleración de un flujo y el aumento en la presión a través de un orificio. Para el caso de la corrección de la TDF un gradiente medio posreparación mayor de 54 mmHg indica la revisión de la cirugía⁴.

El gradiente medio instantáneo representa una medida más fisiológica que la relación entre las presiones sistólica del ventrículo derecho y sistémica, debido a que esta relación se va a ver afectada por múltiples factores. Por ejemplo, en el caso de hipotensión sistémica dicha relación aumenta, sin que esto signifique un cambio en el grado de obstrucción del TSVD.

A manera de conclusión, queremos resaltar la utilidad de la ecocardiografía transesofágica en la evaluación de la corrección de TDF.

Financiación

Recursos propios.

Conflicto de intereses

Los autores declaran no tener ningún conflicto de intereses.

REFERENCIAS

1. Practice guidelines for perioperative transesophageal echocardiography. An updated report by the American Society of Anesthesiologists and the Society of Cardiovascular Anesthesiologists task force on transesophageal echocardiography. *Anesthesiology*. 2010;112: 1-7.
2. Garg R, Murthy K, Rao S, Muralidhar K. Intraoperative transesophageal echocardiography in congenital heart disease. *Ann Card Anaesth*. 2009;12:173.
3. Joyce J, Hwang E, Wiles H, Bradley SM, Crawford FA. Reliability of intraoperative transesophageal echocardiography during tetralogy of Fallot repair. *Echocardiography*. 2000;17: 319-27.
4. Kaushal S, Radhakrishnan S, Dagar K, Iyer P, Girotra S, Shrivastava S, et al. Significant intraoperative right ventricular outflow gradients after repair for tetralogy of Fallot: to revise or not to revise? *Ann Thorac Surg*. 1999;68:1705-13.