

Revista Colombiana de Anestesiología

Colombian Journal of Anesthesiology

www.revcolanest.com.co



Reporte de caso

Reporte de caso: anestesia espinal multimodal en paciente pediátrico con vía aérea difícil

William Diaz Herrera^a, Hector Fidel Osorio Zambrano^b
y Miguel Francisco Sandoval Cabrera^{c,*}

^a Médico anestesiólogo, Universidad Surcolombiana, profesor asistente de Anestesiología y Reanimación Universidad Surcolombiana, Hospital Universitario Hernando Moncaleano Perdomo, Neiva, Colombia

^b Residente de Anestesiología y Reanimación, primer año, Universidad Surcolombiana, Neiva, Colombia

^c Médico interno de Anestesiología y Reanimación, Facultad de Medicina, Universidad Surcolombiana, Neiva, Colombia

INFORMACIÓN DEL ARTÍCULO

Historia del artículo:

Recibido el 31 de agosto de 2012

Aceptado el 19 de marzo de 2013

On-line el 1 de julio de 2013

Palabras clave:

Anestesia

Clonidina

Vía aérea

Niño

Bloqueantes neuromusculares

R E S U M E N

Introducción: La anestesia espinal lleva más de 100 años en la práctica anestésica pediátrica. Actualmente viene aumentando su uso por ser eficaz, eficiente y segura. Se expone un caso exitoso en paciente con vía aérea difícil.

Objetivo: Reportar un caso de anestesia espinal y sedación con remifentanilo, haciendo la revisión de la literatura incluyendo fármacos alfa 2 agonistas, para procedimientos locorreccionales pediátricos.

Métodos: Búsqueda bibliográfica relevante en las bases bibliográficas PubMed, MD consult y BIREME. Inicialmente se obtienen 306 artículos, seleccionando 23 considerados relevantes por los autores.

Resultados: Se presenta el caso de un niño de un año de edad, con vía aérea difícil predicha por un hemangioma cavernoso en labio inferior, programado para corrección quirúrgica de pie chapín bilateral. Se administra anestesia espinal con bupivacaína hiperbárica 0,5% carbonatada 5 mg y clonidina 30 µg (1,3 ml total), manteniendo sedoanalgesia 3-4/6 de Ramsay con remifentanilo 0,05-0,075 µg/kg/min, con oxígeno 50% por máscara facial y ventilación espontánea sin efectos adversos hemodinámicos o respiratorios.

Conclusiones: La anestesia espinal es una alternativa ante una vía aérea difícil predicha. La clonidina (alfa 2 agonista) prolonga la duración del bloqueo sin complicaciones hemodinámicas o respiratorias. El remifentanilo para sedación en los procedimientos locorreccionales pediátricos es de fácil titulación, con resultados predecibles.

© 2012 Sociedad Colombiana de Anestesiología y Reanimación. Publicado por Elsevier España, S.L. Todos los derechos reservados.

* Autor para correspondencia: Hospital Universitario Hernando Moncaleano Perdomo, Carrera 19 núm. 9-67 Neiva, Huila, Colombia.
Correo electrónico: miguelsandovalcabrera@gmail.com (M.F. Sandoval Cabrera).

Case report: Multimodal spinal anesthesia in a pediatric patient with a difficult airway

ABSTRACT

Keywords:

Anesthesia
Clonidine
Airway
Child
Neuromuscular Blocking Agents

Introduction: Spinal anesthesia has been part of the pediatric anesthesia practice for more than 100 years. Its use has been increasing in recent years because of its effectiveness, efficiency and safety. We report a successful case in a patient with a difficult airway.

Objective: To report a case of spinal anesthesia and sedation with remifentanyl, together with a review of the literature including alpha 2 agonists for locoregional procedures in pediatrics.

Methods: Search of relevant references in PubMed, MD consult and BIREME. The search resulted in 306 articles, and 23 considered relevant by the authors were finally selected.

Results: We present a case of a 1-year-old boy with an expected difficult airway because of the presence of a cavernous hemangioma of the lower lip, scheduled for surgical correction of bilateral club foot. Spinal anesthesia consisted of 0,5% hyperbaric carbonated bupiva-caine plus 30 g of clonidine (1.3 ml total), maintaining sedation-analgesia at 3-4/6 on the Ramsay scale with remifentanyl 0,05-0,075 g/kg/min, 50% oxygen with facial mask, and spontaneous ventilation, with no hemodynamic or respiratory adverse effects.

Conclusions: Spinal anesthesia is an option in cases of predicted difficult airway. Clonidine (alpha 2 agonist) prolongs blockade with no hemodynamic or respiratory complications. Remifentanyl used for sedation in pediatric locoregional procedures is easy to titrate with predictable results.

© 2012 Sociedad Colombiana de Anestesiología y Reanimación. Published by Elsevier España, S.L. All rights reserved.

Metodología

Reporte de caso y revisión temática cuya estrategia de búsqueda incluyó guías de práctica médica, metanálisis, revisiones sistemáticas, ensayos clínicos, reporte de caso y revisiones literarias de los últimos 5 años, en idioma inglés o español en las bases de datos bibliográficas PubMed, MD consult y BIREME. Términos MeSH empleados: anestesia espinal, clonidina, remifentanilo, sedación, pediatría.

De 306 artículos iniciales, 8 cumplían los criterios de selección. Los resultados se obtuvieron mediante lectura, interpretación y análisis de cada artículo que en ocasiones llevaron a referenciar otros hasta un total de 23.

Presentación del caso

Niño de un año de edad, masculino, talla 75 cm y 10 kg de peso, procedente del área rural del Huila, con malformación congénita tipo pie equino varo (pie chapín) y hemangioma cavernoso del labio inferior, programado para corrección quirúrgica bilateral de pie chapín. Antecedentes personales y familiares sin importancia.

Examen físico normal, salvo por protrusión del labio inferior por masa tumoral de 2 cm de altura por 3 cm de ancho y ambos pies completamente invertidos con antepié en aducción.

El anestesiólogo en valoración preanestésica encuentra paciente ASA 2/5, riesgo quirúrgico bajo y vía aérea difícil por masa prominente en labio inferior. Se define plan anestésico con anestesia raquídea más sedoanalgesia con remifentanilo y ventilación espontánea con máscara facial.

Al ingreso se administra ketamina 10 mg IV más midazolam 0,5 mg IV, obteniendo sedación grado 5/6 de Ramsay (tabla 1). Se instala la monitorización básica intraoperatoria (cardioscopio en DII, oximetría de pulso, presión arterial no invasiva cada 5 min y capnografía). Se inicia infusión de remifentanilo a 0,1 µg/kg/min y se coloca al paciente en posición fetal hacia decúbito lateral derecho. Previa asepsia y antisepsia se sitúa el espacio intervertebral L3-L4 (fig. 1), se realiza punción lumbar con aguja hipodérmica del número 22, se observa retorno de líquido cefalorraquídeo claro, se aplica 1,3 ml de bupivacaína hiperbárica 0,5% carbonatada 5 mg más clonidina 30 µg (fig. 2). Se titula la dosis de remifentanilo entre 0,05 y 0,075 µg/kg/min, trazando como objetivo mantener un estado de sedoanalgesia grado 4/6 en escala de Ramsay manteniendo la ventilación espontánea. Antes de la incisión quirúrgica se

Tabla 1 – Escala de Ramsay

Nivel	Descripción
<i>Despierto</i>	
1	Con ansiedad y agitación o inquieto
2	Cooperador, orientado y tranquilo
3	Somnoliento. Responde a estímulos verbales normales
<i>Dormido</i>	
4	Respuesta rápida a ruidos fuertes o a la percusión leve en el entrecejo
5	Respuesta perezosa a ruidos fuertes o a la percusión leve en el entrecejo
6	Ausencia de respuesta a ruidos fuertes o a la percusión leve en el entrecejo

Modificada de Ramsay et al. BMJ. 1974;2:656-9.

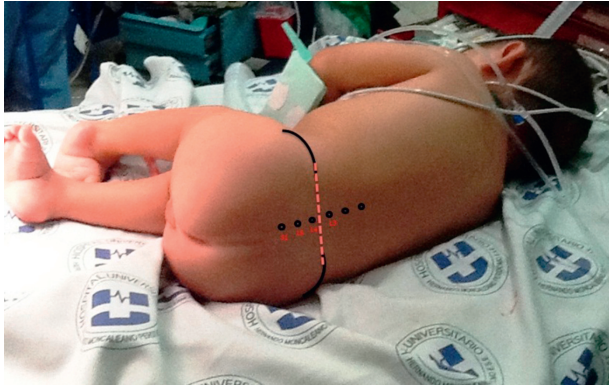


Figura 1 – Localización de puntos de referencia.
Fuente: autores.

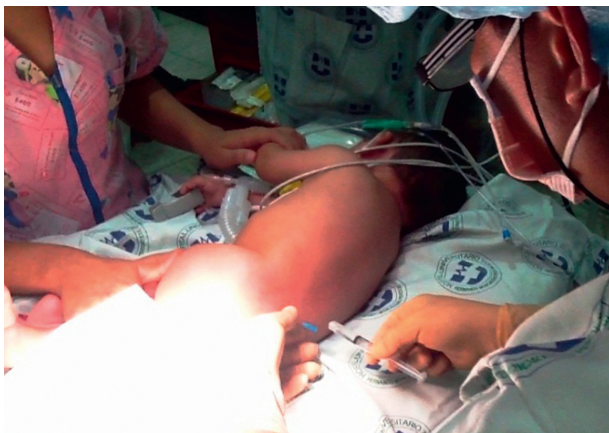

Figura 2 – Punción lumbar.
Fuente: autores.

administra por vía intravenosa: dexametasona 1 mg; ketorolaco 2,5 mg; ondansetrón 1 mg y cefazolina 500 mg.

Se inicia procedimiento quirúrgico que dura 4 h, manteniéndose un buen bloqueo anestésico, con estabilidad hemodinámica sin presentar bradicardia, hipotensión, apnea o desaturación arterial. Recibió en total cristaloides 180 cc y presentó un sangrado calculado de 50 cc. No se presentaron complicaciones quirúrgicas o anestésicas. Se suspende el remifentanilo al final de la cirugía.

Se le traslada a la unidad de cuidados posanestésicos con un nivel de sedación 2/6 en la escala de Ramsay y sin bloqueo motor en los miembros inferiores. Tiempo de estancia en UCPA 1 h; no presentó requerimientos de analgesia suplementaria ni manejo de náuseas o vómito. Es hospitalizado y dado de alta a las 24 h con recomendaciones y control por consulta externa ortopédica en 8 días.

Revisión de tema

Anestesia espinal en pediatría

August Bier en 1899 reporta por primera vez una serie de casos de bloqueo espinal exitoso usando cocaína subaracnoidea en pacientes pediátricos¹. Posteriormente la anestesia

locorreogional fue empleada masivamente durante las primeras décadas del siglo xx en población pediátrica debido a una inexactitud y falta de seguridad en la administración de la anestesia general basada en cloroformo o éter. Con el avance del conocimiento farmacológico de los relajantes neuromusculares, agentes inhalatorios e intravenosos, y el desarrollo de nuevos equipos y mejor experiencia en el manejo de la vía aérea y la ventilación mecánica, las técnicas locorreogionales en pediatría fueron decayendo paulatinamente². A partir de 1980 hay un resurgir de las técnicas regionales en pediatría debido a las innegables ventajas demostradas por la literatura en el campo intraoperatorio, posoperatorio y el manejo de dolor crónico³.

La anestesia subaracnoidea está indicada en gran cantidad de procedimientos quirúrgicos infraumbilicales. En neonatos menores de 60 semanas de edad posconcepcional tiene una clara indicación por el alto riesgo de complicaciones respiratorias y apnea en el postoperatorio con la anestesia general, siendo mayor si durante el preoperatorio han desarrollado episodios de apnea o hematocrito menor al 30%. Expertos recomiendan la anestesia raquídea como alternativa en las siguientes situaciones clínicas:

1. Vía aérea potencialmente difícil⁴⁻⁶
2. Enfermedades respiratorias crónicas
3. Hipertermia maligna
4. Enfermedades cardíacas congénitas, ayudando a minimizar las fluctuaciones hemodinámicas⁷
5. Epidermolisis bullosa, donde la manipulación de la vía aérea debe ser lo menor posible^{8,9}
6. Trastornos del sueño

Para la realización de la técnica es necesario que el anestesiólogo conozca la anatomía de la columna vertebral y su diferencia respecto al adulto. Al nacer la médula termina a nivel de los segmentos L4-L5, desplazándose en dirección cefálica durante el primer año de vida hasta ubicarse definitivamente entre los segmentos lumbares L1 y L2. Las meninges se ubican a nivel de las vértebras sacras S2-S3, permaneciendo a este nivel durante el crecimiento. La distancia entre la piel y la duramadre a nivel lumbar en el recién nacido se encuentra con frecuencia entre 1 a 1,5 cm y se puede realizar un cálculo aproximado mediante la fórmula $(\text{Peso} + 10) \times 0,8$; o también 1 mm/kg^{10} .

El volumen del líquido cefalorraquídeo es un factor determinante para la difusión de los anestésicos locales en el neuroeje. El recién nacido cuenta con 4 ml/kg de líquido cefalorraquídeo (el doble del que presenta el adulto) de los cuales el 50% se ubica en el canal espinal (adulto 25%), llevando a mayor dilución de los medicamentos intratecales. Por otro lado, el neonato presenta gran masa de estructuras neuronales comparada con la masa musculoesquelética, y una baja concentración de nódulos de Ranvier que hace necesario emplear altas concentraciones de anestésicos locales^{11,12}.

La anestesia espinal en la población pediátrica no altera la estabilidad hemodinámica lo que es un aspecto relevante. Se ha observado que la presión arterial y la frecuencia cardíaca se mantienen aun con bloqueos a nivel de T4 sin previa hidratación; este fenómeno se explica porque los infantes presentan menos capacitancia venosa en sus miembros inferiores, depende menos del tono vasomotor y tienen un predominio parasimpático¹³.

La ventilación no se verá afectada siempre y cuando el bloqueo no sobrepase un nivel T1, ya que los recién nacidos mantienen su respiración dependiendo primariamente del diafragma¹⁴.

Para aquellos procedimientos quirúrgicos infraumbilicales es suficiente un nivel de T8-T9. Los medicamentos más utilizados son la bupivacaína 0,5% y la tetracaína 0,5%. Las dosis recomendadas para obtener niveles de bloqueos espinales medios es de 0,6-0,8 mg/kg y la duración del bloqueo con ambos medicamentos está aproximadamente entre 90-120 min. La población pediátrica entre 6 meses y 14 años de edad requiere menor dosis y la bupivacaína hiperbárica se indica a 0,3 mg/kg con una tasa de éxito del 98%¹⁵. Recientemente se ha venido empleando ropivacaína 0,5% a 0,5 mg/kg¹⁶ y la levobupivacaína 0,5% en niños de 1-14 años a 0,3 mg/kg con menor incidencia toxicidad y bloqueo motor, recomendada en aquellos casos de disfunción hepática (tabla 2).

La hipoxemia, apnea intraoperatoria y la bradicardia son complicaciones frecuentes en prematuros y recién nacidos, posiblemente como consecuencia del bloqueo espinal alto, sedación excesiva durante el procedimiento o máxima flexión del cuello durante la punción lumbar. Otras complicaciones descritas son: la cefalea pospunción desde 0,4 a 15% dependiendo del tipo de procedimiento y el tamaño de la aguja utilizada^{17,18}, síndrome neurológico transitorio (1,5%) y meningitis¹⁹.

Alfa 2 agonista neuroaxial en pediatría

La clonidina, prototipo de fármacos alfa 2 agonistas, actúa sobre los adrenorreceptores alfa 2 presinápticos y post-sinápticos, y de manera débil sobre los alfa 1. Está indicado como antihipertensivo de acción central y en anestesia

regional como sedoanalgésico y coadyuvante de los opiáceos en el tratamiento del dolor.

En la población pediátrica la clonidina se emplea de 0,5 a 5 µg/kg subaracnoideos sin presentar compromiso ventilatorio o hemodinámico²⁰. Diversos autores sugieren precaución en niños menores de un año de edad o menores de 10 kg de peso, hasta que estudios de mayor nivel de evidencia lo avalen.

La clonidina neuroaxial con mayores dosis puede conllevar hipotensión, bradicardia y sedación²¹. La hipotensión se considera una interacción en el centro vasomotor de la médula, localizado en el núcleo reticular lateral del tallo cerebral, llevando a una disminución en el recambio de norepinefrina desde las terminaciones simpáticas hacia los tejidos periféricos. La bradicardia es un efecto secundario a la hiperestimulación parasimpática y simultáneamente disminución del tono simpático²². El efecto sedante es de acción central.

Remifentanilo para sedación en anestesia regional

El remifentanilo es un opioide de acción ultracorta empleado habitualmente en adultos, para anestesia y sedación consciente en procedimientos dolorosos. En pediatría hay escasas referencias en la literatura²³⁻²⁷.

Su principal ventaja es la rapidez con que comienzan y cesan sus efectos clínicos (efecto máximo 90-120 s). La concentración plasmática analgésica es de 0,5-1,5 µg/ml. El balance óptimo entre la comodidad-seguridad del paciente requiere una cuidadosa dosificación del fármaco con apropiada monitorización del sistema nervioso central, cardiovascular y respiratorio, sin olvidar una buena comunicación con el paciente y el cirujano o intervencionista.

En la sedación profunda se alteran los reflejos de protección de la vía aérea, aumentando los riesgos. Estudios multicéntricos proponen el remifentanilo para sedoanalgesia combinado con anestesia locorregional, comenzando la infusión a 0,1 µg/kg/min hasta finalizar la ejecución del bloqueo, continuando con 0,05 µg/kg/min hasta el final de la cirugía²⁸, permitiendo la autoprotección de la vía aérea evitando su manipulación.

Tabla 2 – Medicamentos usados para anestesia espinal en pediatría

Medicamento	Dosis	Edad
Tetracaína 0,5%	0,6-0,8 mg/kg (nivel bajo o medio) 1 mg/kg (nivel alto)	Neonatos
Bupivacaína 0,5%	0,6-0,8 mg/kg (nivel bajo- medio) 1 mg/kg (nivel alto)	Neonatos
	0,5 mg/kg	Infantes < 10 kg
	0,4 mg/kg	Niños 11-19 kg
	0,3 mg/kg	Niños y adolescentes > 20 kg
Levobupivacaína 0,5%	1 mg/kg	Neonatos
	0,3 mg/kg	1-14 años
Ropivacaína 0,5%	1,08 mg/kg	Neonatos
	0,5 mg/kg	1-17 años
Lidocaína 2%	2 mg/kg	niños < 13 años
Fentanilo	1 µg/kg	infantes < 1 año
Morfina	4-5 µg/kg	Todas las edades
Clonidina	1 µg/kg	Neonatos
Neostigmina	0,75 µg/kg	Infantes < 1 año

Tomada de Lopez T et al. Spinal anesthesia in pediatric patients. *Minerva Anesthesiol.* 2012; 78:78-87. Reproducida con permiso.

Conclusiones

La literatura reporta evidencia sobre las ventajas y el bajo riesgo de la anestesia espinal en pediatría en comparación con la anestesia general²⁹. En manos de un anesthesiólogo con experiencia es altamente efectiva y eficiente; sin embargo, continúa siendo subutilizada por la mayoría de las instituciones y de los anesthesiólogos.

La clonidina, alfa 2 agonista, intratecal, es coadyuvante de los anestésicos locales, permitiendo disminuir su dosis y efectos colaterales deletéreos.

El remifentanilo es buena opción para sedación consiente en procedimientos anestésicos locorregionales en pacientes pediátricos, manteniendo buena estabilidad hemodinámica y la respiración espontánea. Es indispensable realizar una monitorización adecuada y estrecha vigilancia por parte del anesthesiólogo, debido al riesgo de depresión respiratoria, que en la mayoría de los casos solo requiere disminución o cese de la infusión o estimulación del paciente.

Financiación

Recursos de los autores.

Conflicto de intereses

Ninguno declarado.

REFERENCIAS

- Bier A. Versuche ueber Cocainisirung des Rueckenmarkes. *Dtsch Z Chir.* 1899;51:361-8.
- Williams RK, Abajian JC. High spinal anaesthesia for repair of patent ductus arteriosus in neonates. *Paediatr Anaesth.* 1997;7:205-9.
- Arora MK, Nagaraj G, Lack ST. Combined spinal and epidural anaesthesia for a child with Freeman-Sheldom syndrome with difficult airway. *Anesth Analg.* 2006;103:1624.
- Fiadjoe J, Stricker P. Pediatric difficult airway management: current devices and techniques. *Anesthesiol Clin.* 2009;27:185-95.
- Astuto M, Sapienza D, di Benedetto V, Disma N. Spinal anesthesia for inguinal hernia repair in an infant with Williams syndrome: case report. *Paediatr Anesth.* 2007;17:193-5.
- Shenkman Z, Sheefer O, Erez I, Litmanovitch I, Jedeikin R. Spinal anesthesia for gastrostomy in an infant with nemaline myopathy. *Anesth Analg.* 2000;91:858-9.
- Tobias JD. Combined general and spinal anaesthesia in an infant with single ventricle physiology undergoing norrectoplasty for an imperforate anus. *J Cardiothorac Vasc Anesth.* 2007;21:873-5.
- Forber N, Troshynki TJ, Turco G. Spinal anesthesia in an infant with epidermolysis bullosa. *Anesthesiology.* 1995;83:1364-7.
- Bosenberg AT, Gouws E. Skin-epidural distance in children. *Anaesthesia.* 1995;50:895-7.
- De Negri P, Perrotta F, Tirri T, de Vivo P, Ivani J. Spinal anesthesia in children: pro. *Minerva Anesthesiol.* 2001;67:121-5.
- Saint-Maurice C. Spinal anesthesia in infants, children and adolescents. London: Williams and Wilkins; 1995. p. 261-73.
- Dohi S, Naito H, Takahashi T. Age-related changes in blood pressure and durations of motor block in spinal anesthesia. *Anesthesiology.* 1979;50:319-23.
- Tobias JD. Spinal anaesthesia in infants and children. *Paediatric Anaesth.* 2000;10:5-16.
- Marc J, Ortell SJ. Anesthesia subaracnoidea. En: Blanco D, Reinoso F, editores. *Anestesia locorregional en pediatría.* Madrid: Aran Ediciones, SL; 2005. p. 151-62.
- Puncuh F, Lampugnani E, Kokki H. Use of espinal anesthesia in paediatric a patient: a single centre experience with 1132 cases. *Paediatr Anaesth.* 2004;14:564-7.
- Kokki H, Ylonen P, Laisalmi M, Heikkinen M. Isobaric ropivacaine 5 mg/ml for spinal anesthesia in children. *Anesth Analg.* 2005;100:66-70.
- Apiliogullari S, Duman A, Gok F, Akillioglu I. Spinal needle design and size affect the incidence of postdural puncture headache in children. *Paediatr Anaesth.* 2010;20:177-82.
- Kokki H, Salonvaara M, Herrgand E, Unen P. Postdural puncture headache is not an age-related symptom in children. A prospective open-randomized, parallel group study comparing a 22 gauge Quincke with a 22 gauge Whitacre needle. *Paediatr Anaesth.* 1999;9:429-34.
- López T, Sánchez FJ, Garzón JC, Muriel C. Spinal anesthesia in pediatric patients. *Minerva Anesthesiol.* 2012;78:78-87.
- Rochette A, Raux O, Troncin R. Clonidine prolongs spinal anesthesia in newborns, a prospective dose-ranging study. *Anesth Analg.* 2004;98:56-9.
- Castro MI, Eisenach JC. Pharmacokinetics and dynamics of intravenous, intrathecal, and epidural clonidine in sheep. *Anesthesiology.* 1989;71:418-25.
- González de Mejía N. Analgesia multimodal postoperatoria. *Rev Soc Esp Dolor Narón (La Coruña)* mar. 2005;12.
- Cao JP, Miao XY, Liu J, Shi XY. An evaluation of intrathecal bupivacaine combined with intrathecal or intravenous clonidine in children undergoing orthopedic surgery: a randomized double-blinded study. *Paediatr Anaesth.* 2011;21:399-405.
- López-Andrade A, Prieto-Cuellar M, García-Sánchez MJ, Martín-Ruiz JL. Sedación de pacientes en las técnicas dolorosas diagnósticas y terapéuticas: supuestos clínicos. *Rev Soc Esp Dolor.* 2004;8:15-23.
- Kim EJ, Shin SW, Kim TK, Yoon JU, Byeon GJ, Kim HJ. The median effective effect-site concentration of remifentanyl for minimizing the cardiovascular changes to endotracheal intubation during desflurane anesthesia in pediatric patients. *Korean J Anesthesiol.* 2012;63:314-20.
- Stoppa F, Perrotta D, Tomasello C, Cecchetti C, Marano M, Pasotti E, et al. Low dose remifentanyl infusion for analgesia and sedation in ventilated newborns. *Minerva Anesthesiol.* 2004;70:753-61.
- Welzing L, Roth B. Experience with remifentanyl in neonates and infants. *Drugs.* 2006;66:1339-50. Review.
- Mingus ML, Monk TG, Gold MI, Jenkins W, Roland C, Remifentanyl 3010 Study Group. Remifentanyl versus propofol as adjuncts to regional anesthesia. *J Clin Anesth.* 1998;10:46-53.
- Cohen M, Cameron C, Duncan P. Pediatric anaesthesia morbidity and mortality in the perioperative period. *Anesth Analg.* 1990;70:160-7.