

# Revista Colombiana de Anestesiología

## Colombian Journal of Anesthesiology

www.revcolanest.com.co



### Investigación científica y tecnológica

## Bloqueo tricompartmental de hombro guiado por ultrasonografía

Roberto Carlo Rivera Díaz<sup>a,\*</sup>, Mario Andrés Arcila Lotero<sup>b</sup>  
y Deisy Johana Giraldo Giraldo<sup>c</sup>

<sup>a</sup> Anestesiólogo, Especialista en Dolor y Cuidados Paliativos, Docente de Anestesia y Dolor, Universidad CES, Director médico del Instituto Colombiano del Dolor, Medellín, Colombia

<sup>b</sup> Anestesiólogo, Magister en Epidemiología, Especialista del Instituto Colombiano del Dolor, Medellín, Colombia

<sup>c</sup> Estudiante de Medicina, Universidad Pontificia Bolivariana, Medellín, Colombia

### INFORMACIÓN DEL ARTÍCULO

#### Historia del artículo:

Recibido el 14 de octubre de 2012

Aceptado el 20 de mayo de 2013

On-line el 9 de octubre de 2013

### R E S U M E N

**Introducción:** El dolor crónico de hombro es una de las causas más comunes en la consulta de dolor osteomuscular. Es frecuente encontrar poca mejoría con la terapia física y farmacológica y fallo en la intervención quirúrgica. El bloqueo tricompartmental de hombro es una alternativa cuando la terapia de base no funciona, y la ultrasonografía es una herramienta que facilita el abordaje, aumenta la eficacia y disminuye las complicaciones.

**Objetivo:** Determinar la eficacia y la seguridad del bloqueo tricompartmental de hombro guiado por ultrasonografía en pacientes con dolor crónico.

**Métodos y materiales:** Se realizó un estudio de tipo descriptivo, prospectivo, de seguimiento a una cohorte de 19 pacientes con dolor crónico de hombro que recibieron un bloqueo tricompartmental de hombro guiado por ultrasonografía. Se obtuvieron datos antes del procedimiento, y seguimientos a las 4, 8, 12 y 16 semanas. La intensidad del dolor se midió con la escala visual analógica.

**Resultados:** El promedio de edad fue de 58 a 89 años, con una proporción de mujeres del 73,7%. Todos los pacientes refirieron dolor severo antes del bloqueo. La proporción de pacientes con disminución del dolor en los 4 períodos de seguimiento fue del 78,3%.

**Conclusiones:** El dolor crónico de hombro afecta de manera importante a la calidad de vida. El bloqueo tricompartmental de hombro es una alternativa cuando fracasa la terapia farmacológica, con buenos resultados, aunque la evidencia científica aún es muy baja. En nuestro estudio el bloqueo tricompartmental de hombro guiado por ultrasonografía es una técnica eficaz y segura.

© 2012 Sociedad Colombiana de Anestesiología y Reanimación. Publicado por Elsevier España, S.L. Todos los derechos reservados.

\* Autor para correspondencia: Carrera 78B # 51 A 25 Medellín - Colombia.

Correos electrónicos: robertorivera@incodol.com, robertoneuro@yahoo.com (R.C. Rivera Díaz).

0120-3347/\$ – see front matter © 2012 Sociedad Colombiana de Anestesiología y Reanimación. Publicado por Elsevier España, S.L. Todos los derechos reservados.  
http://dx.doi.org/10.1016/j.rca.2013.06.003

## Ultrasound-guided tricompartmental blockade of the shoulder

### A B S T R A C T

**Introduction:** Chronic shoulder pain is one of the most frequent causes of consultation for musculoskeletal pain. Physical and drug therapy usually result in little improvement and surgical intervention commonly fails. Tricompartmental blockade of the shoulder is an option when baseline therapy fails and ultrasonography is a tool that facilitates the approach, improves the efficacy and reduces the complications.

**Objective:** To determine the efficacy and safety of ultrasound-guided tricompartmental blockade of the shoulder in chronic pain patients.

**Methods and materials:** A descriptive, prospective, follow-up study was made of a cohort of 19 patients with chronic shoulder pain receiving ultrasound-guided tricompartmental blockade of the shoulder. Data were collected prior to the procedure with four, eight and sixteen week controls. Pain intensity was measured with the visual analog scale.

**Results:** Average age was 58.89 years, 73.7% were females. All patients referred severe pain prior to the block. The percentage of patients with reduced pain in the four follow-up periods was 78.3%.

**Conclusions:** Chronic shoulder pain considerably affects the quality of life. Tricompartmental blockade of the shoulder is an alternative when drug therapy fails, with good outcomes, although the scientific evidence is very scarce. In our study the ultrasound-guided tricompartmental blockade of the shoulder is an effective and safe technique. **Palabras clave:** Dolor crónico; Bloqueo nervioso; Ultrasonografía; Fluoroscopia; Anestesia **Keywords:** Chronic pain; Nerve Block; Ultrasonography; Fluoroscopy; Anesthesia

© 2012 Sociedad Colombiana de Anestesiología y Reanimación. Published by Elsevier España, S.L. All rights reserved.

## Introducción

El dolor crónico de hombro es uno de los motivos más comunes en la consulta de dolor osteomuscular. Genera importante limitación funcional y afectación de la calidad de vida. En Estados Unidos el dolor de hombro es la tercera causa de incapacidad musculoesquelética.

El origen del dolor puede estar en zonas diferentes al hombro. Cuando la causa del dolor es intrínseca a esta articulación puede ser originada en diferentes estructuras: músculos, ligamentos, hueso o nervios, todos ellos con síntomas y evaluación clínica similar, lo que hace que el diagnóstico etiológico sea difícil y se preste a confusiones.

El tratamiento inicial de la mayoría de causas de dolor de hombro es conservador, basado en terapia farmacológica y rehabilitación física. Sin embargo, es frecuente encontrar pacientes sin mejoría en la intensidad del dolor y movilidad con la terapia conservadora, y fallo en la intervención quirúrgica.

El bloqueo tricompartimental de hombro (BTH) es una técnica usada en pacientes con hombro doloroso refractario a los tratamientos convencionales<sup>1</sup>. Los medicamentos más usados en este bloqueo han sido los esteroides, con porcentajes de efectividad que varían según el estudio y la causa del dolor, pero la mayoría reportan beneficio en la movilidad y en el dolor entre 12 y 16 semanas<sup>2</sup>.

Esta técnica en el pasado era realizada a ciegas, con eventos adversos y muchas veces fracaso del bloqueo debido a una inyección fuera del lugar indicado, lo que hizo suponer que una técnica guiada por imagen proporcionaría mayor precisión y eficacia<sup>3</sup>.

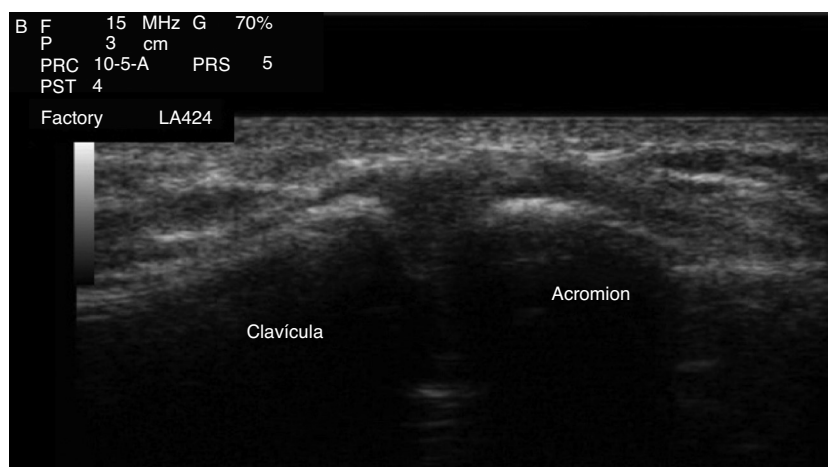
La guía ecográfica, a pesar de que ha sido poco estudiada en el BTH, podría mejorar la intervención y los resultados<sup>4</sup> y ofrecer muchas ventajas sobre la técnica a ciegas<sup>5</sup>, como son la precisión en cuanto a la localización anatómica y menos complicaciones.

En el BTH, la fluoroscopia ha sido la guía más estudiada. Fue la primera técnica descrita y hay muy pocas investigaciones que describan las ventajas de otras imágenes como son la resonancia magnética y la que es objeto de este trabajo: la ultrasonografía<sup>6</sup>.

Por esto el objetivo de este trabajo es determinar la eficacia y la seguridad del BTH guiado por ultrasonografía en pacientes con dolor crónico benigno.

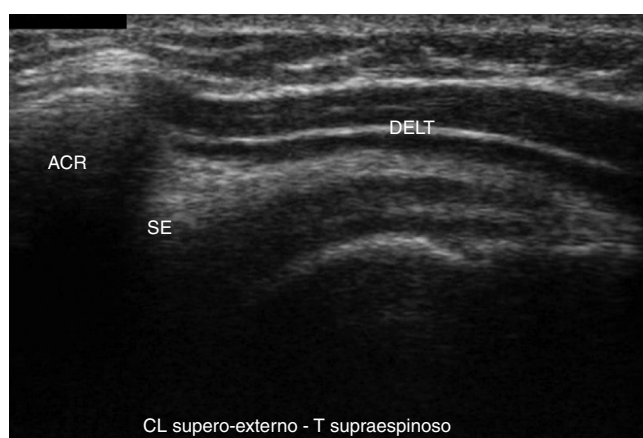## Materiales y métodos

Con previa aprobación del comité de ética institucional, se llevó a cabo un estudio de tipo observacional descriptivo, prospectivo, de seguimiento a una cohorte, en pacientes con enfermedad dolorosa crónica de hombro que recibieron tratamiento intervencionista guiado por ultrasonografía a través de un BTH con 9 ml de una mezcla de bupivacaína 0,5% sin epinefrina más 50 mg de triamcinolona. Se utilizó un ecógrafo portátil, con transductor lineal (7-12 MHz). Los bloqueos fueron realizados en la sala de procedimientos menores, con técnicas asépticas. Las infiltraciones se realizaron con aguja espinal calibre 22 gauges y jeringas de 10 ml. Los pacientes se ubicaron en posición sentada, se realizó asepsia con clorhexidina y se infiltraron 2 ml en la articulación acromioclavicular (fig. 1), 4 ml en la bursa subdeltoides (fig. 2) y 3 ml en la articulación glenohumeral (fig. 3). Todos los pacientes fueron



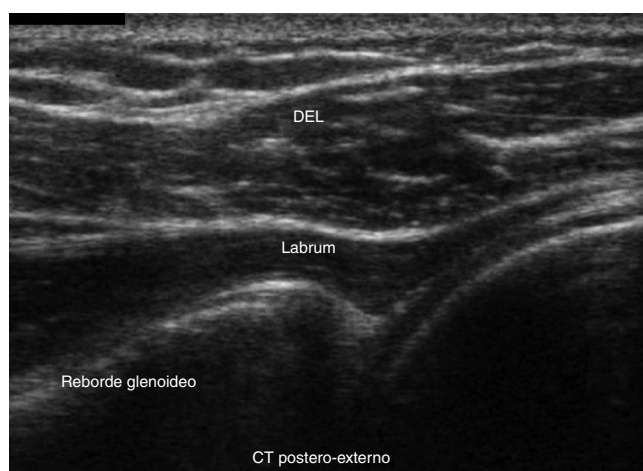**Figura 1** – Asepsia con clorhexidina e infiltración de 2 ml en la articulación acromioclavicular.

Fuente: autores.



**Figura 2** – Infiltración de 4 ml en la bursa subdeltoidea.

Fuente: autores.



**Figura 3** – Infiltración de 3 ml en la articulación glenohumeral.

Fuente: autores.

**Tabla 1** – Características generales de los pacientes evaluados

Variable	n = 19
Edad en años ( $\pm$ DE)	58,89 (15,3)
Sexo femenino	73,7%
Dolor severo (EVA > 7)	100 %

DE: desviación estándar; EVA: escala visual analógica.

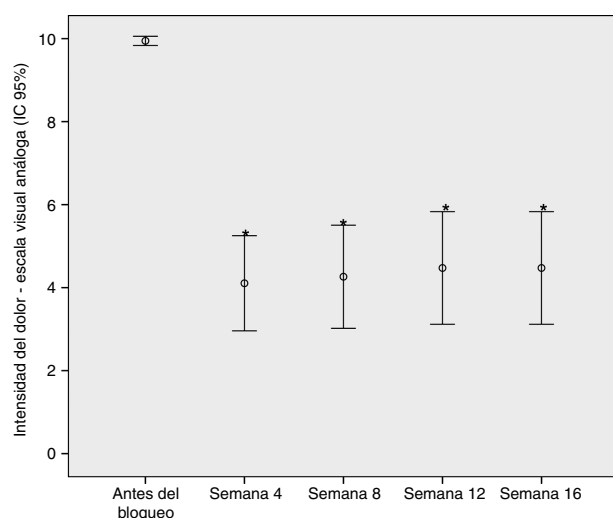
Fuente: autores.

evaluados antes del procedimiento y los seguimientos fueron a las 4, 8, 12 y 16 semanas. Se evaluaron la edad, el sexo, el diagnóstico, la intensidad del dolor por medio de la escala visual analógica (EVA) y la presencia de complicaciones secundarias al bloqueo. El alivio del dolor fue definido como la disminución de al menos el 50% en la EVA. La muestra fue tomada de los pacientes que asistieron a la consulta de dolor del Instituto Colombiano del Dolor en la ciudad de Medellín durante el período comprendido entre junio de 2011 y marzo de 2012 y que cumplieron con los criterios de inclusión y exclusión. Los datos fueron obtenidos por medio de consultas de revisión.

Los criterios de inclusión fueron los siguientes: a) diagnóstico de dolor crónico del hombro (> 3 meses de evolución); b) realización de un BTH de hombro, y c) uso de ultrasonografía para guiar la realización del bloqueo.

Los criterios de exclusión fueron: a) indicación de manejo intervencionista con múltiples bloqueos simultáneamente; b) manejo del dolor con proloterapia o radiofrecuencia del nervio suprascapular en los últimos 2 años; c) inserción de catéter de infusión continua perineural, y d) incapacidad para cuantificar la intensidad del dolor.

La base de datos se almacenó en un programa de hojas de cálculo y el software empleado para el análisis de los datos fue SPSS 18 (licencia de la Universidad CES). Se realizó un análisis descriptivo para todas las variables estudiadas apoyado en el cálculo de proporciones y medidas descriptivas; se realizó un análisis pareado para establecer la diferencia entre la intensidad del dolor antes y después del procedimiento a través



**Figura 4 – Comportamiento de la intensidad del dolor (EVA) en los diferentes períodos de observación.**  
Fuente: autores.

de la prueba de Wilcoxon. Se utilizó un nivel de significación estadística menor del 5% con intervalos de confianza del 95%.

## Resultados

Se analizaron en total 19 pacientes tratados con BTH guiados por ultrasonografía. El promedio de edad fue de 58,89 años ( $DE \pm 15,3$ ), con una proporción de mujeres del 73,7%. Todos los pacientes refirieron dolor severo antes de la realización del bloqueo (tabla 1). El principal diagnóstico fue el síndrome del manguito rotador (8 pacientes), seguido por tendinitis del supraespinoso (4 pacientes), osteoartritis (4 pacientes) y bursitis subdeltoidea (3 pacientes).

La proporción de pacientes con disminución del dolor en los 4 períodos de seguimiento se mantuvo igual y fue del 78,3%.

La diferencia entre las medianas de la EVA inicial y la EVA en las siguientes evaluaciones fue de 5 puntos, diferencia estadísticamente significativa ( $p < 0,0001$ ) (fig. 4).

Analizando el subgrupo de pacientes que no mejoraron, se encontró que el 75% correspondieron a pacientes con diagnóstico de artrosis del hombro. No se presentaron diferencias entre ambos sexos. Finalmente, no se presentaron complicaciones.

## Discusión

Como se ha mencionado, el BTH es una alternativa poco invasiva en el tratamiento del dolor crónico; es claro que el bloqueo a ciegas tiene una alta posibilidad de fracaso y no debe realizarse en la actualidad. Las guías imaginológicas aumentan la eficacia y la seguridad. Cuando se realiza el bloqueo a ciegas y se usan imágenes para corroborar la ubicación de la aguja, solamente en el 39 al 66% de los casos se ha encontrado una posición correcta<sup>7,8</sup>, mientras que con la ayuda de imágenes el éxito es del 95 al 100%<sup>9,10</sup>.

Una revisión sistemática reporta que una serie de 3 bloqueos de hombro logra una mejoría en el dolor y en la movilidad por 16 semanas y que no hay beneficio adicional con 4 o más sesiones<sup>11</sup>. En nuestra investigación solo se realizó una sesión por paciente, con resultados similares.

También se ha reportado que el BTH con esteroides más la terapia física es más efectivo en disminuir el dolor y mejorar los arcos de movimiento cuando se compara con terapia física sola<sup>12</sup>.

Las imágenes más usadas para guiar este bloqueo son la fluoroscopia<sup>13</sup> y, en segundo lugar, la ultrasonografía<sup>9</sup>. La guía fluoroscópica es una excelente herramienta para observar los compartimentos óseos —en este caso específico el glenohumeral y el acromioclavicular—; sin embargo, el tercer compartimento, la bursa subdeltoidea, es un espacio entre los músculos deltoides y supraespinoso, estructuras que no son visibles en las imágenes por rayos X, mientras que se visualizan de manera adecuada con ultrasonografía. También es frecuente que el dolor de hombro sea originado en la porción larga de la cabeza del bíceps, estructura que tampoco se logra ver por fluoroscopia. Por estas razones la ultrasonografía se convierte en una herramienta eficaz que permite visualizar todas las estructuras del hombro: músculos, articulaciones y nervios, y tiene otras ventajas sobre la fluoroscopia, como la facilidad en el transporte del equipo y la ausencia de irradiación<sup>14,15</sup>.

La gran dificultad que tienen los estudios sobre el dolor crónico en el hombro radica en las múltiples etiologías de dolor en esta articulación. El hombro podría considerarse como la articulación gran simuladora, pues son múltiples las patologías extrínsecas e intrínsecas al hombro que originan dolor en esta zona, y cada una de ellas tiene una fisiopatología y un tratamiento diferentes. Y solo una completa evaluación clínica apoyada en ayudas diagnósticas va a determinar qué paciente puede ser candidato para un BTH.

## Conclusiones

El dolor crónico de hombro es una patología con gran afectación de la calidad de vida, y la primera línea terapéutica es farmacológica y de rehabilitación física. Actualmente se están utilizando tratamientos intervencionistas menos invasivos con buenos resultados, aunque la evidencia científica aún es muy baja. En nuestro estudio, el BTH guiado por ultrasonografía es eficaz y seguro para el tratamiento del dolor. La ultrasonografía está disponible en nuestro medio, por lo cual no se considera actualmente una buena práctica hacer un bloqueo a ciegas teniendo en cuenta la diferencia tan alta entre las 2 técnicas.

## Financiación

La financiación de este trabajo es con recursos propios y asesoría de la Universidad CES (Medellín - Colombia).

## Conflicto de intereses

Los autores declaran que no existe ningún conflicto de intereses.

## Agradecimientos

Al doctor Juan Felipe Giraldo Cardona por su colaboración en las ultrasonografías.

## REFERENCIAS

1. Abejoná D, Madariaga M, del Saz J, Alonso B, Martin A, Camacho M. Bloqueo tricompartmental del hombro doloroso: estudio preliminar. *Rev Soc Esp Dolor*. 2009;16:399-404.
2. Gialanella B, Prometti P. Effects of corticosteroids injection in rotator cuff tears. *Pain Med*. 2011;12:1559-65.
3. Matthieu JC, Bas JM, Gerrit JJ, Maarten C. Injection of the subacromial-subdeltoid bursa: Blindo or ultrasound-guided? *Acta Orthopaedica*. 2007;78:254-7.
4. Cunnington J, Marshall N, Hide G, Bracewell C, Isaacs J, Platt P, et al. A randomized, double blind, controlled study of ultrasound-guided corticosteroid injection into the joint of patients with inflammatory arthritis. *Arthritis Rheum*. 2010;62:1862-9.
5. Porat S, Leupold JA, Burnett KR, Nottage WM. Reliability of non-imaging-guided glenohumeral joint injection through rotator interval approach in patients undergoing diagnostic MR arthrography. *AJR Am J Roentgenol*. 2008;191:96-9.
6. Matthieu JC, Rutten M, Collins JM, Bas JM, Smeets JH, Janssen CM, et al. Glenohumeral joint injection: a comparative study of ultrasound and fluoroscopically guided techniques before MR arthrography. *Eur Radiol*. 2009;19:722-30.
7. Pichler W, Weinberg AM, Grechenig S, Tesch NP, Heidari N, Grechenig W. Intraarticular injection of the acromioclavicular joint. *J Bone Joint Surg Br*. 2009;91:1638-40.
8. Bisbinas I, Belthur M, Said H, Green M, Learmonth DJ. Accuracy of needle placement in ACJ injections. *Knee Surg Sports Traumatol Arthrosc*. 2006;14:762-5.
9. Peck E, Lai JK, Pawlina W, Smith J. Accuracy of ultrasound-guided versus palpation-guided acromioclavicular joint injections: A cadaveric study. *PM&R*. 2010;2:817-21.
10. Sabeti-Aschraf M, Lemmerhofer B, Lang S, Schmidt M, Funovics PT, Ziai P, et al. Ultrasound guidance improves the accuracy of the acromioclavicular joint infiltration: A prospective randomized study. *Knee Surg Sports Traumatol Arthrosc*. 2011;19:292-5.
11. Shah N, Lewis M. Shoulder adhesive capsulitis: Systematic review of randomised trials using multiple corticosteroid injections. *Br J Gen Pract*. 2007;57:662-7.
12. Carrette S, Moffet H, Tardif J, Bessette L, Morin F, Frémont P, et al. Intraarticular corticosteroids, supervised physiotherapy, or a combination of the two in the treatment of adhesive capsulitis of the shoulder: A placebo controlled trial. *Arthritis Rheum*. 2003;48:829-38.
13. Bain GI, van Riet RP, Gooi C, Ashwood N. The long-term efficacy of corticosteroid injection into the acromioclavicular joint using a dynamic fluoroscopic method. *Int J Shoulder Surg*. 2007;1:104-7.
14. Peng PW, Cheng P. Ultrasound-guided interventional procedures in pain medicine. a review of anatomy, sonoanatomy, and procedures. Part III: Shoulder. *Reg Anesth Pain Med*. 2011;36:592-605.
15. Arcila MA, Rivera RC, Campuzano D, Mejia MA, Martinez SM. Eficacia y seguridad del bloqueo de nervio supraescapular guiado por ultrasonido en pacientes con dolor crónico de hombro. *Rev Colomb Anestesiología*. 2013;41:104-8.