



Revista Colombiana de Anestesiología

Colombian Journal of Anesthesiology

www.revcolanest.com.co



Reporte de caso

Inducción inhalatoria y anestesia tópica de la vía aérea guiada por videolaringoscopia C-MAC pala d-Blade en un paciente con miastenia gravis y vía aérea difícil

Julio C. Galán Gutiérrez^{a,*}, Pedro Charco Mora^b y Airam Sadarangani Pestana^c

^a Servicio de Anestesiología y Reanimación, Hospital Universitario Central de Asturias, Oviedo, España

^b Servicio de Anestesiología y Reanimación, Hospital Universitario Son Espases, Palma de Mallorca, España

^c Servicio de Anestesiología y Reanimación, Hospital Universitario de Gran Canaria Doctor Negrín, Las Palmas, España

INFORMACIÓN DEL ARTÍCULO

Historia del artículo:

Recibido el 7 de diciembre de 2012

Aceptado el 19 de marzo de 2013

On-line el 26 de junio de 2013

Palabras clave:

Miastenia gravis
Manejo de la vía aérea
Laringoscopia
Bloqueantes neuromusculares
Ventilación

Keywords:

Myasthenia gravis
Airway management
Laryngoscopy
Neuromuscular blocking
Ventilation

R E S U M E N

Se describe el caso de un paciente, diagnosticado de miastenia gravis, con factores predictores de intubación y ventilación difícil, al que se practica cirugía de eventroplastia y resección intestinal de urgencia, que fue intubado dormido, sin relajación neuromuscular, de forma exitosa con un videolaringoscopia C-MAC y pala específica para intubación difícil (d-Blade), tras inducción inhalatoria y anestesia tópica de la vía aérea.

Destacamos la utilidad clínica de la videolaringoscopia en pacientes con predictores positivos para intubación difícil, la aplicabilidad del sevoflurano para el mantenimiento de la ventilación espontánea en un paciente dormido, así como el empleo de sugammadex para revertir el uso de relajantes neuromusculares en un paciente miasténico.

© 2012 Sociedad Colombiana de Anestesiología y Reanimación. Publicado por Elsevier España, S.L. Todos los derechos reservados.

Inhaled induction and topical anesthesia of the airway guided with C-MAC d-Blade videolaryngoscope in a myasthenia gravis patient and difficult airway

A B S T R A C T

This is a case of a patient diagnosed with myasthenia gravis and clinical predictors of difficult intubation and ventilation undergoing emergency surgery for eventroplasty and bowel resection. The patient was successfully intubated asleep, with no neuromuscular relaxation, using a C-MAC video laryngoscope and difficult intubation d-Blade, following inhaled induction and topical anesthesia of the airway.

We do want to stress the clinical value of video laryngoscopy in patients with positive predictors of difficult intubation, the applicability of Sevoflurane for the maintenance of spontaneous ventilation in a patient asleep, as well as the use of Sugammadex for reversal of neuromuscular block in a myasthenia patient.

© 2012 Sociedad Colombiana de Anestesiología y Reanimación. Published by Elsevier España, S.L. All rights reserved.

* Autor para correspondencia. Paseo del Muro número 4-2.º izda. 33202 Gijón, Asturias.

Correo electrónico: jgalan01@hotmail.com (J.C. Galán Gutiérrez).

Introducción

El uso de dispositivos ópticos, ejemplificados en la figura de los videolaringoscopios (VDL), representa uno de los mayores avances en el manejo de la vía aérea en esta última década. Permiten obtener una visión panorámica de la glotis, sin necesidad de alinear los ejes, lo que supone una mejoría en la exposición glótica en al menos un grado en la escala de *Cormack-Lehane* (C-L) comparado con la laringoscopia convencional, pudiendo ser una alternativa muy válida ante eventuales situaciones de vía aérea difícil (VAD), con un riesgo disminuido de traumatismo de la vía aérea¹. Existen varios tipos de VDL disponibles en el mercado, sin que se disponga de ensayos concluyentes sobre la superioridad de uno con respecto a otro.

Presentamos el caso de un paciente, diagnosticado de miastenia gravis (MG), con factores predictores de VAD, intervenido de cirugía de eventroplastia y resección intestinal de urgencia, que fue intubado de forma exitosa con un videolaringoscopio C-MAC y pala específica para VAD d-Blade, tras inducción inhalatoria y anestesia tópica de la vía aérea. Destacamos la utilidad clínica de la videolaringoscopia en pacientes con predictores positivos de intubación difícil, la aplicabilidad del sevoflurano en el mantenimiento de la ventilación espontánea en un paciente dormido, así como el empleo de sugammadex para revertir el uso de relajantes neuromusculares en un paciente miasténico.

Caso clínico

Paciente de 67 años de edad, 100 kg y 1,65 m (índice de masa corporal 36,73 kg/m²) que precisa cirugía de resección intestinal y eventroplastia de urgencia, diagnosticado de MG de 5 años de evolución, en tratamiento con inmunoglobulinas intravenosas, y clasificado grado IIIa según la escala de Osserman (afectación extraocular, implicando extremidades y músculos axiales sin precisar ventilación mecánica). Había sido intervenido de prótesis total de rodilla derecha, bajo anestesia locorregional 7 años atrás.

La evaluación de la vía aérea evidenció: edentación, moderado prognatismo, apertura bucal de 2,5 cm, rama mandibular mayor de 10 cm, diámetro cervical de 48 cm, distancia tiromentoniana de 6,2 cm, distancia esternomentoniana de 11,8 cm, test de la mordida clase II, test de Mallampatti clase IV y extensión de la articulación atlantooccipital menor de 15°. Con estos hallazgos, se consideró que el paciente cumplía criterios de intubación difícil, incrementada al tratarse de una indicación quirúrgica no diferible y presentar una enfermedad que obligaba a guardar ciertas precauciones en el empleo de bloqueadores neuromusculares (BNM). Se planteó como técnica anestésica la inducción inhalatoria del paciente y la realización de una videolaringoscopia (VDL C-MAC con pala d-Blade específica para VAD) con instilación de anestésico local según técnica *spray as you go* (SAYGO) para evitar el uso de BNM en la inducción anestésica.

Se monitorizó de forma no invasiva, destacando un ritmo sinusal a 77 lpm, presión arterial 140/79 mmHg, saturación

periférica de oxígeno de 93% con aire ambiente y profundidad anestésica según índice bispectral de 94.

Se preoxigenó al paciente, iniciándose administración de sevoflurano al 5%, a través de mascarilla facial, según régimen de inducción inhalatoria a volumen corriente hasta inducir una profundidad anestésica en el plano I del grado III de Guedel. El paciente presentaba ventilación espontánea confirmada mediante capnografía, SaO₂ 96%, un índice bispectral de 55-60, frecuencia cardíaca de 70 lpm y presión arterial 123/63 mmHg. En ese momento, se realizó una laringoscopia diagnóstica con pala Macintosh número 4, objetivándose un grado IIIb de C-L, tras lo cual se introdujo VDL C-MAC pala d-Blade, obteniéndose un grado I de C-L, insertándose a través del mismo catéter epidural para realizar anestesia tópica de epiglotis, aritenoides, glotis y tráquea mediante administración de 250 mg de lidocaína al 2% según técnica SAYGO (fig. 1).

Se procedió a la intubación orotraqueal con tubo endotraqueal 8,0 que fue confirmada mediante capnografía, tras lo que se administraron 40 mg de rocuronio y se realizó monitorización intraoperatoria del grado de bloqueo neuromuscular con empleo de monitor TOF-Watch. La cirugía transcurrió sin incidencias. Tras recuperación neuromuscular espontánea de T2, se administró sugammadex a dosis de 2 mg/kg, con reversión de BNM (T4/T1 ≥ 90%) a los 90 s, y se extubó al paciente sin incidencias. Su evolución en el postoperatorio inmediato fue favorable, y fue dado de alta a planta de hospitalización a las pocas horas.

Discusión

Son varios los puntos de interés que genera la exposición de este caso clínico. En primer término, y como epígrafe más importante, es preciso conocer y saber interpretar los algoritmos propuestos por la *American Society of Anesthesiologists*, para el reconocimiento y manejo de una VAD². Ante una VAD prevista, se recomienda plantear como técnica de elección la intubación con el paciente en ventilación espontánea, tras haber recibido la información y preparación necesarias. Esta incluye una adecuada preoxigenación, y sedación que evite la pérdida de respiración espontánea y tono muscular, así como anestesia tópica de la cavidad orofaríngea o nasofaríngea y laringotraqueal³. Tras objetivarse en la laringoscopia diagnóstica un grado IIIb de C-L, se decidió realizar intubación mediante VDL C-MAC pala d-Blade, con el fin de conseguir una vía aérea permeable aislada del tracto digestivo debido al riesgo de regurgitación de los enfermos con MG, en relación con la alta incidencia de parálisis del velo del paladar⁴.

En segundo lugar, el manejo de una VAD requiere de una premisa fundamental: la seguridad. El agente hipnótico que empleemos ha de cumplir fundamentalmente tres cometidos: baja irritabilidad de la vía aérea, mínima depresión respiratoria y rápida reversibilidad. El sevoflurano tiene estas tres características, lo que permite su uso en el manejo de la VAD dudosa o prevista, manteniendo la ventilación espontánea del paciente y controlando el grado de profundidad anestésica, generando un patrón respiratorio que es ante todo predecible y controlable, de ahí que pueda ser un fármaco adecuado para realizar la inducción anestésica en pacientes con MG⁵⁻⁷.

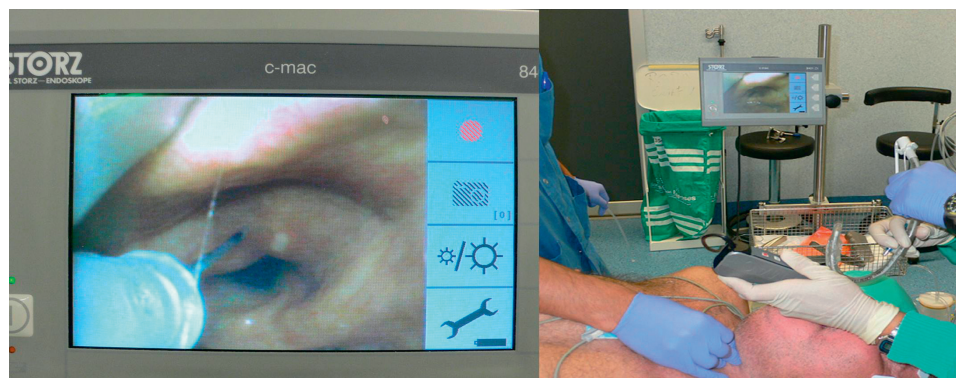


Figura 1 – Videolaringscopia del paciente mediante C-MAC pala d-Blade, objetivándose un C-L grado I. Se realiza anestesia tópica laringotraqueal a través de catéter epidural según técnica SAYGO y se procede con intubación orotraqueal. Fuente: autores.

Un tercer punto a debatir sería la capacidad de enfocar enfermedades neuromusculares, como la MG, sin el riesgo de curarización residual⁸. En este sentido, la generalización en el empleo de sugammadex y la incorporación a la práctica clínica de los nuevos monitores de relajación neuromuscular parece algo vital⁸⁻¹⁰.

Aunque el uso de los VDL se ha descrito en numerosos casos, es en el terreno de la VAD prevista o inesperada donde más ha llamado la atención su utilidad en la resolución de tan temido problema. No se dispone, sin embargo, de muchos estudios que evalúen la superioridad de un tipo de VDL sobre otro ante una VAD.

El más relevante agrupa a 200 pacientes con predictores positivos de VAD (Mallampati III y IV) y compara C-MAC con laringoscopia Macintosh, encontrando que el C-MAC ofrece una mejor visión, mayor tasa de éxito en intubación (99 versus 92%), menor tiempo y uso de maniobras de optimización como BURP, *bougie* o cambios de posición de la cabeza¹¹.

Otro estudio realizado en obesos mórbidos (150 pacientes en total) encontró que el C-MAC también es superior a los VDL *Glidescope* y *Mc-Grath*, con más facilidad de intubación, menor uso de estilete, menor tiempo de intubación y una mayor tasa de éxito al primer intento¹². McElwain et al., por su parte, comparan los VDL C-MAC, *Glidescope*, *Airtraq* y el laringoscopia Macintosh en maniqués, concluyendo que el C-MAC era el dispositivo más fácil de usar con tiempos de intubación más cortos en VAD¹³.

El VDL C-MAC dispone de una pala específica con mayor angulación (pala d-Blade) útil en aquellas situaciones en las que la visión glótica con la tradicional pala Macintosh de C-MAC solo es parcial o está deformada, producto de tumor de laringe o por compresión externa, por lo que se establece como una acertada y rápida opción como intubación de rescate en VAD¹⁴. Del mismo modo, C-MAC permite utilizar con mayor facilidad que otros VDL un fiador o *bougie* como refuerzo para el manejo este tipo de situaciones¹⁵.

Con la evidencia de la que se dispone hasta ahora, es lógico plantear que los VDL pudieran ser considerados como de primera elección en el manejo de la VAD no anticipada o para enfrentar pacientes con predictores positivos en que se piensa

que pueden ser intubados¹⁶. Apoyarnos en una técnica de inducción inhalatoria y en la anestesia tópica de la vía aérea puede hacer el proceso más efectivo^{6,7}.

Pese a que en el caso de la VAD anticipada, el empleo del fibrobroncoscopio y la intubación con el paciente despierto han sido hasta ahora la norma^{2,3}, la fiabilidad y seguridad que aporta el uso del VDL ha llevado a que hoy en día se haya consolidado como una alternativa eficaz en el manejo de estas situaciones¹⁷.

Financiación

Ninguna.

Conflicto de intereses

Los autores declaramos no tener ningún conflicto de interés.

REFERENCIAS

1. Niforopoulou P, Pantazopoulos I, Demestiha DE, Koudouna E, Xanthos T. Video-laryngoscopes in the adult airway management: a topical review of the literature. *Acta Anaesthesiol Scand*. 2010;54:1050-61.
2. American Society of Anesthesiologists Task Force on Management of the Difficult Airway. Practice guidelines for management of the difficult airway: an updated report by the American Society of Anesthesiologists Task Force on Management of the Difficult Airway. *Anesthesiology*. 2003;98:1269-77.
3. Valero R, Mayral V, Massó E, López A, Sabaté S, Villalonga R, et al. Evaluación y manejo de la vía aérea difícil prevista y no prevista: adopción de guías de práctica. *Rev Esp Anesthesiol Reanim*. 2008;55:563-70.
4. Blichfeldt-Lauridsen L, Hansen BD. Anaesthesia and myasthenia gravis. *Acta Anaesthesiol Scand*. 2012;56:17-22.
5. MacIntyre PA, Ansari KA. Sevoflurane for predicted difficult tracheal intubation. *Eur J Anesthesiol*. 1998;15:462-6.
6. Martín-Larrauri R, Gilsanz F, Rodrigo J, Vila P, Ledesma M, Casimiro C. Conventional stepwise vs. vital capacity rapid

- inhalation induction at two concentrations of sevoflurane. *Eur J Anesthesiol.* 2004;21:265-71.
7. Crosby ET, Cooper RM, Douglas MJ, Doyle DJ, Hung OR, Labrecque P, et al. The unanticipated difficult airway with recommendations for management. *Can J Anaesth.* 1998;45:757-76.
 8. Unterbuchner C, Fink H, Blobner M. The use of sugammadex in a patient with myasthenia gravis. *Anaesthesia.* 2010;65:302-5.
 9. Challan Belval A, Tramoni G, Vedrinne JM, Olagne E, Vigneron M. The use of sugammadex in a patient with myasthenia gravis. *Ann Fr Anesthesiol Reanim.* 2012;31:569-70.
 10. De Boer HD, van Egmond J, Driessen JJ, Booij LH. A new approach to anesthesia management in myasthenia gravis: reversal of neuromuscular blockade by sugammadex. *Rev Esp Anesthesiol Reanim.* 2010;57:181-4.
 11. Jungbauer A, Schumann M, Brunkhorst V, Börgers A, Groeben H. Expected difficult tracheal intubation: a prospective comparison of direct laryngoscopy and video laryngoscopy in 200 patients. *Br J Anaesth.* 2009;102:546-50.
 12. Maasen R, Lee R, Hermans B, Marcus M, van Zundert A. A comparison of three videolaryngoscopes: the Macintosh laryngoscope blade reduces, but does not replace, routine stylet use for intubation in morbidly obese patients. *Anesth Analg.* 2009;109:1560-5.
 13. McElwain J, Malik MA, Harte BH, Flynn NM, Laffey JG. Comparison of the C-MAC videolaryngoscope with the Macintosh, Glidescope and Airtraq laryngoscopes in easy and difficult laryngoscopy scenarios in manikins. *Anaesthesia.* 2010;65:483-9.
 14. Cavus E, Neumann T, Doerges V, Moeller T, Scharf E, Wagner K, et al. First clinical evaluation of the C-MAC D-Blade videolaryngoscope during routine and difficult intubation. *Anesth Analg.* 2011;112:382-5.
 15. Van Zundert A, Hermans B, Kuczkowski K. Successful use of a videolaryngoscope in a patient with carcinoma of the oropharynx and obstructed airway. *Minerva Anesthesiol.* 2009;75:475-6.
 16. Pott LM, Murray WB. Review of video laryngoscopy and rigid fiberoptic laryngoscopy. *Curr Opin Anaesthesiol.* 2008;21:750-8.
 17. Aziz MF, Dillman D, Fu R, Brambrink AM. Comparative effectiveness of the C-MAC video laryngoscope versus direct laryngoscopy in the setting of the predicted difficult airway. *Anesthesiology.* 2012;116:629-36.