

Revista Colombiana de Anestesiología

Colombian Journal of Anesthesiology

www.revcolanest.com.co



Reporte de caso

Utilidad del ultrasonido en la valoración de cuerdas vocales posterior a tiroidectomía



Juan Pablo Aristizabal Linares*

Anestesiólogo, Clínica CES, Medellín, Colombia

INFORMACIÓN DEL ARTÍCULO

Historia del artículo:

Recibido el 10 de julio de 2013

Aceptado el 24 de marzo de 2014

On-line el 24 de mayo de 2014

Palabras clave:

Ultrasonido

Cuerdas vocales

Tiroidectomía

Nervio laríngeo recurrente

Bloqueo nervioso

R E S U M E N

Introducción: La lesión del nervio laríngeo recurrente va desde el 1,4 al 5,1% tras cirugías que comprometen la glándula tiroideas. Existen factores de riesgo como cirugías asociadas a linfadenectomía extensas, carcinoma tiroideo, enfermedad de Graves y reintervenciones. La llegada del ultrasonido a la práctica diaria ofrece ventajas como ser un examen seguro, de fácil reproducción y brindar imágenes en tiempo real entre otras. En este trabajo se hace la descripción de su uso para la valoración del nervio laríngeo recurrente mediante la visualización de las cuerdas vocales.

Objetivo: Describir la utilidad del ultrasonido en tiroidectomía para la evaluación del nervio laríngeo recurrente mediante la movilidad de las cuerdas vocales.

Resultados: Se describen los casos de 2 pacientes de sexo femenino sometidas a tiroidectomía por diferentes patologías glandulares. Antes de iniciar el procedimiento quirúrgico se realiza valoración de la movilidad de las cuerdas vocales en tiempo real bajo visión ecográfica. Durante la cirugía se identifica el nervio laríngeo recurrente y al finalizar el procedimiento nuevamente se revisa la integridad de cuerdas vocales mediante movilidad durante la fonación bajo visión ecográfica.

Conclusiones: El ultrasonido puede ser una herramienta en la valoración del nervio laríngeo recurrente en cirugías que comprometen la glándula tiroideas.

© 2013 Sociedad Colombiana de Anestesiología y Reanimación. Publicado por Elsevier España, S.L. Todos los derechos reservados.

Use of ultrasound in the evaluation of the vocal folds following thyroidectomy

A B S T R A C T

Introduction: Recurrent laryngeal nerve injury ranges from 1.4 to 5.1% following surgery involving the thyroid gland. Some associated risk factors include extensive lymphadenectomy, thyroid carcinoma, Graves' disease and re-intervention. The introduction of ultrasound in daily practice offers advantages such as safe examination, easy reproducibility, and

Keywords:

Ultrasonics

Vocal cords

Thyroidectomy

Recurrent laryngeal nerve

Nerve block

* Autor para correspondencia. Clínica CES, Medellín, Antioquia, Colombia, Calle 58 n.º 50C-2 Prado Medellín, Colombia.

Correo electrónico: Juanpablo.aristizabal@gmail.com

<http://dx.doi.org/10.1016/j.rca.2014.03.001>

0120-3347/© 2013 Sociedad Colombiana de Anestesiología y Reanimación. Publicado por Elsevier España, S.L. Todos los derechos reservados.

rendering real time imaging, inter alia. This article describes the use of ultrasound in the evaluation of the recurrent laryngeal nerve via the visualization of the vocal folds.

Objective: To describe the use of ultrasound in thyroidectomy for evaluation of the recurrent laryngeal nerve via the vocal-fold movement.

Results: The article discusses 2 female patients undergoing thyroidectomy due to different gland pathologies. Before the start of the surgical procedure, vocal fold mobility was evaluated in real time using ultrasound. The recurrent laryngeal nerve was identified during surgery and the integrity of the vocal fold mobility was again assessed during phonation under ultrasound visualization

Conclusions: Ultrasound may be a tool for the evaluation of the recurrent laryngeal nerve in surgical procedures involving the thyroid gland.

© 2013 Sociedad Colombiana de Anestesiología y Reanimación. Published by Elsevier España, S.L. All rights reserved.

El uso del ultrasonido ha conseguido una gran importancia en la práctica diaria de la anestesia, no solamente por su utilidad para la realización de bloqueos de nervio periférico sino también en el ámbito del cuidado intensivo y el departamento de urgencias. Dentro de las grandes ventajas que nos ofrece esta ayuda diagnóstica y terapéutica están su fácil utilización a la cabecera del paciente, imágenes reproducibles y sobre todo en tiempo real.

El objetivo de este reporte de casos previa aprobación del comité de ética médica de la institución es describir cómo el ultrasonido puede ser útil en la valoración de la vía aérea, en particular en la evaluación de las cuerdas vocales en tiempo real, y así evaluar la integridad del nervio laríngeo recurrente después de tiroidectomía.

Para la búsqueda de artículos se realizó una revisión sistemática en la literatura con las siguientes bases de datos, Ovid, Pubmed y Cochrane; las palabras para realizar la búsqueda fueron: «laryngeal nerve», «ultrasonography» y «thyroid». La búsqueda inicial se limitó a artículos llevados a cabo en seres humanos, metaanálisis, revisiones y artículos catalogados como aleatorizados.

La búsqueda principal reportó 114 artículos, de los cuales se seleccionaron solo los documentos que describían el abordaje ultrasonográfico tiroideo, estudio en la valoración de parálisis de cuerdas vocales y valoración del nervio laríngeo recurrente.

Caso 1

Paciente de sexo femenino de 47 años de edad programada para tiroidectomía subtotal izquierda por bocio multinodular. Presenta antecedentes patológicos de hipertensión arterial primaria, dislipidemia y obesidad; clase funcional I/IV. Recibía como medicamentos metoprolol, amlodipino, furosemida, atorvastatina y fluoxetina. Examen físico: paciente con peso de 85 kg, IMC 36 kg/m². Examen de vía aérea: Mallampati II, DTM menor de 6 cm, apertura oral de 4 cm. Glándula tiroidea aumentada de tamaño ligeramente a expensas de lóbulo izquierdo, no hay desviación de línea media, ni predictores de vía aérea difícil. El resto del examen físico, sin alteraciones importantes.

Se realizó inducción anestésica con propofol 160 mg, remifentanilo por TCI a 4 ng/ml, relajación neuromuscular con

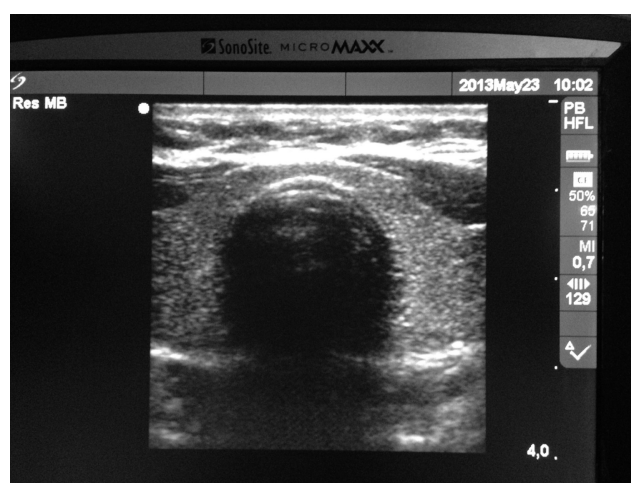


Figura 1 – Tráquea y anillos traqueales.

Fuente: Imagen tomada por el autor.

succinilcolina 150 mg; se lleva a cabo intubación orotraqueal sin complicaciones. El mantenimiento anestésico se realiza con desflurano y remifentanilo. Durante el procedimiento quirúrgico es visualizado e identificado el nervio laríngeo recurrente por parte del cirujano. Al finalizar el procedimiento se la extuba despierta sin complicaciones.

Antes de la inducción anestésica bajo visión ecográfica con transductor lineal (6-13 MHz, equipo Sonosite Micromaxx) en posición perpendicular a la tráquea se identifican estructuras como los anillos traqueales, arteria carótida y yugular interna bilateral (fig. 1), se desliza el transductor hacia cefálico hasta identificar cartílago tiroides y pliegues vocales. Durante la fonación se evidencia movimiento bilateral de cuerdas vocales (fig. 2).

Al finalizar el procedimiento, con la paciente despierta se hace valoración ecográfica con transductor lineal y se identifican tráquea, cartílago tiroides y pliegues vocales; nuevamente se valora durante la fonación la movilidad completa bilateral de las cuerdas vocales. La paciente no presenta lesión nerviosa clínica. Es trasladada a la unidad de cuidados postanestésicos sin complicaciones.

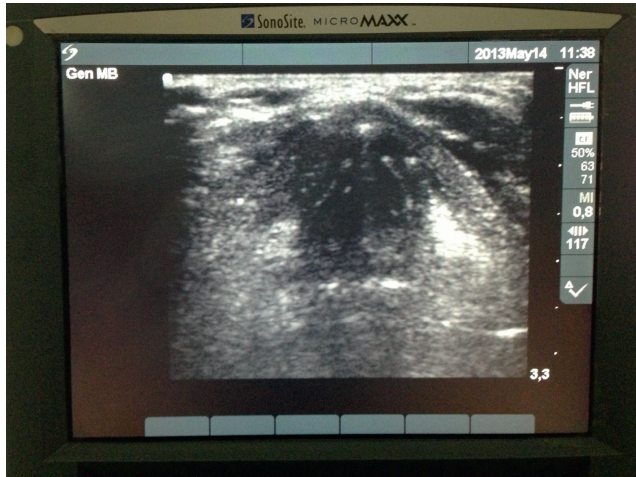

Figura 2 – Caso 1. Cuerdas vocales y cartílagos aritenoides.
Fuente: Imagen tomada por el autor.

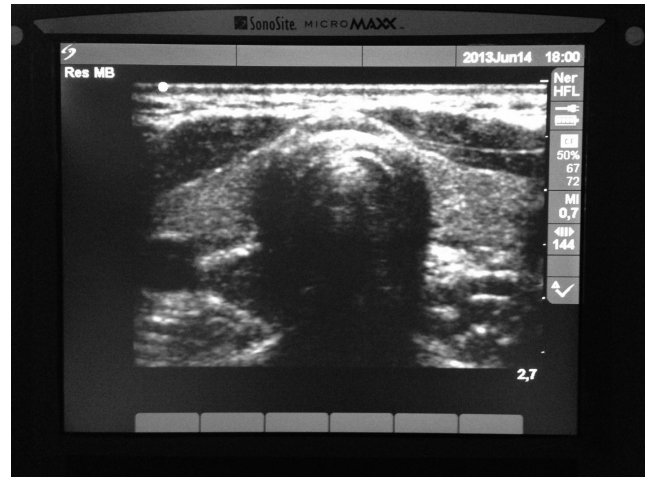

Figura 3 – Tráquea y arteria carótida.
Fuente: Imagen tomada por el autor.

Caso 2

Paciente de sexo femenino de 49 años de edad programada para tiroidectomía subtotal por nódulo tiroideo. Presenta antecedentes patológicos de vértigo en tratamiento por otorrinolaringología; clase funcional I/IV. Antecedentes farmacológicos: dimenhidramina, metoclopramida y nimodipino. Examen físico: peso 58 kg, IMC 24 kg/m². Examen de la vía aérea: Mallampati I, DTM 6 cm, apertura oral 4 cm. Cuello simétrico. No hay predictores de vía aérea difícil. Resto del examen, sin alteraciones.

Se realizó inducción anestésica con lidocaína 40 mg, propofol 120 mg y rocuronio 10 mg; se lleva a cabo intubación orotraqueal sin complicaciones. El mantenimiento anestésico se realiza con remifentanilo a 0,2 mcg/kg/min y desflurano. Durante el procedimiento quirúrgico es visualizado e identificado el nervio laríngeo recurrente por parte del cirujano. Al finalizar el procedimiento se extuba a la paciente despierta sin complicaciones.

Antes de la inducción anestésica bajo visión ecográfica con transductor lineal (6-13 MHz equipo SonoSite Micromaxx) en posición perpendicular a la tráquea se identifican estructuras como los anillos traqueales, arteria carótida y yugular interna bilateral, se desliza el transductor hacia cefálico hasta identificar cartílago tiroideo y pliegues vocales (fig. 3). Durante fonación se evidencia movimiento bilateral de cuerdas vocales.

Al finalizar el procedimiento, con la paciente despierta se hace valoración ecográfica con transductor lineal y se identifican tráquea, cartílago tiroideo y pliegues vocales; nuevamente se evalúa durante la fonación la movilidad completa bilateral (fig. 4). No hay lesión nerviosa clínicamente. Es trasladada a unidad de cuidados postanestésicos sin complicaciones.

Discusión

Para cirugías que comprometen la glándula tiroidea se prefiere la anestesia general, ya que brinda amnesia, inmovilidad y

control de la vía aérea¹. En la mayoría de los casos este control de la vía aérea es conseguido a través de intubación orotraqueal; sin embargo, se han descrito las ventajas que genera el uso de la máscara laríngea, como la inspección intraoperatoria de la movilización de las cuerdas vocales bajo visión directa con fibrobroncoscopio, ya que la integridad del nervio laríngeo recurrente es crucial en estas intervenciones². Hillermann y Tarpey proponen el uso de tubos orotraqueales de pequeño diámetro (5 mm de diámetro interno) al mismo tiempo que máscara laríngea a través de la cual se posiciona el fibrobroncoscopio. Este mecanismo permite el adecuado control de la vía aérea a la vez que la monitorización directa de la función del nervio laríngeo recurrente³.

La incidencia de lesión unilateral y temporal del nervio laríngeo recurrente después de cirugía tiroidea va desde el 1,4% hasta el 5,1%⁴. La incidencia de lesiones permanentes oscila entre el 0,4 y el 0,9%. Existen factores de riesgo como cirugía por carcinoma tiroideo, reintervenciones, enfermedad de Graves o cirugías asociadas a linfadenectomías extensas; incluso se han descrito parálisis temporal posterior a

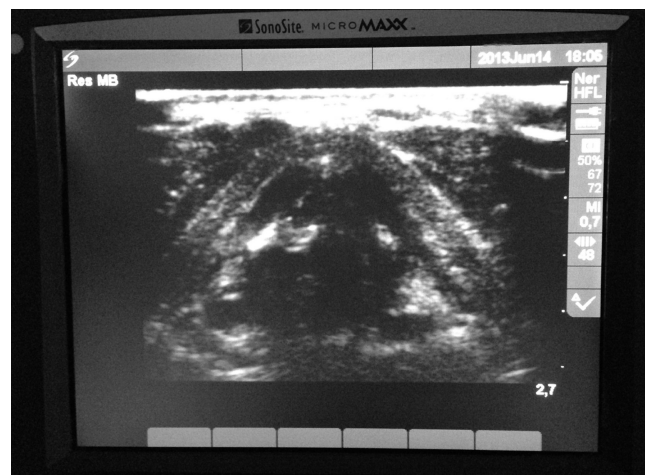


Figura 4 – Caso 2. Cuerdas vocales y cartílagos aritenoides.
Fuente: Imagen tomada por el autor.

la infiltración de la herida quirúrgica con anestésico local en tiroidectomías⁵. La identificación del nervio laríngeo recurrente y la documentación de su integridad durante la cirugía se han asociado con una reducción de la posibilidad de lesión temporal⁶. Cuando hay lesión del nervio laríngeo recurrente, esta complicación usualmente se presenta en el postoperatorio inmediato como obstrucción en la vía aérea atribuible a la disminución en el diámetro de la glotis, secundario a parálisis ipsilateral de las cuerdas vocales. Cuando hay lesión unilateral generalmente el compromiso respiratorio no es severo; sin embargo, cuando hay lesión bilateral puede producirse cierre total de la glotis y obstrucción respiratoria completa que requiere intubación orotraqueal.

Existen muchos métodos descritos para la monitorización del nervio laríngeo recurrente y otros nervios como la rama externa del nervio laríngeo superior, los cuales controlan las cuerdas vocales y los músculos cricotiroides^{7,8}. La gran mayoría de las técnicas requieren de estimulación directa o visualización completa. Generalmente esta función se determina por medio de: 1. Visualización directa con fibrobroncoscopio, 2. Palpación de la laringe durante estimulación del nervio laríngeo recurrente, 3. Electromiografía de los músculos laríngeos, y 4. Electromiografía a través de electrodos insertados en tubos orotraqueales. La monitorización del nervio laríngeo recurrente usualmente influye en la técnica anestésica empleada, en especial la relacionada con la decisión en el manejo de vía aérea (tubo orotraqueal o mascarilla laríngea) y el uso o no de relajantes neuromusculares.

Con el ultrasonido convencional se puede visualizar la anatomía de la vía aérea desde la región más superior hasta inclusive la pleura. Con técnicas especiales se puede ser más específico en la valoración funcional de la vía aérea y su aplicación en la anestesia. El ultrasonido posee muchas ventajas entre las cuales están que es seguro, rápido, reproducible y portátil, y que proporciona imágenes en tiempo real, entre otras^{9,10}.

Debido a la localización superficial de la laringe, el uso del ultrasonido con transductor lineal ofrece una adecuada definición de estructuras que permiten su identificación precisa. Las partes del esqueleto laríngeo tienen diferentes apariencias sonográficas¹¹. Así, la tráquea es caracterizada por una alternancia entre bandas hipo e hiperecoicas que representan los anillos cartilagosos y el ligamento anular, respectivamente. El cartílago tiroideo y el cartílago cricoides muestran a lo largo de la adultez una progresiva calcificación lo cual hace cambiar levemente su apariencia sonográfica, particularmente en el sexo masculino, lo que hace más difícil la visualización de las cuerdas vocales en este género, mientras la epiglotis permanece hipoecoica todo el tiempo; de esta forma, a los 60 años de edad, todos los individuos muestran signos de calcificación parcial, el 40% de los cartílagos a nivel de las cuerdas vocales están calcificados, observándose como un fuerte eco con sombra acústica posterior; el cartílago tiroideo es la mejor ventana para observar las cuerdas vocales, que son vistas formando un triángulo isósceles con una sombra traqueal central, las cuerdas son delineadas medialmente por los ligamentos vocales que son hiperecoicos¹².

Las cuerdas vocales se aprecian como imágenes hiperecoicas lineales, las cuales se pueden observar en movimiento

real durante la fonación. La membrana tirohioidea que recorre desde el borde posterior del hueso hioides hasta el borde cefálico del cartílago tiroideo ofrece una ventana acústica a través de la cual se puede observar la epiglotis; esto se realiza usualmente con el transductor lineal orientado en el plano paralelo a la tráquea con ligera angulación cefálica. En la vista parasagital la epiglotis aparece como una estructura hipoecoica curvilínea y en la vista transversa se ve como una «C» invertida, relacionada anteriormente con un espacio hiperecoico triangular, espacio preepiglótico, y posteriormente con la interfaz mucosa aire¹³.

En personas que no presentan calcificaciones del cartílago tiroideo las cuerdas vocales pueden ser visualizadas fácilmente a través de él¹⁴; por otro lado, en quienes presentan calcificaciones, las cuerdas y los cartílagos aritenoides pueden ser visualizados aun, pero algunas veces es necesaria la angulación del transductor aproximadamente a 30° hacia el cefálico desde la membrana cricotiroides. Singh et al. en un estudio de 24 voluntarios con una edad media de 30 años encontraron que la mejor ventana para la visualización de las cuerdas vocales era a través del cartílago tiroideo, moviendo el transductor ligeramente angulado hacia el cefálico en dirección cefalocaudal¹⁵. Las cuerdas vocales verdaderas se observan como imágenes hipoecoicas bordeadas por imágenes lineales hiperecoicas que corresponden al ligamento vocal, estas se observan oscilar hacia medial durante la fonación. Hu et al. en un estudio de 229 pacientes entre 2 y 81 años de edad encontraron que las cuerdas vocales eran visibles en el 100% de los participantes femeninos; en los masculinos la visualización era del 100% en menores de 18 años y esta se reducía gradualmente hasta un 40% en personas de 60 años de edad¹⁶.

Estos resultados son congruentes con un estudio de Wang et al.¹⁷ entre agosto de 2008 y marzo de 2010, donde incluían a 705 pacientes de los cuales 33 tenían algún grado de parálisis de cuerda vocal; el objetivo del estudio era evaluar la utilidad de ultrasonido en la movilidad de las cuerdas vocales. La edad media de los participantes en el estudio era de 48 años. El movimiento de cuerdas vocales visto a través de ultrasonido fue del 87% en total, con una discriminación del 98% para la población femenina y del 51% para la población masculina. Según estudios previos reportados en la literatura, el ultrasonido es capaz de documentar disfunción en el movimiento de las cuerdas vocales en la población pediátrica, así como alteración durante la fonación mediante modos movimiento¹⁸. La conclusión del artículo reporta el ultrasonido como alternativa para evaluar la movilidad de las cuerdas vocales en más del 90% de la población femenina y aproximadamente en el 50% de la masculina.

La nasolaringoscopia flexible se ha considerado el método de elección para determinar parálisis de cuerdas vocales en la población pediátrica, sin embargo presenta limitaciones en especial en los niños menores de 10 años por la poca colaboración. Aunque la TAC y la RM son de gran utilidad, no permiten la evaluación en tiempo real del movimiento de las cuerdas vocales, además del riesgo de radiación y exposición a medio de contraste. Wang et al.¹⁹ en un estudio en pacientes pediátricos analizaron el máximo ángulo glótico (formado por una línea entre la comisura anterior y el borde medial de los

aritenoides con las cuerdas en total abducción) y el máximo ángulo aritenoides (formado por el borde medial y anterior de la comisura y el borde medial y lateral de las cuerdas) como medida cuantitativa para evaluar el grado de parálisis de cuerda vocal. Encontraron que la mayoría de los pacientes presentaban un ángulo máximo glótico de $61,4 \pm 9^\circ$, mientras que los pacientes con parálisis mostraban flacidez e inmovilidad durante la fonación y su ángulo glótico disminuía a $42,25^\circ$. Asimismo el ángulo máximo glótico disminuía al igual que el máximo ángulo aritenoides, proponiendo estas medidas como imágenes sonográficas de utilidad en la valoración de la parálisis de cuerda vocal.

Es así como definitivamente el ultrasonido tiene muchas aplicaciones clínicas, sobre todo en imágenes obtenidas en tiempo real. Estas pueden ser utilizadas dinámicamente para obtener el mayor beneficio en la valoración y aplicación de protocolos de manejo en vía aérea, no solamente en el quirófano sino también en el departamento de urgencias y cuidados críticos²⁰.

El objetivo de este reporte de casos es describir la utilidad del ultrasonido en cirugías que comprometen la glándula tiroides y potencialmente el nervio laríngeo recurrente. La literatura respalda el uso de la ecografía para la valoración de las cuerdas vocales, y mediante la fonación se puede evaluar la integridad antes y después de cirugías del nervio laríngeo recurrente, haciendo este examen fácil, reproducible y en tiempo real a la cabecera del paciente.

En este reporte de casos se hace la descripción de 2 pacientes sometidas a tiroidectomías por diferentes indicaciones quirúrgicas; en los 2 casos se hace una valoración previa para corroborar integridad bilateral y posterior por medio de ultrasonido con transductor lineal de la movilidad bilateral de las cuerdas vocales, aceptando integridad del nervio laríngeo recurrente.

De esta forma se plantea el uso del ultrasonido como una alternativa para la evaluación en la integridad nerviosa del nervio laríngeo recurrente posterior a tiroidectomía.

Financiación

Ninguna.

Conflicto de intereses

Ninguno.

REFERENCIAS

- Longnecker D. Anesthesiology. McGraw-hill; 2008. p. 1425.
- Amis RJ, Gupta D, Dowdall JR, Srirajakalindini A, Folbe A. Ultrasound assessment of vocal fold paresis: A correlation case series with flexible fiberoptic laryngoscopy and adding the third dimension (3-D) to vocal fold mobility assessment. *Middle East J Anesthesiol.* 2012;21:493-8.
- Hillermann CL, Tarpey J. Laryngeal nerve identification during thyroid surgery feasibility of a novel approach. *Can J Anaesth.* 2003;50:189-92.
- Rosato L, Avenia N. Complications of thyroid surgery: analysis of a multicentric study on 14,934 patients operated on Italy over 5 years. *World J Surg.* 2004;28:271-6.
- Diaz Y, Gomez JM, Burbano M, Borrero S. Parálisis de las cuerdas vocales luego de infiltración de la herida quirúrgica en cirugía de tiroides. *Rev Colomb Anestesiología.* 2011;39:103-9.
- Affleck BD, Swartz K. Surgical considerations and controversies in thyroid and parathyroid surgery. *Otolaryngol Clin North Am.* 2003;36:159-87.
- Hermann M, Hellebart C. Neuromonitoring in thyroid surgery: prospective evaluation of intraoperative electrophysiological responses for the prediction of recurrent laryngeal nerve injury. *Ann Surg.* 2004;240:9-17.
- Hemmerling TM, Schmidt J. Intraoperative monitoring of the recurrent laryngeal nerve in 151 consecutive patients undergoing thyroid surgery. *Anesth Analg.* 2001;93:396-9.
- Holtel MR, Holtel. Emerging technology in head and neck ultrasonography. *Ultrasound Clin.* 2012;7:239-44.
- Klem C. Head and neck anatomy and ultrasound correlation. *Ultrasound Clin.* 2012;7:161-6.
- Gervasio A, Mujahed I, Biasio A, Alessi S. Ultrasound anatomy of the neck: The infrahyoid region. *J Ultrasound.* 2010;13:85-9.
- Kristensen M. Ultrasonography in the management of the airway. *Acta Anaesthesiol Scand.* 2011;55:1155-73.
- Pankaj K, Sandeep K, Anathakrishnan R. Ultrasound of the airway. *Indian J Anaesth.* 2011;55:456-62.
- Tsai CG, Chen JH, Shau YW, Hsiao TY. Dynamic B-mode ultrasound imaging of vocal fold vibration during phonation. *Ultrasound Med Biol.* 2009;35:1812-8.
- Singh M, Chin KJ, Chan VW, Wong DT, Prasad GA, Yu E. Use of sonography for airway assessment: An observational study. *J Ultrasound Med.* 2010;29:79-85.
- Hu Q, Zhu SY, Luo F, Gao Y, Yang XY. High-frequency sonographic measurements of true and false vocal cords. *J Ultrasound Med.* 2010;29:1023-30.
- Wang CP, Chen TC, Yang TL, Chen CN, Lin CF, Lou PJ. Transcutaneous ultrasound for evaluation of vocal fold movement in patients with thyroid disease. *Eur J Radiol.* 2012;81:e288-91.
- Vats A, Worley GA, de Bruyn R, Porter H, Albert DM, Bailey CM. Laryngeal ultrasound to assess vocal fold paralysis in children. *J Laryngol Otol.* 2004;118:429-31.
- Wang LM, Zhu Q, Ma T, Li JP, Hub R, Rong XY, et al. Value of ultrasonography in diagnosis of pediatric vocal fold paralysis. *Int J Pediatr Otorhinolaryngol.* 2011;75:1186-90.
- Green JS, Tsui BCH. Head and neck ultrasound: Applications relevant to anesthesia and intensive care medicine. *Ultrasound Clin.* 2012;7:245-54.