



# Revista Colombiana de Anestesiología

## Colombian Journal of Anesthesiology

www.revcolanest.com.co



### Revisión

## Anestesia regional en pediatría – Revisión no sistemática de la literatura



Angela María Ríos-Medina<sup>a,\*</sup>, Juliana Caicedo-Salazar<sup>b</sup>, María Isabel Vásquez-Sadler<sup>c</sup>, Oscar David Aguirre-Ospina<sup>d</sup> y María Patricia González<sup>e</sup>

<sup>a</sup> Especialista en Anestesia y Reanimación, Universidad de Caldas, Docente de la Universidad de Caldas, Anestesiólogo Clínica Comfamiliar y Liga Contra el Cáncer, Pereira, Colombia

<sup>b</sup> Especialista en Anestesia y Reanimación, Universidad de Caldas, Anestesióloga Clínica Comfamiliar, Pereira, Colombia

<sup>c</sup> Especialista en Anestesia y Reanimación, Universidad CES, Anestesióloga Clínica CES, Coordinadora Comité Anestesia Regional S.C.A.R.E., Delegada LASRA Colombia, Medellín, Colombia

<sup>d</sup> Especialista en Anestesia y Reanimación, Universidad de Caldas, Docente de la Universidad de Caldas, Anestesiólogo Hospital SES, Manizales, Colombia

<sup>e</sup> Especialista en Anestesia y Reanimación, Universidad CES, Especialista en Dolor y Cuidado Paliativo, Anestesióloga y Coordinadora de Cirugía Clínica CES, Medellín, Colombia

### INFORMACIÓN DEL ARTÍCULO

#### Historia del artículo:

Recibido el 22 de julio de 2014

Aceptado el 17 de febrero de 2015

On-line el 8 de mayo de 2015

#### Palabras clave:

Anestesia de conducción

Pediatría

Ultrasonografía

Bloqueantes neuromusculares

Anestésicos locales

### R E S U M E N

**Introducción:** El uso de anestesia regional en niños ha aumentado hasta convertirse en estándar de manejo, debido al efectivo control del dolor, mejor perfil de seguridad de anestésicos locales y a la implementación del ultrasonido.

**Objetivo:** Realizar una revisión no sistemática sobre evidencia científica disponible en anestesia regional pediátrica.

**Métodos y materiales:** Se realizó una búsqueda, sobre la evidencia científica disponible en bases de datos (Pubmed/Medline, Science Direct, OVID, SciELO) para realizar una revisión no sistemática.

**Conclusiones:** El aumento en el uso de la anestesia regional pediátrica se debe a que proporciona control adecuado del dolor y al uso del ultrasonido. La realización de bloqueos en niños anestesiados o sedados es más segura que en pacientes despiertos.

© 2015 Sociedad Colombiana de Anestesiología y Reanimación. Publicado por Elsevier España, S.L.U. Este es un artículo Open Access bajo la licencia CC BY-NC-ND (<http://creativecommons.org/licenses/by-nc-nd/4.0/>).

\* Autor para correspondencia. Calle 10 No. 12B-30 Apartamento 704 Torre 2. Pereira, Colombia.

Correo electrónico: [lunavero@yahoo.com](mailto:lunavero@yahoo.com) (A.M. Ríos Medina).

<http://dx.doi.org/10.1016/j.rca.2015.02.005>

0120-3347/© 2015 Sociedad Colombiana de Anestesiología y Reanimación. Publicado por Elsevier España, S.L.U. Este es un artículo Open Access bajo la licencia CC BY-NC-ND (<http://creativecommons.org/licenses/by-nc-nd/4.0/>).

## Regional anesthesia in pediatrics – Non-systematic literature review

### A B S T R A C T

#### Keywords:

Anesthesia, conduction  
Pediatrics  
Ultrasonography  
Neuromuscular blocking agents  
Anesthetics, local

**Introduction:** The use of pediatric regional anesthesia has grown to become the standard of care, because of its effective pain control, improved safety profile of the local anesthetic agents, in addition to the introduction of ultrasound.

**Objective:** To perform a non-systematic review of pediatric regional anesthesia.

**Methods and materials:** A search was conducted on the available scientific evidence in databases (PUBMED/MEDLINE, Science Direct, OVID, SciELO), for a non-systematic review.

**Conclusions:** The use of pediatric regional anesthesia has increased due to its notable effect on pain management and furthermore as a result of the incremented use of ultrasound technology.

© 2015 Sociedad Colombiana de Anestesiología y Reanimación. Published by Elsevier España, S.L.U. This is an open access article under the CC BY-NC-ND license (<http://creativecommons.org/licenses/by-nc-nd/4.0/>).

## Introducción

Inicialmente la anestesia regional pediátrica (ARP) era utilizada por unos pocos pese a sus beneficios. Durante la última década se ha incrementado su uso<sup>1</sup> debido a la introducción de anestésicos locales (AL) con mejor perfil y herramientas como la ultrasonografía, que le confieren mayor seguridad, y se ha asociado con mejoría en las características de los bloqueos<sup>2</sup>. Sin embargo, con excepción de los bloqueos iliohipogástrico e ilioinguinal (II-IH), la ventaja del ultrasonido (US) sobre técnicas tradicionales, en términos de seguridad, no ha sido demostrada en niños por el limitado número de estudios<sup>3</sup>.

El uso de ARP provee analgesia intra y postoperatoria y esta incluido como parte integral del manejo en las guías de dolor<sup>4</sup>, además previene los efectos deletéreos del manejo inadecuado del dolor<sup>5</sup>.

La guía ultrasonográfica no está exenta de riesgos. Algunos estudios demuestran que quien inicia el aprendizaje puede cometer errores al visualizar la aguja y al movimiento no intencional de la sonda. Es por esta razón que la Sociedad Americana de Anestesia Regional creó un documento que recomienda a las instituciones incluir en los currículos la enseñanza de anestesia regional (AR) guiada por US<sup>6</sup>.

El objetivo del presente artículo fue realizar una revisión de la literatura en puntos clave de las técnicas de ARP.

## Metodología

Se realizó una búsqueda no sistemática de literatura, en bases de datos Pubmed/Medline, ScienceDirect y OVID, usando las palabras «regional anesthesia», «pediatric», «ultrasound», y «new local anesthetics». La búsqueda y selección de artículos se realizaron de forma independiente, restringida a metaanálisis, revisiones sistemáticas, revisiones de Cochrane, ensayos clínicos y revisiones no sistemáticas. No se consideró límite la fecha de publicación y no se incluyeron artículos en español.

## Evolución histórica

La historia de la AR comienza al descubrir las propiedades anestésicas de la cocaína. Bier introdujo la anestesia espinal y 2 de sus pacientes eran niños<sup>7</sup>. Gaston Labat comenzó a enseñar AR y escribió el libro: «Regional anaesthesia: Its techniques and clinical applications»<sup>8</sup>.

Los reportes de ARP han aumentado a medida que la anestesia pediátrica ha evolucionado. A pesar del gran interés por la ARP desde 1980, su uso no se generalizó por ser la anestesia general el estándar, además de por la preocupación existente de generar daño neurológico<sup>9</sup> en paciente sedado o anestesiado.

En 1998 más de 50 anestesiólogos pediatras publicaron un artículo<sup>10</sup> donde demuestran que el resultado de un bloqueo en un niño anestesiado es más seguro que en un paciente despierto y excitado. Otros autores escribieron un editorial llamado: «Anestesia regional: los niños son diferentes», subrayando la necesidad de no considerar a pacientes pediátricos como pequeños adultos<sup>11</sup>. Posteriormente se publican trabajos describiendo nuevas técnicas, AL y adyuvantes<sup>12,13</sup>. Hoy en día, la AR ofrece una ventaja indudable en el control del dolor y tiene un importante rol en la práctica clínica<sup>14</sup>.

## Bloqueos en el neuroeje

### Epidural y caudal

La analgesia epidural, incluido el abordaje caudal, ha sido el pilar del manejo del dolor postoperatorio en esta población. Actualmente está indicado en cirugía torácica abierta, abdominal mayor y de columna. La tendencia actual en cirugía de miembros inferiores es el uso de bloqueos periféricos, incluidos los catéteres perineurales<sup>15</sup>.

El riesgo de complicaciones graves es de 1:10.000 en epidurales y 0,2:10.000 en caudales<sup>15</sup>. Deben tenerse en mente las características anatómicas de los niños para evitar punciones accidentales de estructuras importantes<sup>6</sup>.

Realizar bloqueos de neuroeje en niños basado en referencias anatómicas resulta seguro y no existe evidencia actual de que el uso rutinario de ecografía sea necesario<sup>16,17</sup>.

La pérdida de resistencia en los más pequeños debe realizarse con aire, ya que permite detectar con mayor facilidad una rotura inadvertida de duramadre<sup>6</sup>. El ascenso de catéteres caudales en neonatos no se recomienda debido a su alta tasa de contaminación<sup>15</sup>. En pacientes de mayor edad es preferible hacerlo desde la zona lumbar baja e idealmente ser insertados lo más cerca al sitio quirúrgico. La visualización de la punta del catéter con ultrasonografía, las ayudas radiológicas y la estimulación eléctrica son técnicas modernas que permiten confirmar la posición<sup>6,15</sup>.

### Espinales

Tuvo su auge a principios del siglo XX y retomó popularidad hace 3 décadas debido a la utilidad demostrada en neonatos pretérmino sometidos a herniorrafías, ya que presentaban alto riesgo de apnea postoperatoria. Puede usarse de manera segura en lactantes, escolares y adolescentes<sup>18</sup> en cirugías de miembros inferiores y procedimientos por debajo del ombligo<sup>18,19</sup>.

Las contraindicaciones son: infección en sitio de punción, aumento de presión intracraneana, enfermedad axonal degenerativa e hipovolemia severa<sup>18,20</sup>.

La principal limitante es su duración, entre 70-90 minutos, debido al aumento en volumen de líquido cefalorraquídeo, índice cardíaco, y flujo sanguíneo tanto en médula espinal como en espacio epidural. Para realizarla se requiere de sedación o aplicación previa de anestésico local que permita controlar el movimiento<sup>18</sup>.

La punción se realiza en L4-L5 o L5-S1, en decúbito lateral o sentado. La velocidad de inyección debe ser superior a 20 segundos y no usar la posición de Trendelenburg por riesgo de anestesia raquídea total. Los AL de elección son levobupivacaína y ropivacaína, ambos a dosis de 0,5 mg/kg<sup>18</sup>.

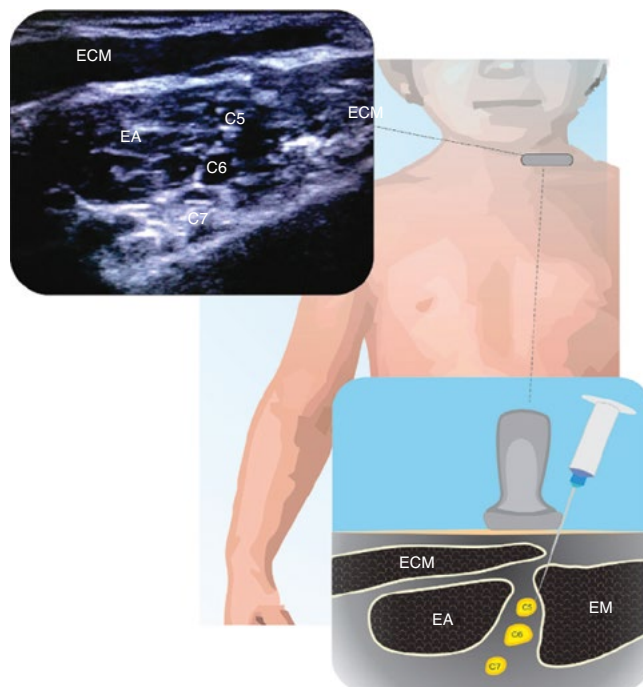## Bloqueos de nervios periféricos

Todos los bloqueos de nervios periféricos realizados en adultos pueden realizarse en niños<sup>16</sup>.

### Consideraciones generales

Es crucial definir si el bloqueo se va a realizar bajo sedación o anestesia general<sup>21</sup>. Debe considerarse el tiempo de ayuno, teniendo en cuenta que los niños traumatizados son considerados como estómago lleno<sup>22</sup>. Si existe sospecha de lesión neurológica, debe documentarse con el examen físico previo a la realización del bloqueo. La cuantificación de daño neurológico puede ser valorada tempranamente en el postoperatorio utilizando concentraciones bajas de AL.

La posibilidad de síndrome compartimental no contraindica el uso de AR, ya que el bloqueo no enmascara su diagnóstico, por tratarse de un dolor severo, sumado a que existen ayudas para su confirmación, como la espectroscopia infrarroja<sup>23</sup>.



**Figura 1 – Bloqueo interescalénico.**

Se ilustra la anatomía de las raíces nerviosas de C5, C6 y C7, laterales al músculo esternocleidomastoideo (ECM) dentro del surco interescalénico (músculo escaleno anterior EA y escaleno medio EM).

Fuente: autores.

La presencia de infección tampoco es contraindicación absoluta, y el bloqueo puede realizarse en un sitio alejado del área quirúrgica.

### Consideraciones técnicas

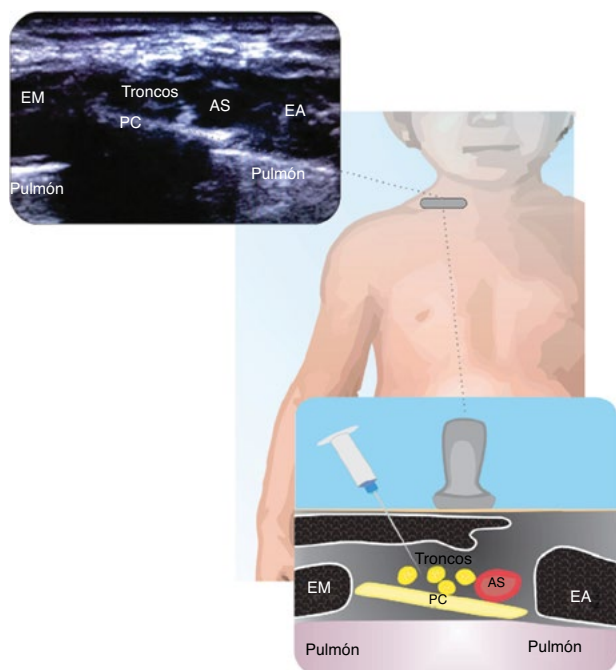
Es importante adoptar posición cómoda, con el ecógrafo en frente del operador<sup>24</sup>. Las estructuras anatómicas en niños son superficiales y se recomienda utilizar sonda lineal de alta frecuencia (> 13 MHz). Es deseable utilizar agujas ecogénicas de calibre 22-24G de punta roma y con línea separada de inyección<sup>21</sup>.

## Bloqueos de miembro superior

Los siguientes abordajes son los más usados para el plexo braquial mediante guía ultrasonográfica.

### Interescalénico

El número de publicaciones para este bloqueo en población pediátrica es en general anecdótico<sup>25</sup>. Útil para procedimientos de hombro y fracturas subcapitales del húmero. En la figura 1 se ilustra la anatomía de las raíces de C5 a C7 dentro del surco interescalénico. Puede realizarse por dentro o fuera del plano. La localización superficial de estas estructuras requiere manipulación cuidadosa de la aguja. El volumen y concentración de AL depende del paciente y del procedimiento<sup>21</sup>.



**Figura 2 – Bloqueo supraclavicular**

Se muestran las relaciones de los troncos y sus divisiones de la arteria subclavia (AS), pulmón y primera costilla (PC). Escaleno medio (EM); escaleno anterior (EA).

Fuente: autores.

### Supraclavicular

Este bloqueo ha sido controversial por la proximidad a la arteria subclavia y pleura. Con el US se ha incrementado su uso. Se recomienda realizarlo por dentro del plano de lateral a medial. Indicado en procedimientos debajo del nivel medio humeral. Comparado con el abordaje infraclavicular, tiene menor latencia y mayor efectividad<sup>21</sup>. En la figura 2 se muestran las relaciones del plexo braquial con la arteria subclavia, pleura y primera costilla.

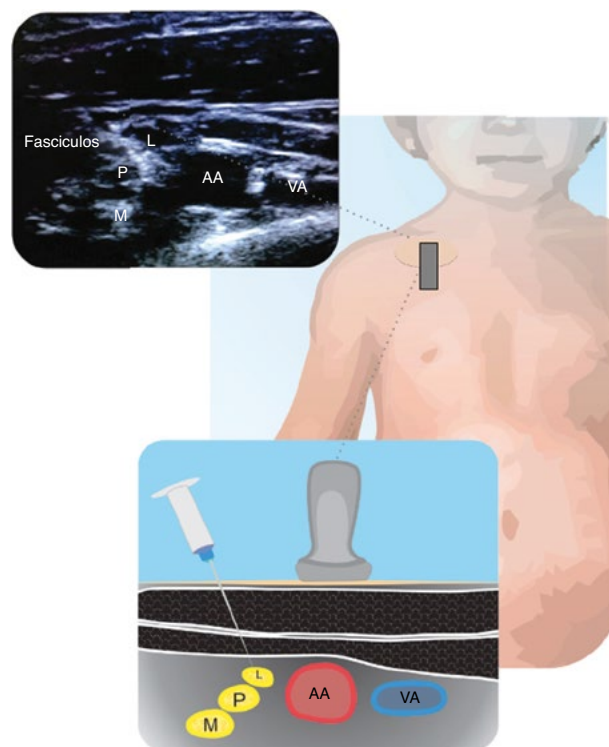
### Infraclavicular

Es una alternativa al abordaje descrito anteriormente y se recomienda cuando la visión ultrasonográfica de este es mejor a la del abordaje supraclavicular.

Técnicas por fuera o dentro del plano proveen adecuados resultados<sup>26</sup>. En la figura 3 se muestran los fascículos y su relación con la arteria axilar.

### Axilar

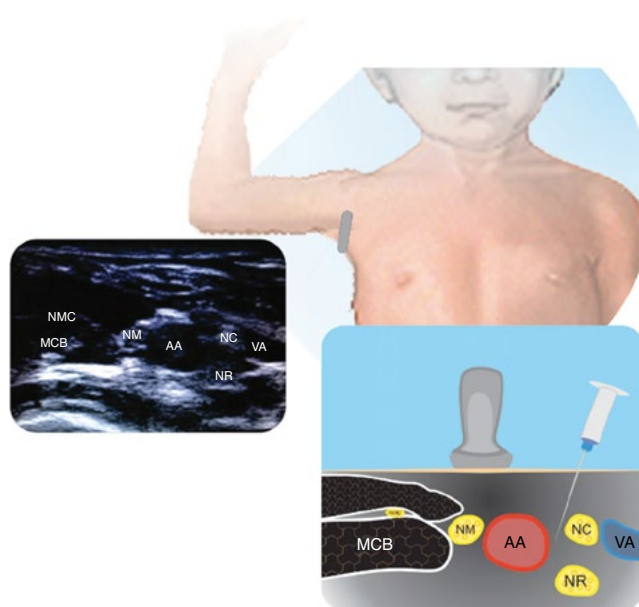A pesar de ser popular en adultos, en niños se prefieren abordajes periclaviculares porque evitan la abducción de un miembro superior lesionado y porque en muchos casos la visualización de estructuras tan superficiales es difícil. Indicado en cirugías de antebrazo y mano. Se recomienda utilizar técnicas por dentro del plano<sup>21</sup>. En la figura 4 se muestra la arteria axilar en relación con los nervios.



**Figura 3 – Bloqueo infraclavicular**

Se muestran los fascículos (L: lateral; P: posterior y M: medial) y su relación con la arteria axilar (AA) y la vena axilar (VA).

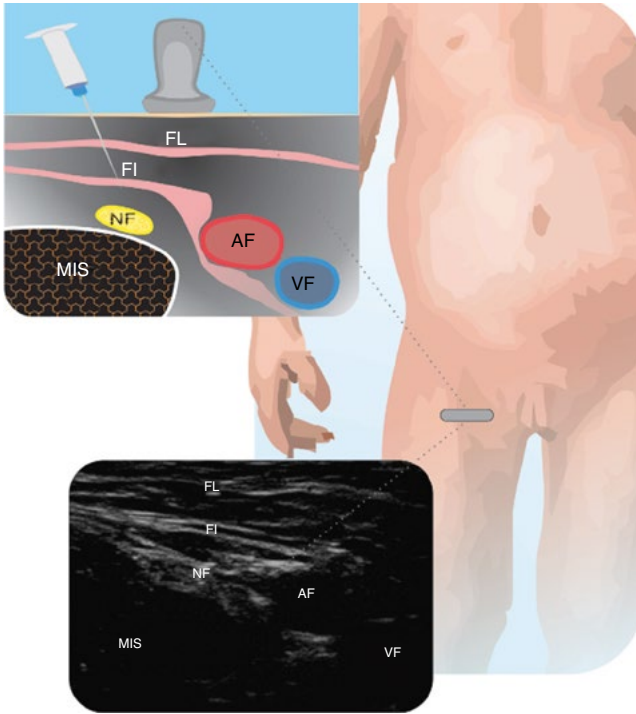
Fuente: autores.



**Figura 4 – Bloqueo axilar**

Se muestra la arteria axilar (AA) en relación con los nervios músculos cutáneos (NMC), nervio mediano (NM), nervio cubital (NC) y nervio radial (NR), músculo córao-braquial (MCB), y vena axilar (VA).

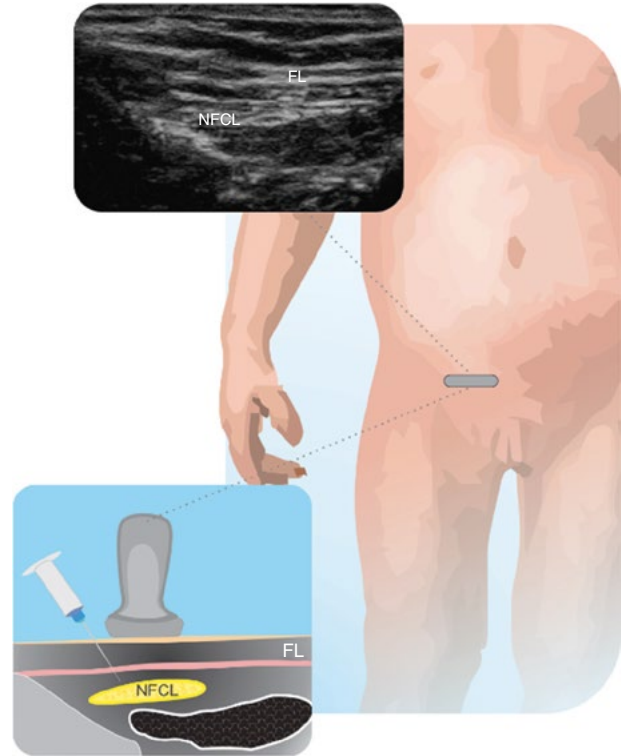
Fuente: autores.



**Figura 5 – Nervio femoral**

Se muestra el nervio femoral (NF) y su relación con la arteria femoral (AF) y vena femoral (VF), fascia lata (FL), fascia iliaca (FI), y músculo iliopsoas (MIAS).

Fuente: autores.



**Figura 6 – Nervio femoro cutáneo lateral (NFCL)**

Se muestra el NFCL y sus relaciones anatómicas. Fascia lata (FL).

Fuente: autores.

## Bloqueos de miembro inferior

La mayoría de procedimientos en miembro inferior pueden beneficiarse de técnicas regionales, aunque frecuentemente requieren del bloqueo de al menos 2 nervios<sup>24</sup>. Los siguientes son los abordajes más comunes mediante ultrasonografía.

### Nervio femoral

Útil en osteosíntesis de fracturas de fémur, artroscopias y reconstrucción de ligamentos en rodilla, entre otros<sup>27</sup>. Para realizarlo, se coloca la sonda en pliegue femoral, localizando la arteria femoral (AF). Se recomienda insertar la aguja dentro del plano e ingresar de lateral a posteromedial<sup>24</sup>. Es importante advertir a los padres evitar que el niño se levante solo hasta que haya resolución del bloqueo. En la *figura 5* se muestra el nervio femoral (NF) y sus relaciones anatómicas.

### Nervio cutáneo femoral lateral

Útil para toma de injertos o biopsias de la zona de inervación, prevenir dolor por torniquete y como complemento en cirugías de rodilla<sup>24</sup>. Se recomienda identificar el nervio y vasos femorales y seguir la fascia iliaca lateralmente, hacia la espina iliaca antero superior (EIAS), hasta localizar una estructura redonda hiperecogénica. Abordajes por fuera y dentro del plano pueden ser utilizados<sup>24</sup>. En la *figura 6* se muestra el nervio cutáneo femoral lateral (NFCL) y sus relaciones anatómicas.

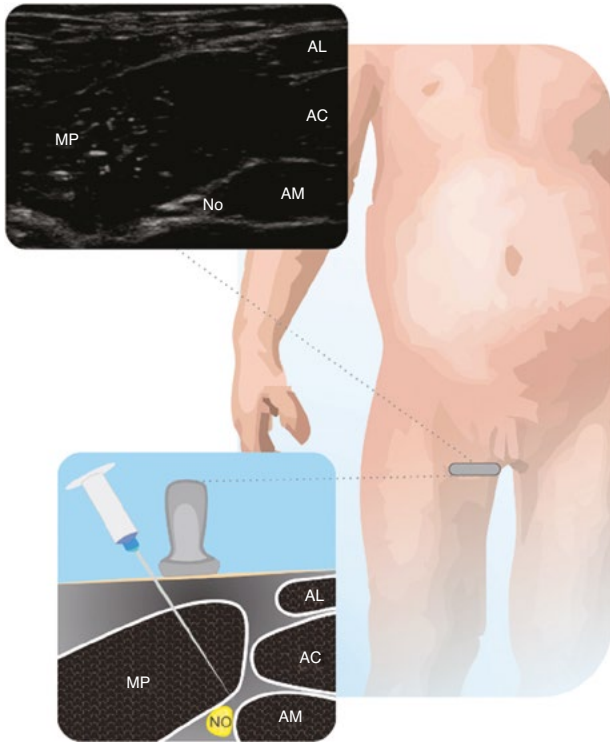
### Nervio obturador

Recomendado como complemento a la analgesia de un bloqueo femoral en cirugías de rodilla. Los reportes de la literatura del bloqueo del nervio obturador (NO) en pediatría son escasos<sup>28</sup>. Para realizarlo, se identifica la AF en pliegue inguinal, la sonda se avanza medialmente en dirección a la sínfisis púbica, hasta identificar los 3 músculos aductores. Las 2 ramas del NO se encuentran superficial y profunda al aductor corto. Se puede utilizar abordajes por fuera o dentro del plano<sup>24</sup>. En la *figura 7* se muestra el NO en relación con los músculos aductores.

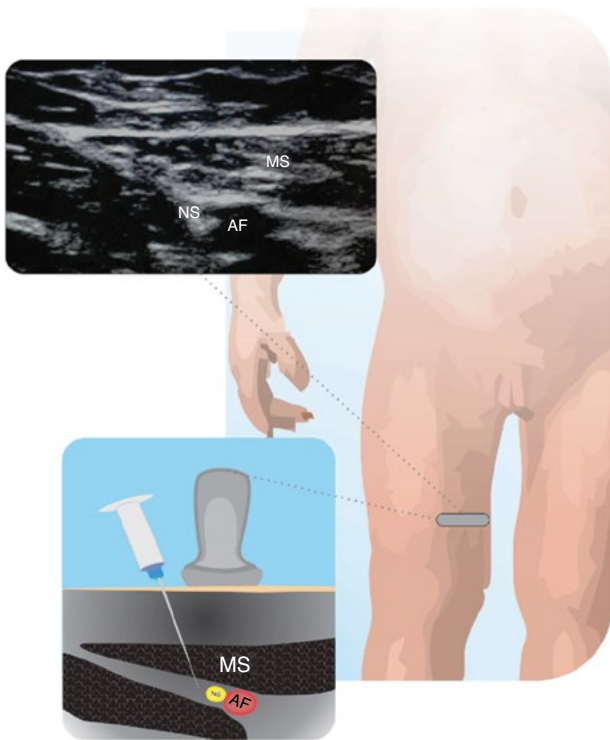
### Nervio safeno

Puede usarse como complemento al bloqueo del nervio ciático en cirugías de pie y tobillo. El bloqueo selectivo del NS evita debilidad del cuádriceps femoral.

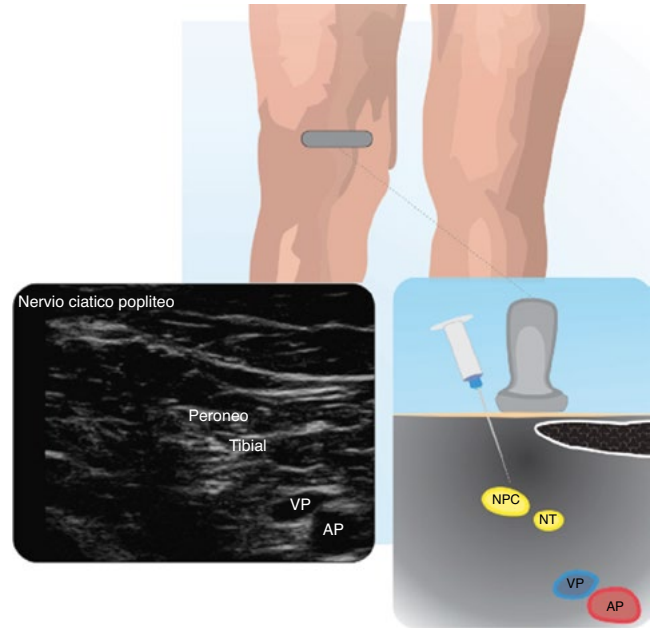
Para el abordaje subsartorial, el niño se coloca con ligera rotación externa de cadera y flexión de rodilla. Se localiza la AF a nivel medio del muslo. Se avanza en dirección caudal hasta observar separación de arteria y nervio. La aguja entra en dirección antero posterior, entre en vasto medial y sartorio<sup>29,30</sup>. En la *figura 8* se muestra el NS en relación con la AF y al músculo sartorio en tercio distal del muslo.



**Figura 7 – Nervio obturador (NO)**  
Se muestra el NO antes de dividirse en relación con los músculos aductores. Aductor largo (AL), aductor corto (AC), aductor magno (AM), y músculo pectíneo (MP).  
Fuente: autores.



**Figura 8 – Nervio safeno (NS)**  
Se muestra el NS en relación con la arteria femoral (AF) y al músculo sartorio (MS) en el tercio distal del muslo.  
Fuente: autores.



**Figura 9 – Nervio ciático poplíteo (NCP)**  
Se muestra el NCP al momento de la unión de sus 2 componentes: nervio tibial (NT) y nervio peroneo común (NPC). Arteria poplíteo (AP).  
Fuente: autores.

### Bloqueo del nervio ciático poplíteo

Útil en cirugías de tibia, peroné, parte posterior de rodilla, tobillo y pie<sup>24</sup>. La expansión del anestésico local alrededor del nervio es un parámetro importante de rápido inicio del bloqueo<sup>31</sup>. Se pueden utilizar abordajes por dentro o fuera del plano<sup>24</sup>. En la figura 9 se muestra el NCP con sus 2 componentes y la relación con los vasos poplíteos.

### Bloqueos de pared abdominal

Aunque los bloqueos neuroaxiales en niños han sido utilizados como técnicas analgésicas con excelentes resultados, tienen efectos secundarios no deseables. Los bloqueos periféricos pueden obviar esto, proporcionando analgesia similar<sup>32</sup>. La realización de estos bloqueos con US ha demostrado ser más efectiva que las técnicas basadas en referencias anatómicas<sup>32</sup>.

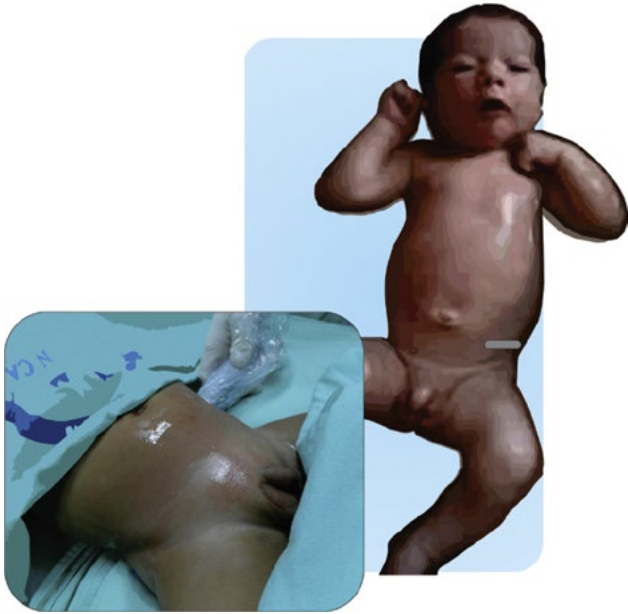Estos son:

#### Bloqueo transverso del abdomen

Este bloqueo fue descrito por Rafi<sup>33</sup>, como técnica a ciegas y aunque fue utilizada durante años, el US ha difundido más su utilización.

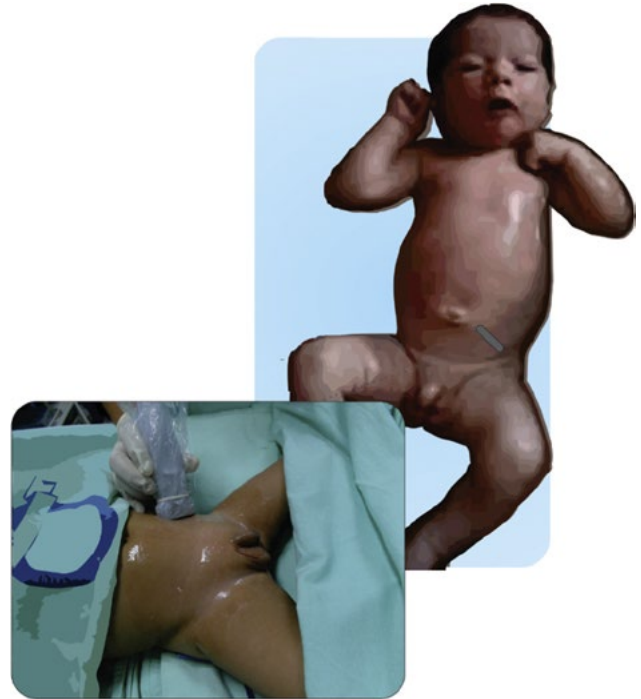La pared abdominal está inervada por ramas anteriores de T6 a L1, que viajan entre los músculos oblicuo interno y transverso del abdomen<sup>34,35</sup>. En la figura 10.1 y 10.2 se observa la técnica para colocar el transductor y la visualización de los grupos musculares.

Las indicaciones son cirugías de pared abdominal, urología y condiciones del paciente que contraindiquen bloqueos



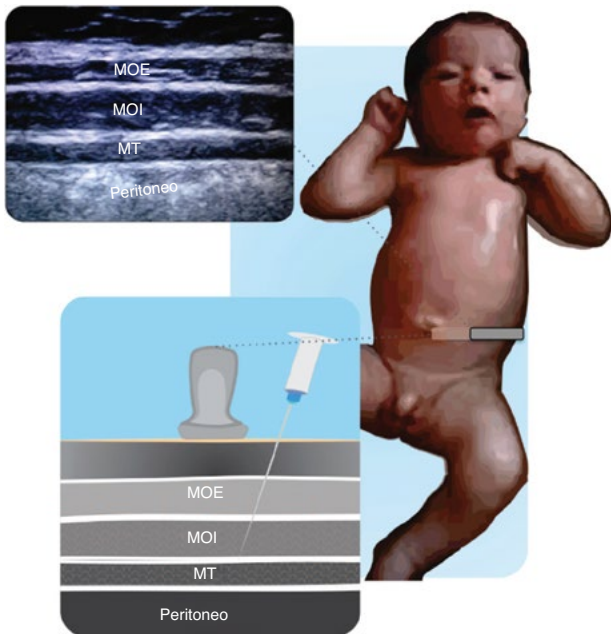**Figura 10.1** – Colocación de la sonda de US en la realización de un bloqueo de plano transverso de abdomen. Transductor de alta frecuencia a nivel de la línea axilar media a nivel subcostal por encima de la cresta iliaca.

Fuente: autores.



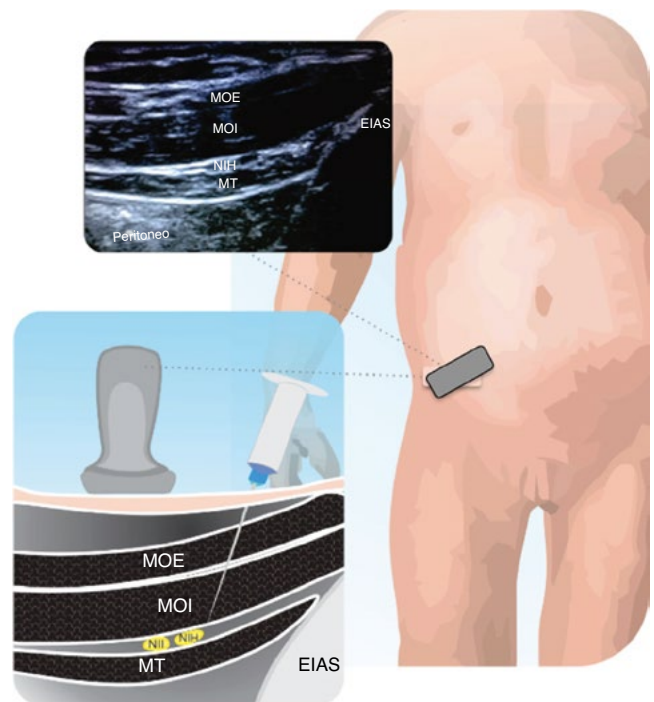
**Figura 11.1** – Técnica de colocación del US para el bloqueo de los nervios ilioinguinal e iliohipogástrico (II-IH) sobre la espina iliaca antero superior y dirigido hacia el ombligo.

Fuente: autores.



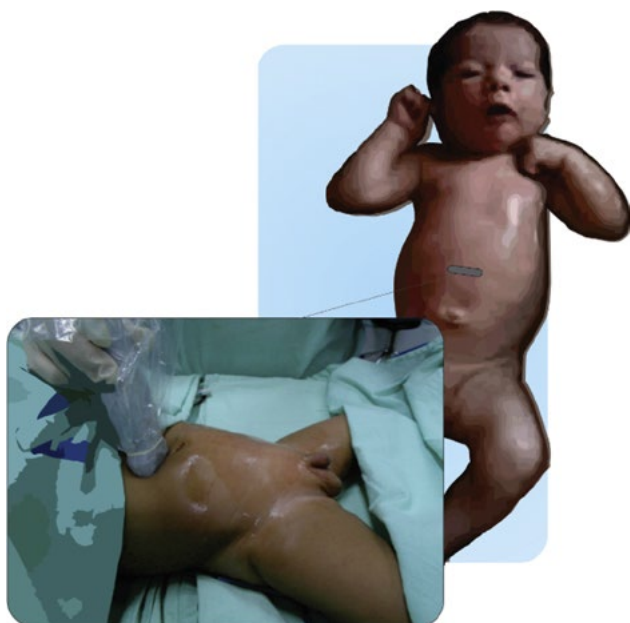**Figura 10.2** – Estructuras anatómicas en un bloqueo de plano transverso de abdomen (TAP). Músculo transverso (MT), oblicuo interno (MOI), y oblicuo externo (MOE). El anestésico local se deposita entre el MT y MOI.

Fuente: autores.



**Figura 11.2** – Estructuras anatómicas que se observan en un bloqueo de los nervios ilioinguinal-iliohipogástrico (II-IH). Músculo transverso (MT), oblicuo interno (OI) y oblicuo externo (OE), espina iliaca antero superior (EIAS). El anestésico local se deposita entre el MT y el MOI.

Fuente: autores.



**Figura 12.1 – Técnica de colocación del transductor para el bloqueo de la vaina de los rectos.**

neuroaxiales. Tiene mayor duración y mejor calidad de analgesia que la infiltración de herida quirúrgica en niños entre 2-8 años<sup>36</sup>. Por ser bloqueo analgésico, se recomiendan AL de larga duración y a bajas concentraciones.

#### Bloqueo ilioinguinal e iliohipogástrico

Utilizado para procedimientos de región inguinal y urológicos. Ha mostrado ser equivalente al bloqueo caudal<sup>32</sup>, con reportes que incluyen mayor duración de analgesia y menos analgésicos de rescate<sup>37</sup>.

Por muchos años se realizó con marcas anatómicas, pero estudios reportan que solo en 14% de los casos el AL queda en el sitio correcto<sup>38</sup>; además de reportes de complicaciones como punción intestinal<sup>39</sup>.

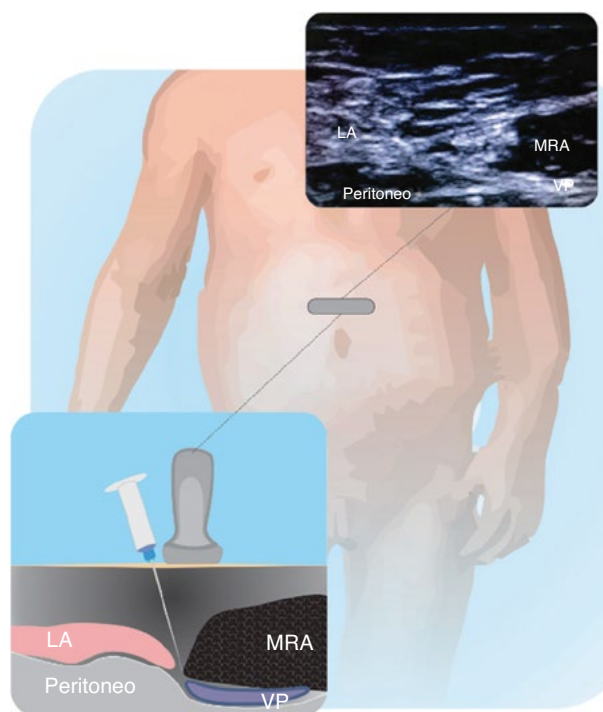En la *figura 11.1* y *11.2* se describe la técnica de colocación de la sonda, que permite visualizar cresta iliaca, nervios II-IH, grupos musculares y peritoneo. El objetivo del bloqueo es llegar a la fascia que separa el oblicuo interno del transverso<sup>40</sup>.

#### Bloqueo vaina de los rectos espinales

Su utilización en niños fue descrita por Ferguson<sup>41</sup> y Courreges<sup>42</sup> para herniorrafias umbilicales, píloro-miotomías, e incisiones en línea media abdominal. Las raíces nerviosas corren entre la vaina posterior formada por la fascia de los músculos oblicuo interno y transversos. El US ha incrementado el uso de este bloqueo por su facilidad y efectividad. En la *figura 12.1* y *12.2* se muestra la técnica de colocación del transductor y las estructuras objetivo del bloqueo.

#### El papel actual de la neuroestimulación

La neuroestimulación (NE) fue introducida en los 70 como alternativa a la técnica de parestesia, ubicando el nervio de manera objetiva y permitiendo inyectar el medicamento lo



**Figura 12.2 – Estructuras observadas en la realización del bloqueo de la vaina de los rectos. La vaina posterior (VP) es el sitio objetivo para depositar el anestésico local. Músculo recto del abdomen (RA); línea alba (LA).**

**Fuente: autores.**

más cerca, sin causarle daño<sup>43</sup>. Tras la introducción de la ecografía, se ha comparado el US contra técnicas existentes buscando demostrar ventajas en seguridad y prevención de complicaciones, pero dado que son infrecuentes los eventos adversos en AR, no se han encontrado diferencias significativas<sup>44,45</sup>.

Una de las utilidades actuales de la NE es su uso conjunto con ultrasonografía para prevenir inyección intraneural. La NE con corriente menor de 0,2 mA indica localización intraneural. Lo anterior explica por qué usar ambas técnicas resulta útil y puede prevenir complicaciones<sup>46</sup>.

La NE puede usarse para verificar posición de aguja y catéter en el espacio epidural en 80-100% de los casos, en especial, cuando el procedimiento se realiza en paciente anestesiado o sedado<sup>47</sup>.

#### Nuevos anestésicos locales

El uso de levobupivacaína y ropivacaína tiene mayor perfil de seguridad en comparación con bupivacaína racémica, y deben emplearse de manera rutinaria en bloqueos centrales y periféricos<sup>1,15,48</sup>. Ambos son enantiómeros S(-) puros, y esto les confiere un mejor perfil, con adecuado bloqueo sensitivo y con menor riesgo de bloqueo de fibras cardíacas. Los AL se unen a proteínas plasmáticas, especialmente a la alfa-1 glicoproteína ácida, cuya concentración es baja al nacer y aumenta durante el primer año. El citocromo CYP1A2 que metaboliza la lidocaína y ropivacaína es inmaduro hasta los 4-7 años<sup>49</sup>.



Por lo anterior, neonatos y lactantes son propensos a toxicidad por AL: tienen más fracción libre, menor aclaramiento y mayor susceptibilidad a la toxicidad cardíaca.

Las dosis recomendadas varían dependiendo del bloqueo, sin embargo, el promedio es 2 mg/kg para ropivacaína y 2,5 mg/kg para levobupivacaína<sup>1,50</sup>. Las dosis de infusión continúa para bloqueos epidurales y perineurales son de 0,2-0,6 mg/kg/h para ambos medicamentos<sup>50</sup>.

## Conclusión

El renovado interés de la ARP se debe a que proporciona control adecuado del dolor y al uso del US que permite visualizar estructuras anatómicas, aguja y diseminación de AL, lo cual se traduce en mejor perfil de seguridad y menos complicaciones. La realización de bloqueos en niños anestesiados o sedados es más segura que en pacientes despiertos. La guía ultrasonográfica no está libre de riesgos. Por esta razón se recomienda incluir en los currículos la enseñanza de AR guiada por ecografía donde se adquieran habilidades para la práctica clínica diaria.

## Conflicto de intereses

Los autores declaran no tener ningún conflicto de intereses.

## Financiación

Ninguna.

## REFERENCIAS

- Ecoffey C. Pediatric regional anesthesia - update. *Curr Opin Anaesthesiol.* 2007;20:232-5.
- Rubin K, Sullivan D, Sadhasivam S. Are peripheral and neuraxial blocks with ultrasound guidance more effective and safe in children? *Paediatr Anaesth.* 2009;19:92-6.
- Suresh S, Schaldenbrand K, Wallis B, De Oliveira GS Jr. Regional anaesthesia to improve pain outcomes in paediatric surgical patients: a qualitative systematic review of randomized controlled trials. *Br J Anaesth.* 2014;113:375-90.
- Ivani G, Ferrante FM. The American Society Of Regional Anesthesia and Pain Medicine and the European Society Of Regional Anaesthesia and Pain Therapy Joint Committee recommendations for education and training in ultrasound guided regional anesthesia: Why do we need these guidelines? *Reg Anesth Pain Med.* 2009;34:8-9.
- Bosenberg A. Benefits of fegeional anesthesia in children. *Pediatr Anesth.* 2012;22:10-8.
- Ivani G, Mossetti V. Pediatric regional anesthesia. *Minerva Anesthesiol.* 2009;75:577-83.
- Bier A. Versuche uber Cocainisierung des Ruckenmarkes. *Deutshch Zeitschrift flur Chirurgie.* 1899;51:361-9.
- Labat G. Regional anesthesia: Its techniques and clinical application. Philadelphia: W.B. Saunders; 1922.
- Brown TC. History of pediatric regional anesthesia. *Paediatr Anaesth.* 2012;22:3-9.
- Krane EJ, Dalens BJ, Murat I, Murrell D. The safety of epidurals placed during general anesthesia. *Reg Anesth Pain Med.* 1998;23:433-8.
- Bosenberg A, Ivani G. Editorial: Regional anesthesia: Children are different. *Paed Anaesth.* 1998;8:447-50.
- Ivani G, Conio A, Papurel G, Ciliberto F, Vitale P. 1000 consecutive blocks in a children's hospital; how to manage them safely. *Reg Anesth Pain Med.* 2001;26:93-4.
- Breschan C, Jost R, Krumpolz R, Schaumberger F, Stettner H, Marhofer P, et al. A prospective study comparing the analgesic efficacy of levobupivacaine, ropivacaine and bupivacaine in pediatric patients undergoing caudal blockade. *Paediatr Anaesth.* 2005;15:301-6.
- Denny NM. Editorial I: Location, location, location! Ultrasound imaging in regional anaesthesia. *Br J Anaesth.* 2005;94:1-3.
- Moriarty A. Pediatric epidural analgesia (PEA). *Paediatr Anaesth.* 2012;22:51-5.
- Jöhr M. Practical pediatric regional anesthesia. *Curr Opin Anaesthesiol.* 2013;26:327-32.
- Ivani G, Mossetti V. Continuous central and perineural infusions for postoperative pain control in children. *Curr Opin Anaesthesiol.* 2010;23:637-42.
- Kokki H. Spinal blocks. *Paediatr Anaesth.* 2012;22:56-64.
- Tobias JD. Spinal anaesthesia in infants and children. *Paediatr Anaesth.* 2000;10:5-16.
- Kachko L, Simhi E, Tzeitlin E, Efrat R, Tarabikin E, Peled E, et al. Spinal anesthesia in neonates and infants - a single-center experience of 505 cases. *Paediatr Anaesth.* 2007;17:647-53.
- Marhofer P, Willschke H, Kettner SC. Ultrasound-guided upper extremity blocks - tips and tricks to improve the clinical practice. *Paediatr Anaesth.* 2012;22:65-71.
- Kretz FJ, Krier C. A child with a full stomach has to be anaesthetized. *Anesthesiol Intensivmed Notfallmed Schmerzther.* 2002;37:514-9.
- Tobias JD, Hoernschmeyer DG. Near infrared spectroscopy identifies compartment syndrome in an infant. *J Pediatr Orthop.* 2007;27:311-3.
- Flack S, Anderson C. Ultrasound guided lower extremity blocks. *Paediatr Anaesth.* 2012;22:72-80.
- Fredrickson MJ. Ultrasound-assisted interscalene catheter placement in a child. *Anaesth Intensive Care.* 2007;35:807-8.
- Marhofer P, Sitzwohl C, Greher M, Kapral S. Ultrasound guidance for infraclavicular brachial plexus anaesthesia in children. *Anaesthesia.* 2004;59:642-6.
- Suresh S, Frederickson M. Peripheral nerve blocks in children. En: Hadzic A, editor. *Textbook of Regional Anesthesia and Pain Management.* New York: McGraw Hill; 2007. p. 753-78.
- Anagnostopoulou S, Kostopanagioutou G, Paraskeuopoulos T, Alevizou A, Saranteas T. Obturator nerve block: From anatomy to ultrasound guidance. *Anesth Analg.* 2008;106:350.
- Tsui B, Ozelsel T. Ultrasound-guided trans sartorial perifemoral artery approach for saphenous nerve block. *Reg Anesth Pain Med.* 2009;34:177-8.
- Horn JL, Pitsch T, Salinas F, Benninger B. Anatomic basis to the ultrasound-guided approach for saphenous nerve blockade. *Reg Anesth Pain Med.* 2009;34:486-9.
- Morau D, Levy F, Bringuier S, Biboulet P, Choquet O, Kassim M, et al. Ultrasound guided evaluation of the local anesthetic spread parameters required for a rapid surgical popliteal sciatic nerve block. *Reg Anesth Pain Med.* 2010;35:559-64.
- Oliver JA, Oliver LA. Beyond the caudal: Truncal blocks an alternative option for analgesia in pediatric surgical patients. *Curr Opin Anaesthesiol.* 2013;26:644-51.
- Rafi AN. Abdominal field block: A new approach via the lumbar triangle. *Anaesthesia.* 2001;56:1024-6.
- O'Donnell BD, McDonnell JG, McShane AJ. The transversus abdominis plane (TAP) block in open retropubic prostatectomy. *Reg Anesth Pain Med.* 2006;31:91.
- McDonnell JG, O'Donnell B, Curley G, Haffernan A, Power C, Laffey JG. The analgesic efficacy of transversus abdominis

- Plane Block after abdominal surgery: A prospective randomized controlled trial. *Anesth Analg*. 2007;104:193-7.
36. Sahin L, Sahin M, Gul R, Saricicek V, Isikay N. Ultrasound-guided transversus abdominis plane block in children: A randomized comparison with wound infiltration. *Eur J Anesthesiol*. 2013;30:409-14.
  37. Abualhassan AA. Ultrasound-guided ilioinguinal/iliohypogastric nerve blocks versus caudal block for postoperative analgesia in children undergoing unilateral groin surgery. *Saudi J Anaesth*. 2012;6:367-72.
  38. Weintraud M, Marhofer P, Bosenberg A, Kapral S, Willschke H, Felfernig M, et al. Ilioinguinal/iliohypogastric blocks in children: Where do we administer the local anesthetic without direct visualization? *Anesth Analg*. 2008;106:89-93.
  39. Amory C, Mariscal A, Guyot E, Chauvet P, Leon A, Poli-Merol ML. Is ilioinguinal/iliohypogastric nerve block always totally safe in children? *Paediatr Anaesth*. 2003;13:164-6.
  40. Erez I, Buchumensky V, Shenkman Z, Lazar L, Freud E. Quadriceps paresis in pediatric groin surgery. *Pediatr Surg Int*. 2002;18:157-8.
  41. Ferguson S, Thomas V, Lewis I. The rectus sheath block in paediatric anaesthesia: New indications for an old technique? *Paediatr Anesth*. 1996;6:463-6.
  42. Courreges P, Poddevin F, Lecoutre D. Para-umbilical block: A new concept for regional anaesthesia in children. *Paediatr Anaesth*. 1997;7:211-4.
  43. Greenblatt GM, Denson JS. Needle nerve stimulator/locator: Nerve blocks with a new instrument for locating nerves. *Anesth Analg*. 1962;41:599-602.
  44. Abrahams MS, Aziz MF, Fu RF, Horn JL. Ultrasound guidance compared with electrical neurostimulation for peripheral nerve block: A systematic review and meta-analysis of randomized controlled trials. *Br J Anaesth*. 2009;102:408-17.
  45. Neal JM, Brull R, Chan VW, Grant SA, Horn JL, Liu SS, et al. The ASRA evidence-based medicine assessment of ultrasound-guided regional anesthesia and pain medicine: Executive summary. *Reg Anesth Pain Med*. 2010;35:S1-9.
  46. Dillane D, Tsui BC. Is there still a place for the use of nerve stimulation? *Paediatr Anaesth*. 2012;22:102-8.
  47. Tsui BC, Gupta S, Finucane B. Confirmation of epidural catheter placement using nerve stimulation. *Can J Anaesth*. 1998;45:640-4.
  48. Imbelloni LE, Vieira EM, Sperti F, Guizzellini RH, Tolentino AP. Spinal anesthesia in children with isobaric local anesthetics: Report on 307 patients under 13 years of age. *Paediatr Anaesth*. 2006;16:43-8.
  49. Mazoit JX. Local anesthetics and their adjuncts. *Paediatr Anaesth*. 2012;22:31-8.
  50. De Negri P, Ivani G, Tirri T, del Piano AC. New local anesthetics for pediatric anesthesia. *Curr Opin Anaesthesiol*. 2005;18:289-92.