



Revista Colombiana de Anestesiología

Colombian Journal of Anesthesiology

www.revcolanest.com.co



Reflexión

Bloqueo del ganglio estrellado guiado por ultrasonografía



Juliana Serna-Gutiérrez*

Anestesióloga, Universidad Pontificia Bolivariana, Fellow Dolor y Cuidado Paliativo Universidad CES, Medellín, Colombia

INFORMACIÓN DEL ARTÍCULO

Historia del artículo:

Recibido el 4 de julio de 2014

Aceptado el 3 de septiembre de 2014

On-line el 10 de junio de 2015

Palabras clave:

Ganglio estrellado

Dolor crónico

Síndromes de dolor regional

complejos

Ultrasonografía intervencional

Bloqueo nervioso

R E S U M E N

El bloqueo del ganglio estrellado tiene múltiples indicaciones para el manejo del dolor. Para este fin la técnica ha evolucionado desde la realización por medio de referencias anatómicas hasta la punción guiada por imágenes, como son el fluoroscopio y la ecografía.

La ultrasonografía es una herramienta muy útil, ya que se puede ver en tiempo real las estructuras vasculares (carótida, arteria vertebral), las estructuras viscerales (esófago) y así evitar puncionarlas. En el presente artículo se hace una descripción de las indicaciones, la técnica guiada por ultrasonografía y las complicaciones, bajo la perspectiva del autor.

© 2014 Sociedad Colombiana de Anestesiología y Reanimación. Publicado por Elsevier España, S.L.U. Este es un artículo Open Access bajo la licencia CC BY-NC-ND (<http://creativecommons.org/licenses/by-nc-nd/4.0/>).

Ultrasound-guided stellate ganglion block

A B S T R A C T

The stellate ganglion block has multiple indications for pain management. The technique has evolved from using anatomical landmarks to image-guided puncture with fluoroscopy and ultrasound.

Ultrasonography is a very useful tool that allows for real time visualization of the vascular structures (carotid, vertebral artery), the visceral structures (esophagus) and thus helps in preventing puncture injuries. This article offers a description of the indications, the ultrasound-guided technique and complications, under the author's point of view.

© 2014 Sociedad Colombiana de Anestesiología y Reanimación. Published by Elsevier España, S.L.U. This is an open access article under the CC BY-NC-ND license (<http://creativecommons.org/licenses/by-nc-nd/4.0/>).

Keywords:

Stellate ganglion

Chronic pain

Complex regional pain syndromes

Ultrasonography, Interventional

Nerve block

* Calle 48 C # 67-33 Torrenza 1. Apto 602. Medellín, Colombia.

Correos electrónicos: jusegu@hotmail.com, jusegugo@gmail.com

<http://dx.doi.org/10.1016/j.rca.2014.09.004>

0120-3347/© 2014 Sociedad Colombiana de Anestesiología y Reanimación. Publicado por Elsevier España, S.L.U. Este es un artículo Open Access bajo la licencia CC BY-NC-ND (<http://creativecommons.org/licenses/by-nc-nd/4.0/>).

Introducción

El bloqueo del ganglio estrellado es una técnica usada frecuentemente para el tratamiento de dolor crónico. Fue descrito por Leriche en Estados Unidos y por Fontaine en Europa¹, en los años treinta, para el alivio del dolor causálgico y de la distrofia simpática refleja del miembro superior.

Mientras el fluoroscopio es un método confiable para identificar estructuras nerviosas, el ultrasonido puede identificar vasos vertebrales, glándula y vasos tiroideos, músculo *longus coli*, las raíces nerviosas y el esófago. Por lo tanto, la ultrasonografía puede prevenir la punción inadvertida de estas estructuras que sí puede pasar con la técnica a ciegas o por medio de la fluoroscopia².

Muchas técnicas se han usado para bloquear la cadena simpática cervical baja. Las 2 más comunes son el proceso transverso de C6 y la aproximación anterior o paratraqueal a nivel de C7 con o sin fluoroscopio².

El ultrasonido es una herramienta para observar estructuras, guiar el avance de la aguja en tiempo real y confirmar la inyección y la dispersión del medicamento sin exposición a la radiación al personal de salud y a los pacientes³.

Este artículo tiene como objetivo describir los aspectos más importantes acerca del ganglio estrellado, sus indicaciones, sus contraindicaciones, y su bloqueo guiado por ultrasonografía.

Anatomía

El entendimiento de la anatomía de la cadena simpática cervicotorácica y de los ganglios es vital para precisar si el bloqueo neural fue terapéutico y evitar procedimientos neuroablativos innecesarios⁴.

El tronco cervical simpático o cadena simpática cervical es una continuación cefálica del tronco simpático torácico que se encuentra en un espacio fasciculado^{5,6}.

Está formado por 3 ganglios⁶:

- El ganglio cervical superior, el más voluminoso de los 3, fusiforme, de 2 a 5 cm de longitud y que generalmente está situado enfrente de la primera vértebra y se asocia a los 4 niveles cervicales superiores.
- El ganglio cervical medio, irregular, nunca excede de 10 mm de longitud y situado por debajo y enfrente del tubérculo de Chassaignac a nivel de la sexta vértebra cervical, que, cuando está presente, se relaciona a C5-C6.
- El ganglio cervical inferior es constante, por lo general situado enfrente de las vértebras séptima cervical y primera torácica; fusionado con el primer ganglio torácico forma una masa irregular (aspecto araña)⁷.

En cerca del 80% de la población este ganglio cervical inferior se fusiona con el primer ganglio torácico formando el *ganglio cervicotorácico* o *ganglio estrellado*^{8,9}.

El ganglio estrellado se encuentra medial a los músculos escalenos; lateral al músculo *longus coli*, esófago y tráquea junto con el nervio laríngeo recurrente, anterior al proceso transverso; en la porción más inferior está situado posterior al borde superior de la primera porción de la arteria subclavia

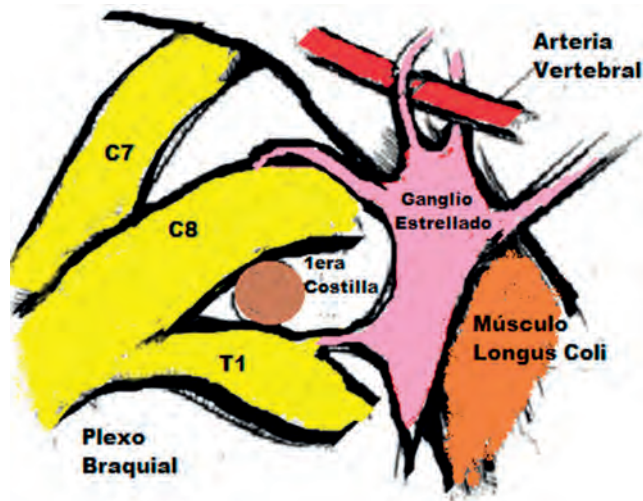


Figura 1 – Ganglio estrellado lateral al músculo longus colli y en estrecha relación con el plexo braquial, y en la porción más inferior está situado posterior al origen de la arteria vertebral.

Fuente: autor.

y al origen de la arteria vertebral, posterior al ápice del pulmón. A nivel de C6 se encuentra en íntima relación con el tubérculo anterior del Chassaignac y a nivel de C7 está más medial a nivel del aspecto anterolateral del cuerpo vertebral¹⁰ (fig. 1).

Sus dimensiones son aproximadamente de 2,5 × 1 × 0,5 cm⁸. Se localiza enfrente del cuello de la primera costilla, extendiéndose hasta la unión de la séptima vértebra cervical y la primera torácica. Sin embargo, la forma y la posición varían entre sujetos. Se ubica lateral y posterior al borde lateral del músculo largo del cuello¹¹. El ganglio puede tener forma fusiforme, triangular o globular⁹.

Las relaciones vasculares más importantes son la arteria carótida y la arteria vertebral, encontrándose a nivel de C7; pero puede existir un 10% de variación anatómica en que la arteria vertebral ingresa en niveles superiores a C7. Además, a nivel de C7 se debe destacar que no es extraño que no exista una osteogénesis completa a este nivel y, por tanto, se debe mantener la dirección lo más medial posible para evitar la punción de la arteria vertebral¹⁰.

El músculo *longus coli* es la referencia muscular, refiriéndose de manera clásica lateral al ganglio, con una variación de grosor de 5 a 10 mm en C6 y de 8 a 10 mm en C7. Esta profundidad, sumada desde el tejido celular subcutáneo hasta la apófisis transversa de C6, tiende a no ser mayor que 16,6 mm¹⁰.

Las fibras simpáticas de la cabeza, del cuello y de las extremidades superiores pasan por el ganglio estrellado o cervicotorácico^{10,12}.

Las fibras posganglionares eferentes pasan a la cabeza, el cuello, los miembros superiores y el corazón. Las terminaciones simpáticas posganglionares simpáticas liberan noradrenalina como sustancia transmisora^{13,14}.

El bloqueo del ganglio estrellado produce una denervación más completa de las estructuras de cabeza y cuello. Sin embargo, hay un número importante de individuos en quienes ramas somáticas intratorácicas del segundo nervio se unen al

primer nervio espinal torácico. Estas ramas intratorácicas se unen a los ramos comunicantes grises que llevan las fibras simpáticas que surgen a partir del segundo ganglio simpático torácico y posiblemente del ganglio de T3. Estas fibras se unen a la parte inferior del plexo braquial sin pasar por el ganglio estrellado. Esto explica el bloqueo incompleto de las extremidades superiores cuando solo se hace bloqueo del ganglio estrellado puro¹¹.

Indicaciones

- Síndrome doloroso regional complejo tipo 1 y tipo 2 de extremidades superiores^{10,11,13,15,16}.
- Dolor asociado a herpes zoster^{10,17,18}.
- Neuropatías isquémicas^{10,13}.
- Neuritis posradiación^{10,11}.
- Dolor facial atípico, síndrome de dolor orofacial, incluyendo dolor orofacial neuropático^{10,11,13}.
- Dolor mantenido por el simpático^{10,11}.
- Insuficiencia vascular/desorden vascular oclusivo, ambos agudos y crónicos, de extremidades superiores, enfermedad de Raynaud^{11,19}.
- Envenenamiento por quinina^{11,13,20}.
- Miembro fantasma^{11,13}.
- Hiperhidrosis en la extremidad superior^{11,19}.
- Arritmias cardíacas: dolor isquémico cardíaco, síndrome del QT prolongado^{10,11,13}.
- Síndromes de dolor neuropático en dolor por cáncer^{13,18}.

Contraindicaciones

- El paciente se niega al procedimiento¹¹.
- No existe conocimiento adecuado de la técnica y de la anatomía^{10,11}.
- Coagulopatía adquirida (tratamiento anticoagulante sin terapia puente)^{10,11}.
- Coagulopatía congénita¹¹.
- Infección localizada^{10,11}.
- Alergia a medicamentos (anestésico local o esteroides)^{10,11}.
- Incapacidad para consentimiento informado¹⁰.

Materiales

- Transductor lineal (alta frecuencia 8-12 MHz).
- Aguja calibre 22,23 o 25G de bisel corto, longitud 4-5 cm^{6,13}; también se puede usar una aguja espinal número 22²¹.
- Selección de los medicamentos: lidocaína (1-2%) y bupivacaína (0,25%) han sido usadas en bloqueo del ganglio estrellado²². La lidocaína es un anestésico de acción rápida y corta duración (1-3 h). Generalmente tiene menos efectos adversos cardiovasculares. La bupivacaína tiene una duración más prolongada, con una acción 2-3 veces más larga que la lidocaína. Sin embargo, tiene altos riesgos de efectos cardiovasculares. Pero al producir excelente bloqueo diferencial entre diferentes fibras nerviosas y relativa larga acción ha ganado popularidad en el bloqueo del ganglio estrellado y de otros nervios²³. Los efectos sistémicos de la lidocaína o de la bupivacaína sobre el sistema nervioso

central y cardiovascular no son mayores con dosis de 10 ml, a menos que se vaya intravascular²³.

- Otros medicamentos: anestésico local (bupivacaína 0,5%, ropivacaína 0,5%, levobupivacaína 0,25-0,75%)^{3,10,21,24-26} y esteroide (metilprednisolona)²⁷; sin embargo, hay algunos autores que no recomiendan el uso de esteroides¹⁰.

Descripción de la técnica

1. Se ubica el paciente en decúbito supino o en decúbito lateral, con la cabeza ligeramente extendida (se puede emplear una pequeña almohada entre los hombros), y debe ser neutra o ligeramente rotada al lado contrario del procedimiento.
2. Se realiza asepsia adecuada de cuello y se viste con campos estériles.
3. Se realiza escaneo inicial para identificar estructuras: tiroides, arteria carótida y vena yugular.
4. Se identificará la apófisis transversa de C6 que es reconocida por su tubérculo anterior prominente a diferencia de C5 que es plano y C7 que no tiene¹⁰ (fig. 2).
5. Se identifica encima de la apófisis transversa de C6 el músculo largo del cuello o *longus colli*.
6. Se emplea aproximación en plano para ver la trayectoria de la aguja, o en algunos casos por fuera del plano, como por ejemplo en personas de índice de masa corporal alto (fig. 3).
7. Idealmente la punción debe ser en plano para ver la punta de la aguja en todo momento; se dirige medialmente hasta pasar la fascia cervical profunda por encima del músculo *longus colli*.

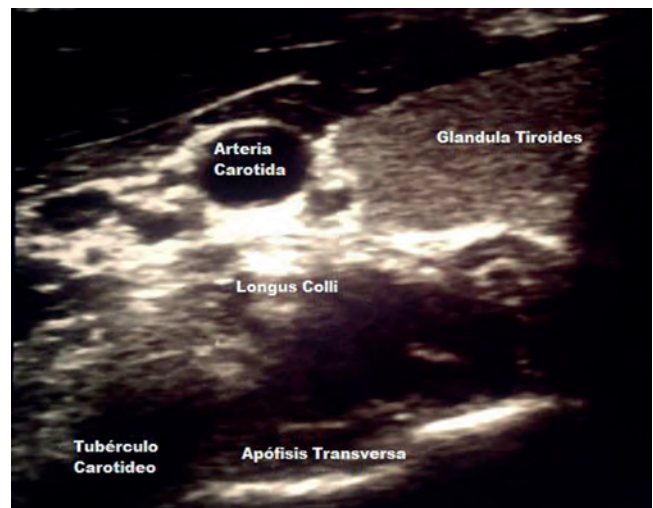


Figura 2 – Imagen de ecografía donde se observa la arteria carótida a nivel superior; medial a esta la glándula tiroides; debajo de la arteria carótida se encuentra el músculo *longus colli* y en la parte más inferior se identificará la apófisis transversa de C6 que es reconocida por su tubérculo anterior.

Fuente: autor.

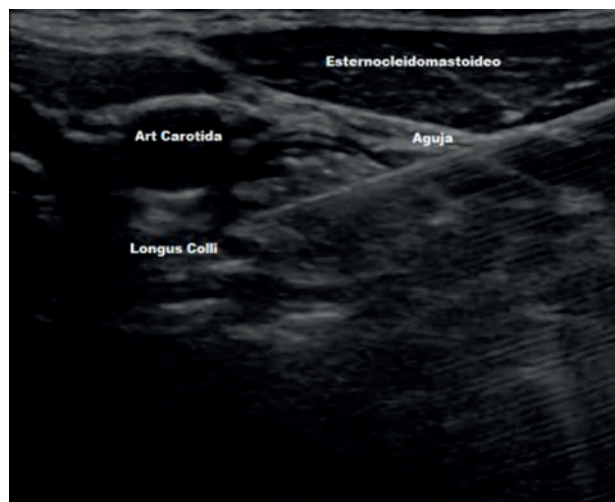


Figura 3 – Imagen ecográfica de la aproximación en plano donde se observa la trayectoria de la aguja dirigiéndose medialmente por encima del longus colli.

Fuente: autor.

8. Se inyecta el medicamento, aproximadamente 5 ml, observándose la disección entre la arteria carótida y el músculo longus colli.
9. El paciente se traslada a recuperación durante 30 a 60 min para evaluar posibles complicaciones.

El bloqueo del ganglio estrellado puede realizarse varias veces, según la patología y la respuesta del paciente. En aquellos en que la respuesta sea adecuada pero el efecto no sea duradero se puede pensar en una radiofrecuencia²⁸.

Signos de bloqueo exitoso

1. Presencia síndrome Horner: ptosis, miosis y enoftalmos.
2. Anhidrosis.
3. Congestión nasal signo de Guttman y conjuntival^{29,30}.
4. Venodilatación.
5. Incremento de la temperatura de por lo menos 1 °C¹⁰.

Complicaciones

- Injuria a los nervios y vísceras cercanas: injuria del plexo braquial, trauma de la tráquea y esófago, injuria de la pleura o pulmón y sangrado o hematomas locales¹².
- La presencia de síndrome de Horner, además de ser un signo de éxito del bloqueo, se debe ver como un efecto secundario.
- Se produce disfonía y sensación de disfagia por bloqueo del laríngeo recurrente. Esta es la principal razón para no realizar un bloqueo de manera bilateral, pues puede llevar a pérdida de los reflejos faríngeos y compromiso del respiratorio subsecuente.
- Bloqueo plexo braquial, lo que lleva a bloqueo somático. Si se presenta se deben dar instrucciones al paciente de evitar traumas inadvertidos.

- Inyección intravascular del anestésico local asociada a toxicidad, inyección epidural generalmente al entrar al foramen con angulación anterolateral, inyección intratecal con bloqueo neuroaxial.

Resumen de las complicaciones³

Frecuentes

1. Ronquera temporal y sensación de cuerpo extraño en la garganta (bloqueo del nervio laríngeo recurrente).
2. Efectos desagradables del síndrome de Horner (miosis, ptosis, enoftalmos).
3. Hematomas.

Infrecuentes

1. Afectación del plexo braquial.
2. Bloqueo del nervio frénico.
3. Neumotórax.
4. Osteítis de la apófisis transversa.

Severas

1. Inyección intraarterial: efectos neurológicos inmediatos, pérdida de la conciencia, convulsiones.
2. Inyección epidural/intratecal inicio lento de sintomatología.

Conclusiones

El bloqueo del ganglio estrellado es un procedimiento comúnmente usado para el manejo del dolor. Aunque existen muchas complicaciones asociadas con la técnica, en la actualidad el procedimiento puede ser más seguro con el uso de ultrasonografía.

Financiación

Ninguna.

Conflicto de intereses

Declaro que no tengo conflicto de intereses.

REFERENCIAS

1. De Barutell C, Ribera MV. Bloqueo del ganglio estrellado. En: Aliaga L, Castro MA, Català E, et al., editores. *Anestesia Regional Hoy*. 2.ª ed. Barcelona: Permanyer; 2001. p. 389-439.
2. Narouze S, Vydyanathan A, Patel N. Ultrasound-guided stellate ganglion block successfully prevent esophageal puncture. *Pain Physician*. 2007;10:747-52.
3. Samer N. Ultrasound-guided stellate ganglion block: Safety and efficacy. *Curr Pain Headache Rep*. 2014;18:424.

4. Hogan Q, Erickson S, Haddox DJ, Abram SE. The spread of solution during stellate ganglion block. *Reg Anesth.* 1992;17:78-83.
5. Bannister LH, Berry MM, Dyson M, Collins P, Dussek JE. *Gray's Anatomy.* New York: Churchill Livingstone; 1995.
6. Freire E, Camba MA. Técnicas e indicaciones del bloqueo del ganglio estrellado para el tratamiento del dolor. *Rev Soc Esp Dolor.* 2002;9:328-37.
7. Testud L, Latarjet A. Sistema órgano vegetativo cervical, tronco y ganglios. En: *Compendio de anatomía descriptiva.* Barcelona: Salvat; 1987. p. 501-3.
8. Hogan Q, Erickson SJ. Magnetic resonance imaging of the stellate ganglion: Normal appearance. *Am J Roentgenol.* 1992;158:655-9.
9. Ataíde A, Brandao B, Pacheco C, Calheiros D, Oliveira G, Neto B, et al. Estudio topográfico y biométrico del ganglio cervicotorácico (ganglio estrellado). *Int J Morphol.* 2008;26:451-5.
10. Restrepo C, Gomez C, Jaramillo S, Ramírez LJ, Lopera LM, Vargas JF. Bloqueo del ganglio estrellado. *Rev Soc Esp Dolor.* 2012;19:101-7.
11. Elias M. Cervical sympathetic and stellate ganglion blocks. *Pain Physician.* 2000;3:294-304.
12. López A, de Andrés J. Bloqueo del ganglio estrellado: Aplicaciones en el tratamiento del dolor crónico. *Rev Soc Esp Dolor.* 1999;6:449-53.
13. Angel A. Bloqueo del ganglio estrellado en el manejo del dolor. *Rev Colomb Anestesiología.* 2007;35:227-32.
14. Ellis H, Feldman S. *Anatomy for Anesthetists.* 6th ed. Oxford: Blackwell Scientific; 1993.
15. Buckley FP, Morriacca G, Murphy TM. Neurolytic blockade and hypophysectomy. En: Bonica JJ, editor. *The Management of Pain, II,* 2nd ed. Philadelphia: Lea and Febiger; 1990. p. 2012-4.
16. Raj PP. Stellate ganglion block. En: Waldman SD, Winne AP, editores. *Interventional Pain Management.* Philadelphia: Dannemiller Education, WB Saunders Company; 1996.
17. Lofstrom B, Cousins M. Sympathetic neural blockade of the upper and lower extremity. En: Cousins M, Bridenbaugh PO, editores. *Neural Blockade in Clinical Anesthesia and Management of Pain.* 2nd ed. London: J.P. Lippincot; 1988.
18. Bonica JJ. Sympathetic nerve blocks for pain diagnosis and therapy. Technical considerations vol. II. Block of stellate ganglion and cervicothoracic and thoracic chains. *Winthrop-Breon Laboratories;* 1984; p. 61-77.
19. Wilkinson H. Neurosurgical procedures of the sympathetic nervous system. *Pain Clinic.* 1995;1:43-50.
20. Thomas D. Forced acid diuresis and stellate ganglion block in the treatment of quinine poisoning. *Anaesthesia.* 1984;39:257-60.
21. Rivera R, Naquira L, Martínez S, Cifuentes V. Síndrome compartimental en miembros superiores por picadura de abejas: reporte de caso. *Rev Colomb Anestesiología.* 2014;42:65-9.
22. Masuda A, Fujiki A, Hamada T, Wakasugi M, Kamitani K, Ito Y. A transient sinus arrest after right stellate ganglion block: Assessment of autonomic function by heart rate spectral analysis. *Masui.* 1995;44:858-61.
23. Abdi S, Zhou Y, Doshi R, Patel N. Stellate ganglion block: Emphasis on the new oblique fluoroscopic approach. *Techniques in Regional Anesthesia and Pain Management.* 2005;9:73-80.
24. Tran DQ, Finlayson RJ. Use stellate ganglion block to salvage an ischemic hand caused by the extravasation of casopressors. *Reg Anesth Pain Med.* 2005;30:405-8.
25. Lee C-C, Chuang C-C, Liou J-Y, Hsieh Y-C. Successful management of contrast medium extravasation injury through stellate ganglion block and intra-arterial nitroglicerina. *Acta Anaesthesiol Taiwan.* 2011;49:116-8.
26. Rodríguez RF, Bravo LE, Tovar MA, Castro F, Ramos GE, Daza P. Determinación de la eficacia analgésica de los bloqueos del ganglio estrellado en el síndrome doloroso regional complejo con dolor mediado por el sistema nervioso simpático: estudio preliminar. *Rev Soc Esp Dolor.* 2006;4:230-7.
27. Hey M, Wilson I, Johnson M. Stellate ganglion blockade for refractory index finger pain — a case report. *Annals of Physical and Rehabilitation Medicine.* 2011;54:181-8.
28. Forouzanfar T, van Kleef M, Weber WE. Radiofrequency lesions of the stellate ganglion in chronic pain syndromes: Retrospective analysis of clinical efficacy in 86 patients. *Clin J Pain.* 2000;16:164-8.
29. Hardy PAJ, Wells JCD. Extent of sympathetic blockade after stellate ganglion block with bupivacaine. *Pain.* 1989;36:193-6.
30. Freire Vila E, Camba Rodríguez MA. Técnicas e indicaciones del bloqueo del ganglio estrellado para el tratamiento del dolor. *Rev Soc Esp Dolor.* 2002;9:328-37.