



Colombian Journal of Anesthesiology

Revista Colombiana de Anestesiología

www.revcolanest.com.co

OPEN

Wolters Kluwer

Bloqueo interfascial de los nervios intercostales: ¿alternativa a la analgesia epidural en gastrectomía abierta? Reporte de cuatro casos clínicos

Interfascial intercostal nerves block: alternative to epidural analgesia in open gastrectomy? Report on 4 clinical cases

Palabras clave: Gastrectomía, Bloqueo Nervioso, Analgesia Epidural, Ultrasonografía, Dolor

Keywords: Gastrectomy, Nerve Block, Analgesia, Epidural, Ultrasonography, Pain

María Teresa Fernández-Martin^a, Servando López-Álvarez^b, Mario Fajardo-López^c

^a Departamento de Anestesiología, Hospital Medina del Campo. Valladolid, España

^b Departamento de Anestesiología, Hospital Abente y Lago. A Coruña, España

^c Departamento de Anestesiología, Hospital Universitario de Móstoles. Madrid, España.

Resumen

El bloqueo ecoguiado de los nervios intercostales (ramas cutáneas) en la línea media axilar a nivel de la 8 costilla (BRILMA modificado) es una técnica analgésica descrita en 2015. Se presentan cuatro pacientes sometidos a gastrectomía abierta (sin posibilidad de administrar la analgesia epidural), a los que se realizó este bloqueo de manera bilateral. Se depositaron 15 ml de levobupivacaína 0,5% en el plano fascial entre el músculo serrato anterior y el intercostal externo, con el objetivo de bloquear los nervios intercostales T6-11. El control postoperatorio del dolor en los pacientes fue adecuado, con escaso consumo de opioides. No hubo complicaciones asociadas a la técnica.

Abstract

The ultrasound-guided intercostal nerves (cutaneous branches) block in the mid-axillary line at the level of the 8th rib (modified

BRILMA) is an analgesic technique described back in 2015. Four patients undergoing open gastrectomy (who are not candidates for epidural analgesia) are discussed. The patients underwent the above-mentioned bilateral block, with the administration of 15 mL of levobupivacaine 0.5% into the fascial plane, between the serratus anterior muscle and the external intercostal muscle, with the aim of blocking the intercostal nerves T6 to 11. Postoperative pain control was adequate, with low levels of opioids used. There were no complications associated with the technique.

Introducción

La gastrectomía abierta ocasiona un dolor postoperatorio de intensidad moderada- intensa. La analgesia epidural ha demostrado ser la técnica de elección para su control.¹ Pero existen contraindicaciones o limitaciones para la

Cómo citar este artículo: Fernández-Martin MT, López-Álvarez S, Fajardo-López M. Bloqueo interfascial de los nervios intercostales: ¿alternativa a la analgesia epidural en gastrectomía abierta? Reporte de cuatro casos clínicos. Rev Colomb Anestesiología. 2018;46:259-263.

Read the English version of this article at: <http://links.lww.com/RCA/A120>

Copyright © 2018 Sociedad Colombiana de Anestesiología y Reanimación (S.C.A.R.E.). Published by Wolters Kluwer. This is an open access article under the CC BY-NC-ND license (<http://creativecommons.org/licenses/by-nc-nd/4.0/>).

Correspondencia: Hospital Medina del Campo. Carretera de peñaranda 24. Medina del Campo. Valladolid, España. Correo electrónico: Maitefm70@hotmail.com

Rev Colomb Anestesiología (2018) 46:3

<http://dx.doi.org/10.1097/CJ9.0000000000000057>

inserción de un catéter epidural (alteraciones de la coagulación, deformidades de la columna torácica, negativa del paciente), lo que obliga a buscar una alternativa analgésica. Con la introducción de la ecografía como herramienta de trabajo se ha permitido el desarrollo de nuevas técnicas de anestesia regional para el control del dolor postoperatorio. En este contexto, en 2015 se describe el bloqueo interfascial serrato-intercostal o de las ramas cutáneas de los nervios intercostales en la línea media axilar (BRILMA modificado) como técnica analgésica en pacientes sometidos a colecistectomía abierta.² Con la administración del anestésico local a nivel de la octava costilla, en el espacio fascial entre músculo serrato anterior y el músculo intercostal externo, se consigue bloquear los nervios intercostales T6–11, responsables de la inervación de la pared abdominal superior. La realización de una estrategia anestésico-analgésica multimodal utilizando opioides, antiinflamatorios no esteroideos, coadyuvantes y anestésicos locales, permite un control adecuado del dolor postoperatorio y facilita una recuperación precoz de los pacientes. En los pacientes sometidos a gastrectomía abierta a los que se realizó el bloqueo serrato-intercostal de manera bilateral los resultados analgésicos observados fueron similares a los del postoperatorio inmediato de colecistectomía abierta.

Casos clínicos

Todos los pacientes descritos firmaron el consentimiento informado previo a la realización de la técnica anestésico-analgésica objeto de la serie de casos (BRILMA modificado). Este bloqueo fascial se realiza bajo visión ecográfica (equipo portátil M-Turbo, Sonosite®, Bothell, WA, USA), utilizando una sonda lineal de alta frecuencia 6–15 Hz y aguja 80 mm Ultrplex 360 (B. Braun®, Germany). Con el paciente en decúbito supino, se coloca la sonda en el plano sagital de la línea media axilar (Fig. 1) para

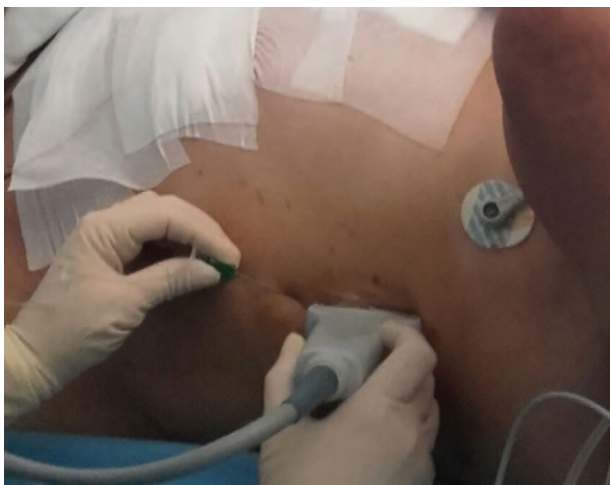

Figura 1. Posición del paciente, sonda y plano de entrada.
Fuente: Autores.

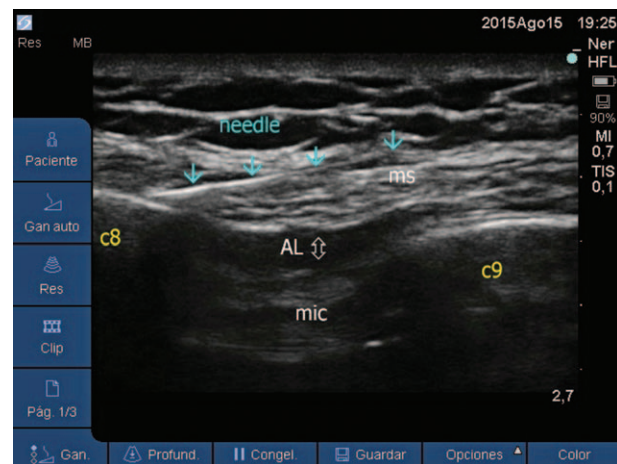


Figura 2. Imagen sonoanatómica: c8: 8 costilla, AL: anestésico local, ms: músculo serrato, mic: músculo intercostal.
Fuente: Autores.

identificar el plano fascial entre músculo serrato anterior y el intercostal externo. La aguja se introduce de caudal a cefálica hasta situar la punta a nivel de la octava costilla, donde se administran 15 ml de levobupivacaína en el espacio fascial, observando la correcta difusión de éste (Fig. 2).

Caso 1

Mujer de 62, ASA I, con antecedentes de herniorrafia umbilical, programada para gastrectomía laparoscópica. A su llegada al quirófano se realizó la monitorización según estándares (electrocardiograma, pulsioximetría y presión arterial no invasiva) y el índice bispectral (BIS; BIS VISTA monitoring sistema; Aspect Medical System Inc., Norwood, MA, USA) para mantener un adecuado nivel de profundidad anestésica. Se premedicó con 1 mgr de midazolam y se indujo la anestesia general con propofol 1,5 mg/kg, fentanilo 150 mcgr y rocuronio 0,6 mg/kg iv para facilitar la intubación orotraqueal. El mantenimiento anestésico se realizó con la concentración de sevoflurano necesaria para mantener unos valores de BIS de 40–60. Ante la imposibilidad técnica de introducir los trócares de laparoscopia debido a las adherencias secuentes a la cirugía previa, el equipo quirúrgico decidió realizar una gastrectomía abierta.

Durante el intraoperatorio las demandas analgésicas fueron cubiertas con fentanilo en bolos (total 500 mcgr). Previo al despertar se administraron 50 mg de dexketopropofeno y se realizó el bloqueo BRILMA modificado de manera bilateral.

Se estableció como pauta analgésica postoperatoria 1 gr de paracetamol y 50 mgr de dexketopropofeno endovenosos cada 8 horas y una terapia de rescate de 3 mg de morfina en bolo iv si dolor moderado-intenso. El dolor se evaluó mediante la escala verbal numérica (EVN) con valores de 0 (ausencia total de dolor) a 10 (el peor dolor)

imaginable) tanto en reposo como en su componente dinámico (tos, respiración profunda, movimiento), correspondiendo al dolor moderado-intenso un valor EVN mayor de 5.

Una vez despierta la paciente se trasladó a la unidad de recuperación postanestésica (URPA). En la evaluación inicial presentó una puntuación del 9 en la escala de Aldrete y un valor EVN de 1. A las 2 horas de ingreso en la unidad, en la escala EVN su respuesta fue 0 en reposo y 2 en movimiento. A las 8 h su valoración fue EVN 1 en reposo y 3 al respirar profundo. No precisó rescate analgésico con opioides durante su estancia en la URPA, pudiendo la paciente realizar la sedestación y deambulación en las primeras 48 horas.

Caso 2

Varón de 70 años, ASA II, propuesto para gastrectomía parcial. La actitud anestésico-analgésica en el quirófano fue similar al caso anterior. Durante la cirugía surgieron complicaciones que obligaron a la reconversión de la técnica laparoscópica en abierta. El consumo intraoperatorio de fentanilo fue de 600 mcgr. Previo al despertar se realizó un bloqueo fascial bilateral ecoguiado del plano serrato-intercostal como complemento a la estrategia multimodal endovenosa. La pauta de analgesia postoperatoria fue idéntica al paciente del caso anterior. Durante su estancia en URPA se evaluó el dolor según EVN. A su ingreso el valor EVN fue 1 en reposo, a las 2 horas el EVN reposo fue 2 y 4 al respirar profundo. Tras 24 horas, al intentar incorporarse, presentó un dolor de intensidad 6 en EVN, por lo que se le administraron 3 mg de morfina intravenosa. El paciente no precisó más suplementos con opioides durante su ingreso.

Caso 3

Varón de 41 años, ASA I, como antecedentes un tratamiento neoadyuvante para su cáncer gástrico. Se programó para gastrectomía total laparoscópica, que se realizó sin incidencias. Durante el postoperatorio inmediato en la URPA se inestabilizó hemodinámicamente y la prueba de imagen (TAC) confirmó un hemoperitoneo, lo que motivó su reintervención mediante una laparotomía media. En la analítica de control se observó un descenso importante de la hemoglobina, acompañado de coagulopatía. En el quirófano se procedió según las pautas descritas previamente, salvo por la realización del bloqueo BRILMA modificado previo a la incisión quirúrgica. Las demandas analgésicas se cubrieron con 300 mcgr de fentanilo. A su reingreso en la URPA, finalizada la cirugía, presentó un valor 0 EVN en reposo. Tanto a las 2, 8 y 24 horas la intensidad de dolor medida fue de 2 en reposo y 4 en movimiento, no siendo necesaria la analgesia complementaria con morfina.

Caso 4

Varón de 76 años, ASA II, programado para cirugía laparoscópica de estómago. La actitud anestésica fue similar al caso 1 y 2. Se reconvirtió la técnica en abierta por hemorragia importante. Durante las 4 horas de cirugía se administró a analgesia a demanda con fentanilo, hasta un total de 600 microgramos. Una vez finalizada la cirugía, previo al despertar del paciente, se administraron 50 mgr de dexketoprofeno iv y se realizó el bloqueo fascial bilateral de los nervios intercostales. La pauta analgésica postoperatoria fue similar a los casos anteriores. A su llegada a la URPA refiere EVN 0 en reposo. La intensidad del dolor a las 2 horas fue de 2 en reposo y 3 al movimiento. Pero a las 8 horas refiere dolor intenso (EVN 6), por lo que se administraron 3 mgr de morfina endovenosa. No precisó más suplementos de opioides durante el postoperatorio, pudiendo levantarse al sillón a las 24 horas de la cirugía.

Discusión

Los problemas más frecuentes después de una gastrectomía abierta son el dolor postoperatorio, la presencia de náuseas y vómitos, las alteraciones del tránsito intestinal, la disfunción cognitiva en el postoperatorio y trastornos de la coagulación (hipercogulabilidad).³ La búsqueda del método anestésico-analgésico que permita una rehabilitación multimodal sin asociar estos problemas ha conducido al diseño de una estrategia que incluya técnicas basadas en la administración de anestésicos locales, bien sea vía epidural, a nivel de espacios fasciales o en la herida quirúrgica, con o sin opioides añadidos.

La analgesia epidural ha sido la técnica analgésica de referencia para el control del dolor tras laparotomía media supraumbilical, a pesar de sus contraindicaciones o limitaciones, el porcentaje de fracaso o las posibles complicaciones.⁴ Así, en gastrectomía abierta la analgesia epidural es la mejor opción analgésica, superior a los bloqueos fasciales.⁵ Se han valorado alternativas cuando la epidural no puede ser administrada, entre ellas la infusión de lidocaína intravenosa, aunque una revisión de la Cochrane no demostró que fuera superior a la epidural.⁶

La evidencia científica apoya la utilización de analgesia multimodal como técnica de elección para la cirugía abdominal con incisión en la línea media.⁷ Cada componente de esta estrategia persigue aumentar las demandas de seguridad y efectividad. El abordaje analgésico se debe de realizar teniendo presente que el dolor postcirugía abdominal tiene dos componentes, somático y visceral.

La piel, músculos y peritoneo parietal de la pared abdominal anterior están inervados por los últimos nervios intercostales (T7-T11), el nervio subcostal (T12) y las primeras ramas del plexo lumbar (nervios ilioinguinal e iliohipogástrico). Las diferentes técnicas descritas en la literatura para el bloqueo de los mismos atienden a su trayecto anatómico.⁸ Cada nervio intercostal avanza en

sentido anterolateral, aportando una rama muscular, un ramo subcostal y ramos cutáneos, uno lateral para la porción lateral del tórax (T2-T6) y otro cutáneo anterior (entre el músculo oblicuo interno del abdomen y el músculo transverso) que termina en la cara posterolateral del músculo recto del abdomen y recoge la sensibilidad del territorio anterior del abdomen, innervado por los nervios intercostales T6-T11. Puesto que las divisiones primarias anteriores de los nervios séptimo a undécimo viajan como los nervios intercostales hasta que pasan por detrás de los cartílagos costales, podemos realizar el bloqueo de uno o varios nervios intercostales, a lo largo de su trayecto, para conseguir la analgesia de la parte superior del abdomen.

La introducción de la ecografía ha permitido reducir el riesgo de los bloqueos, aumentar su efectividad y realizar nuevos abordajes. En el año 2007 se describe el bloqueo ecoguiado del plano de músculo transverso del abdomen (TAP),⁹ habiéndose extendido desde entonces su uso en cirugía abdominal alta y baja. Posteriormente el mismo autor realiza una modificación del mismo, el TAP subcostal. Se trata de un bloqueo fascial donde se administra el anestésico local en el plano entre recto abdominal y transverso (TAP subcostal) para analgesiar los últimos nervios toracolumbares. Aunque algunos estudios muestran la superioridad de la epidural frente al TAP¹⁰ en gastrectomía abierta, otros no presentan diferencias en el resultado del EVA a las 72 horas entre ambas técnicas en la cirugía supraumbilical.¹¹

Existe gran controversia con respecto a la difusión y el nivel máximo alcanzado por el anestésico local cuando se administra en inyección única. Los estudios al respecto son poco concluyentes, pero orientan hacia el tipo de abordaje como factor influyente en la difusión del anestésico inyectado, pues se altera la farmacodinamia, lo que conlleva diferencias en la analgesia.¹² Un abordaje más posterior daría lugar a un bloqueo sensitivo de dermatomas más altos (T8) que en el TAP (T10), siendo también la analgesia más duradera, quizás debido al bloqueo de los ganglios simpáticos dentro del espacio paravertebral torácico. Siguiendo esta teoría, en cirugía supraumbilical el abordaje subcostal oblicuo sería el más adecuado, o el bloqueo fascial que presentamos con abordaje en la línea media axilar.

Puesto que el bloqueo de los nervios intercostales (T2-T6) en el espacio fascial serrato anterior-intercostal externo resulta eficaz para cirugía de la mama, y la analgesia para gastrectomía abierta precisa alcanzar un nivel inferior a T6, decidimos realizar en estos casos de laparotomía supraumbilical un bloqueo de los nervios intercostales a un nivel más caudal (T6-T11).

El bloqueo de los nervios intercostales en el espacio serrato-intercostal (BRILMA), es un bloqueo interfascial de las ramas cutáneas laterales y anteriores de los nervios intercostales en la línea medioaxilar descrito bajo visión ecográfica por primera vez en 2012.¹³ Consiste en depositar el anestésico local en el plano entre la cara

medial del músculo serrato anterior y el músculo intercostal externo, introduciendo una aguja en plano y colocando la punta de la misma sobre la 4 costilla. En el 2015 presentamos una modificación, el bloqueo fascial de los nervios intercostales T6-11 (BRILMA modificado) como tratamiento analgésico de pacientes con colecistectomía abierta.² Con esta técnica analgésica obtenemos el bloqueo de las ramas cutáneas anteriores de los nervios T6-11, que, aunque se entremezclan con nervios adyacentes produciendo solapamiento de la innervación, consiguen la anestesia de la piel y la musculatura de la pared abdominal. El dolor visceral lo tratamos con antiinflamatorios no esteroides y paracetamol. Animados por los buenos resultados en estos casos, optamos por realizar la técnica bilateralmente en nuestros cuatro pacientes con laparotomía media superior.

No hay estudios que comparen esta técnica analgésica con la analgesia epidural en cirugía abdominal abierta, pero sí sobre bloqueo paravertebral y bloqueo del espacio serrato-intercostal en cirugía oncológica de mama¹⁴ donde se presenta como alternativa al bloqueo central.

Valoramos satisfactoriamente los resultados obtenidos en cuanto a control de dolor y bajo consumo de opioides cuando realizamos el bloqueo interfascial de los nervios intercostales T6-11 (BRILMA modificado) en gastrectomía abierta. Hablamos de un bloqueo fácil de realizar, con una pequeña curva de aprendizaje y escasas complicaciones. Sin embargo, son necesarios ensayos clínicos bien diseñados que comparen esta técnica analgésica con la analgesia epidural para poder postularla como una alternativa en cirugía gástrica abierta.

Responsabilidades éticas

Protección de personas y animales. Los autores declaran que los procedimientos seguidos se conformaron a las normas éticas del comité de experimentación humana responsable y de acuerdo con la Asociación Médica Mundial y la Declaración de Helsinki.

Confidencialidad de los datos. Los autores declaran que han seguido los protocolos de su centro de trabajo sobre la publicación de datos de pacientes.

Derecho a la privacidad y consentimiento informado. Los autores han obtenido el consentimiento informado de los pacientes y/o sujetos referidos en el artículo. Este documento obra en poder del autor de correspondencia.

Financiamiento

Los autores no recibieron patrocinio para llevar a cabo este artículo.

Conflicto de intereses

Los autores declaran no tener ningún conflicto de intereses.

Referencias

1. Werawatganon T, Charuluxanun S. Patient controlled intravenous opioid analgesia versus continuous epidural analgesia for pain after intra-abdominal surgery. *Cochrane Database Sys Rev* 2013;1:CD004088.
2. Fernández Martín MT, López Álvarez S, Mozo Herrera G, Platero Burgos JJ. Bloqueo fascial ecoguiado de las ramas cutáneas de los nervios intercostales: una buena alternativa analgésica para la cirugía abierta de vesícula biliar. *Rev Esp Anestesiología Reanimación* 2015;62:580-584.
3. Austrup ML, Korean G. analgesic agents for the postoperative period. *Opioids Surg Clin North Am* 1999;79:253-273.
4. Cook TM, Counsell D, Wildsmith JA. Major complications of central neuroaxial block: report on the Third National Audit Project of the Royal College of Anaesthetists. *Br J Anaesth* 2009;102:179-190.
5. Niraj G, Kelkar A, Jeyapalan I. Comparison of analgesic efficacy of subcostal Transversus Abdominis Plane Block with epidural analgesia following upper abdominal surgery. *Anaesthesia* 2011;66:465-471.
6. Swenson BR, Gottschalk A, Wells LT, Rowlingson JC, Thompson PW, Barclay M, et al. Intravenous lidocaine is as effective as epidural bupivacaine in reducing ileus duration, hospital stay, and pain after open colon resection: a randomized clinical trial. *Reg Anesth Pain Med* 2010;35:370-376.
7. Bonnet F, Marret E. influence of anaesthetic and analgesic techniques on outcome after surgery. *Br J Anaesth* 2005; 95:52-58.
8. Rozen WM, Tran TM, Asthon MW, Barrington MJ, Ivanusic JJ, Taylor GI. Refining the course of the thoracolumbar nerves: A new understanding of the innervation of the anterior abdominal wall. *Clin Anat* 2008;21:325-339.
9. Hebbard PD, Barrington MJ, Vasey C. Ultrasound-guided continuous oblique subcostal transversus abdominis plane blockade: Description of anatomy and clinical technique. *Reg Anesth Pain Med* 2010;35:436-441.
10. Wu Y, Liu F, Tang H, Wang Q, Chen L, Wu H, et al. The analgesic efficacy of subcostal transversus abdominis plane block compared with thoracic epidural analgesia and intravenous opioid analgesia after radical gastrectomy. *Anesth Analg* 2013;117:507-513.
11. Niraj G, Kelkar A, Jeyapalan I, Graff-Baker P, Williams O, Darbar A, et al. Comparison of analgesic efficacy of subcostal transversus abdominis plane blocks with epidural analgesia following upper abdominal surgery. *Anaesthesia* 2011;66:465-471.
12. Ripollés J, Mezquita SM, Abad A, Calvo J. Analgesic efficacy of the ultrasound-guided blockade of the transversus abdominis plane; a systematic review. *Braz J Anesthesiol* 2015;65:255-280.
13. Diéguez García P, Fajardo Pérez M, López Álvarez S, Alfaro de la Torre P, Pensado Castiñeiras AP. Abordaje guiado por ultrasonidos de los nervios intercostales en la línea media axilar para cirugía de mama no reconstructiva y de la axila. *Rev Esp Anestesiología Reanimación* 2013;60:365-370.
14. Pérez Herrero MA, López Álvarez S, Fabrique Fuentes A, Manzano Lorefice F, Bartolomé Bartolomé C, González de Zárate J. Calidad de la recuperación posquirúrgica tras cirugía de mama. Anestesia general combinada con bloqueo paravertebral versus bloqueo del espacio serrato- intercostal. *Rev Esp Anestesiología Reanimación* 2016;63:564-571.