



# Colombian Journal of Anesthesiology

## Revista Colombiana de Anestesiología

www.revcolanest.com.co

OPEN

Wolters Kluwer

## Bloqueo del elevador de la espina (ESP) para analgesia posoperatoria en mastectomía radical total: reporte de caso

### Erector spinae plane (ESP) block for postoperative analgesia in total radical mastectomy: case report

Elba Orozco<sup>a,b</sup>, Rafael Enrique Serrano<sup>a,b</sup>, Viviana Pahola Rueda-Rojas<sup>c</sup>

<sup>a</sup> Hospital Universitario de Santander. Bucaramanga, Colombia

<sup>b</sup> Posgrado de Anestesiología y Reanimación, Universidad Industrial de Santander. Bucaramanga, Colombia

<sup>c</sup> Residente de tercer año de Anestesiología y Reanimación, Universidad Industrial de Santander. Bucaramanga, Colombia.

**Palabras clave:** Dolor Posoperatorio, Analgesia, Mastectomía, Informes de Casos, Bloqueo Nervioso

**Keywords:** Pain, Postoperative, Analgesia, Mastectomy, Case Reports, Nerve Block

#### Resumen

**Caso clínico:** Se presenta el caso de una paciente de 50 años con cuadro clínico de 8 años de evolución de masa en mama derecha la cual en los últimos 7 meses muestra un crecimiento rápido y progresivo que ocupa toda la mama, hacen diagnóstico de tumor phyllodes. Realizan mastectomía derecha simple más vaciamiento ganglionar axilar y resección de fascia pectoral mayor bajo anestesia general. Se efectúa bloqueo del elevador de la espina guiado por ultrasonido con fines analgésicos en el posoperatorio, obteniéndose una excelente respuesta hasta 18 horas posterior al procedimiento, sin necesidad de consumo de opioides, no se registraron efectos adversos o complicaciones relacionadas con el bloqueo.

**Conclusiones:** El bloqueo del elevador de la espina ecoguiado es un procedimiento rápido y seguro que puede ser una herramienta valiosa para asegurar la analgesia posoperatoria en mastectomías radicales que generan un desafío en control del dolor, además de la ventaja de disminución de consumo de opioides en estas pacientes.

#### Abstract

**Case report:** A 50-year-old female patient with an 8-year history of amass in the right breast which has undergone rapid progressive growth, involving the entire breast, over the past 7 months, diagnosed as a phyllodes tumor. Simple right mastectomy with axillary lymph node dissection and pectoralis major fascia resection were performed under general anesthesia. Ultrasound-guided erector spinae plane block was performed for postoperative analgesia, with excellent response up to 18 hours following the procedure, and no need for additional opioids. There were no adverse effects or complications associated with the block.

**Conclusions:** Ultrasound-guided erector spinae block is a fast and safe procedure that may be used as a valuable adjunct to ensure postoperative analgesia in radical mastectomy cases, which pose a challenge in terms of pain control. Moreover, it offers an advantage in terms of reduced opioid requirement in these patients.

Cómo citar este artículo: Orozco E, Serrano RE, Rueda-Rojas VP. Bloqueo del elevador de la espina (ESP) para analgesia posoperatoria en mastectomía radical total: reporte de caso. Rev Colomb Anestesiolog. 2018;46:71-73.

Read the English version of this article at: <http://links.lww.com/RCA/A85>

Copyright © 2018 Sociedad Colombiana de Anestesiología y Reanimación (S.C.A.R.E.). Published by Wolters Kluwer. This is an open access article under the CC BY-NC-ND license (<http://creativecommons.org/licenses/by-nc-nd/4.0/>).

Correspondencia: Cra 36 # 36-56 Apartamento 1106 Edificio Prado Onix, Bucaramanga, Colombia. Correo electrónico: viparuro11@hotmail.com

Rev Colomb Anestesiolog (2018) 46:Sup

<http://dx.doi.org/10.1097/CJ9.0000000000000048>

## Introducción

El control del dolor posoperatorio en cirugía oncológica de mama se ha convertido en uno de los objetivos más importantes para los anestesiólogos. Existen múltiples herramientas para lograr el control del dolor como la analgesia multimodal en el intraoperatorio, técnicas regionales (bloqueos interpectoral (PEC 1) y de nervios pectorales (PEC 2), Bloqueo de las ramas cutáneas de los nervios intercostales (BRILMA), bloqueos intercostales o bloqueos paravertebrales). El bloqueo elevador de la espina (ESP) guiado por ultrasonido es una técnica novedosa, fácil, segura y rápida de realizar, que puede ofrecer una buena analgesia con disminución de consumo de opioides. Presentamos el caso de una paciente sometida a mastectomía a quién se le practicó un bloqueo del elevador de la espina para analgesia en el posoperatorio.

## Caso clínico

Paciente de 50 años, de sexo femenino, ama de casa, ingresa al Hospital Universitario de Santander, por consulta externa de gineco oncología, con cuadro clínico de 8 años de evolución de masa en mama derecha inicialmente orientado como fibroadenoma la cual en los últimos 7 meses ha presentado un crecimiento rápido y progresivo hasta ocupar toda la mama, asociado a dolor intenso e incapacitante. Trae reporte de biopsia de Noviembre de 2016 con resultado de tumor phylloides, sin antecedentes de importancia, última citología cervico uterina marzo de 2017 normal. Paraclínicos de ingreso: Cuadro hemático muestra hemoglobina de 11.2 mg/dL, sin leucocitosis o neutrofilia. Al examen físico se encuentra paciente con peso de 62kg en aceptables condiciones generales con mama derecha completamente desplazada por gran masa tumoral de aproximadamente 20 cms de diámetro (Fig. 1), multilobulada con zonas de ulceración, sin sangrado activo. El tamaño de la masa limita la marcha y produce dolor constante. La paciente es

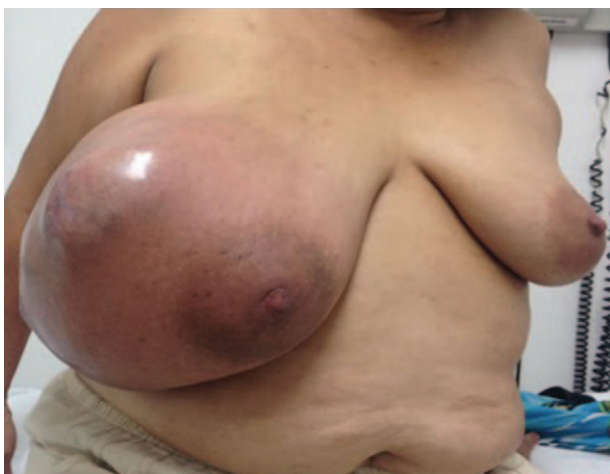

Figura 1. Masa en mama pre quirúrgico.  
Fuente: Autores.

hospitalizada para realizar mastectomía más colgajos de forma urgente.

Dos días después, la paciente es trasladada a quirófano para realizar mastectomía derecha más vaciamiento ganglionar axilar. Se realiza monitoreo básico con cardioviscopio de 3 canales, toma de tensión arterial no invasiva, medición de saturación y control de hipotermia con manta térmica. Como monitoreo neurológico usamos el BIS (Índice biespectral). Se realiza inducción anestésica endovenosa con Fentanilo 200 mcgr, Propofol 120mg, Rocuronio 36mg, dando mantenimiento con anestesia general balanceada con Sevoflurane Concentración alveolar mínima (CAM) 0.6-0.7, Remifentanilo 0.15 - 0.2mcgr/Kgr/min, parámetros dinámicos para mantener BIS 40-45. El grupo de Ginecooncología realiza mastectomía simple derecha más vaciamiento ganglionar axilar y resección de fascia pectoral mayor, obteniendo una pieza quirúrgica correspondiente a mama derecha con un peso de 5020 gr. Durante el procedimiento se administra: Dexametasona 8 mg IV para prevención de náuseas y vómito, Diprofona 2,5 gr y Diclofenaco 75mg IV. Al terminar el procedimiento quirúrgico, bajo anestesia general, el equipo de anestesiología a cargo del caso, procede a realizar bloqueo del elevador de la espina. Se posiciona la paciente en decúbito lateral izquierdo, previa asepsia y antisepsia, se realiza sonoatomía a nivel T6-T7 y paravertebral derecho, con transductor ecográfico lineal de alta frecuencia, identificando de afuera hacia adentro: 1. Piel, 2. tejido celular subcutáneo, 3. músculo Trapecio, 4. músculo Romboides mayor, 5. músculo elevador de la espina, 6. apófisis transversa (Fig. 2), con aguja N° 50mm ecosensible, con un abordaje en plano en sentido cefalocaudal hasta llegar al musculo elevador de la espina, se administró Bupivacaína con Epinefrina al 0.25% y Lidocaína al 0.5% (volumen total 20mL) logrando hidrodisección satisfactoria del músculo elevador de la espina. La paciente adicionalmente tuvo una analgesia controlada por el paciente (PCA) de morfina endovenosa como propuesta analgésica de rescate. Se

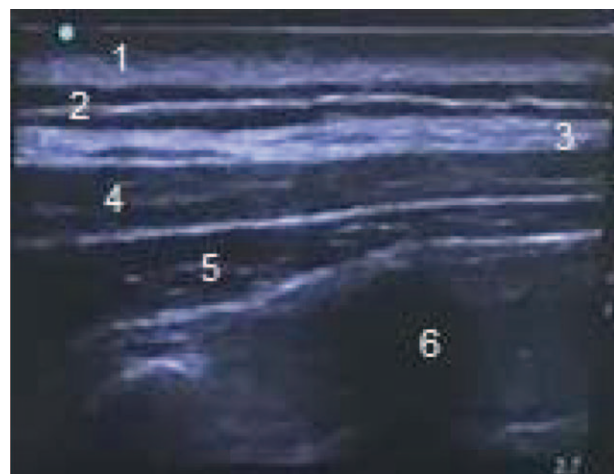


Figura 2. Imagen ultrasonográfica de bloqueo ESP.  
Fuente: Autores.

Tabla 1. Resultado de seguimiento de la paciente.

Caso	Área de bloqueo sensitiva	Seguimiento de intensidad de dolor EVA					Consumo de PCA de morfina
		Horas					
		4	12	18	24	30	
1	T6-T12	0	0	1	1	2	1 mg en 30 horas

Fuente: Autores.

valoró a las 4 horas encontrándose un área de anestesia comprendida por hemitórax anterior derecho y zona axilar, en región posterior anestesia desde T4 a T12. Se realizó seguimiento del dolor a través de la escala visual análoga (EVA) durante 30 horas. (Tabla 1)

## Discusión

Esta técnica fue descrita por primera vez en 1905 por Sellheim y reintroducida en la práctica clínica por Eason y Wyatt en 1979,<sup>1</sup> cada día se están buscando estrategias costo efectivas para control de dolor posoperatorios o síndromes de dolor agudo o crónico.<sup>2</sup>

El bloqueo elevador de la espina es una técnica novedosa en la cual el anestésico local se deposita entre el plano fascial profundo del músculo erector espinal y superficial a la punta del proceso espinoso transverso,<sup>3</sup> aunque se trata de una técnica nueva ha demostrado ser útil en el tratamiento de enfermedades agudas y crónicas como por ejemplo el dolor del tórax, abdomen y pelvis.<sup>4</sup>

En nuestra paciente encontramos resultados similares respecto a publicaciones, donde describen anestesia total en las primeras 12 horas incluso 36 horas de control de dolor neuropático crónico de torax,<sup>4</sup> además se trata de un bloqueo que ofrece alivio del dolor en forma inmediata.

En la actualidad dentro de los bloqueos periféricos, el ESP se tiene como primera línea para analgesia posoperatoria de toracotomía,<sup>5</sup> no se tienen estudios en mastectomías, sería importante hacer más estudios con una muestra mayor para reproducir nuestros resultados.

Según lo encontrado podemos recomendar el bloqueo elevador de la espina (ESP) como alternativa o coadyuvante en el manejo de dolor en estas pacientes, quienes son un grupo importante en nuestra población.

## Conclusiones

El bloqueo elevador de la espina es una estrategia innovadora, segura y sencilla de realizar que nos garantiza una buena analgesia post operatoria en mastectomías radicales, disminuyendo la necesidad de consumo de opioides y garantizando una buena evolución en manejo

de dolor, contribuyendo a una recuperación rápida de los pacientes.

La estrategia analgésica para esta paciente por medio del bloqueo elevador de la espina, resultó ser eficiente, obtuvimos 30 horas de buena analgesia con necesidad de solo 1 mgr de morfina las 28 horas posoperatorias, no se presentaron efectos adversos o complicaciones, estos datos indican que este bloqueo resulta una estrategia útil, sencilla y rápida de realizar en el control de dolor posoperatorio de mastectomías, a pesar de no tener hasta el momento muchos artículos publicados en el tema.

## Responsabilidades éticas

**Protección de personas y animales.** Los autores declaran que los procedimientos seguidos se conformaron a las normas éticas del comité de experimentación humana responsable y de acuerdo con la Asociación Médica Mundial y la Declaración de Helsinki.

**Confidencialidad de los datos.** Los autores declaran que han seguido los protocolos de su centro de trabajo sobre la publicación de datos de pacientes.

**Derecho a la privacidad y consentimiento informado.** Los autores han obtenido el consentimiento informado de los pacientes y/o sujetos referidos en el artículo. Este documento obra en poder del autor de correspondencia.

## Financiamiento

Los autores no recibieron patrocinio para llevar a cabo este artículo.

## Conflicto de intereses

Los autores declaran no tener ningún conflicto de intereses.

## Agradecimientos

Agradecemos a nuestra universidad (Universidad Industrial de Santander) y Hospital Universitario de Santander, por permitirnos espacios para la investigación.

## Referencias

- Eason MJ, Wyatt R. Paravertebral thoracic block—a reap-praisal. *Anaesthesia* 1979; 34:638–642.
- Krediet AC, Moayeri N, van Geffen GJ, Bruhn J, Renes S, Bigeleisen PE, et al. Different Approaches to ultrasound-guided thoracic paravertebral Block: an illustrated review. *Anesthesiology* 2015; 123:459–474.
- Hamilton DL, Manickam B. Erector spinae plane block for pain relief in rib fractures. *Br J Anaesth* 2017; 118:474–475.
- Forero M, Adhikary SD, López H, Tsui C, Chin KJ. The erector Spinae plano block: a novel analgesic technique in thoracic neuropathic pain. *Reg Anesth Pain Med* 2016; 41:621–627.
- Forero M, Rajarathinam M, Adhikary S, Chin KJ. Continuous erector spinae plane block for rescue analgesia in thoracotomy after epidural failure: a case report. *AA Case Rep* 2017; 8:254–256.