



Miocardopatía aislada del ventrículo izquierdo no compactado en el embarazo

Isolated left ventricular non compaction cardiomyopathy in pregnancy

Sandeep Khanna^a, Sergio Bustamante^b

^a Departamento de Anestesiología General y Departamento de Investigación de Desenlaces, Anesthesiology Institute, Cleveland Clinic Foundation. Cleveland, Ohio

^b Departamento de Anestesiología Cardiorádica, Anesthesiology Institute, Cleveland Clinic Foundation. Cleveland, Ohio.

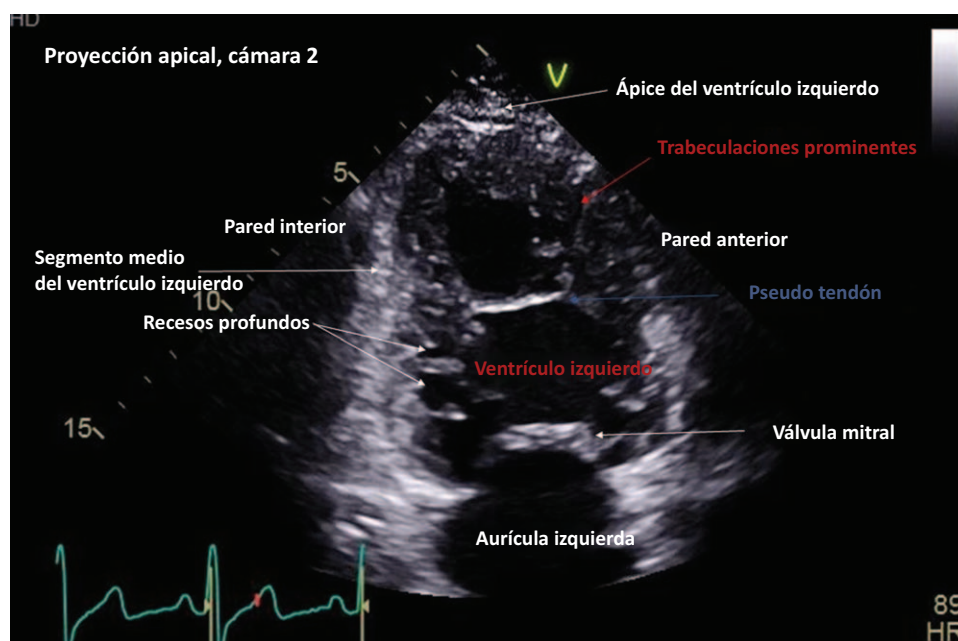


Figura 1. Proyección apical de dos cámaras que muestra hipertrabeculación en una miocardopatía por no compactación del ventrículo izquierdo.

Fuente: Autores.

Cómo citar este artículo: Khanna S, Bustamante S. Isolated left ventricular non compaction cardiomyopathy in pregnancy. Colombian Journal of Anesthesiology. 2019;47:117-119.

Read the English version of this article on the journal website: www.revcolanest.com.co.

Copyright © 2019 Sociedad Colombiana de Anestesiología y Reanimación (S.C.A.R.E.). Published by Wolters Kluwer. This is an open access article under the CC BY-NC-ND license (<http://creativecommons.org/licenses/by-nc-nd/4.0/>).

Correspondencia: Department of General Anesthesiology and Department of Outcomes Research, Anesthesiology Institute, Cleveland Clinic Foundation. 9500 Euclid Avenue, E3-108, Cleveland Clinic Foundation, Cleveland, Ohio 44122. Correo electrónico: khannas@ccf.org

Colombian Journal of Anesthesiology (2019) 47:2

<http://dx.doi.org/10.1097/CJ9.0000000000000099>

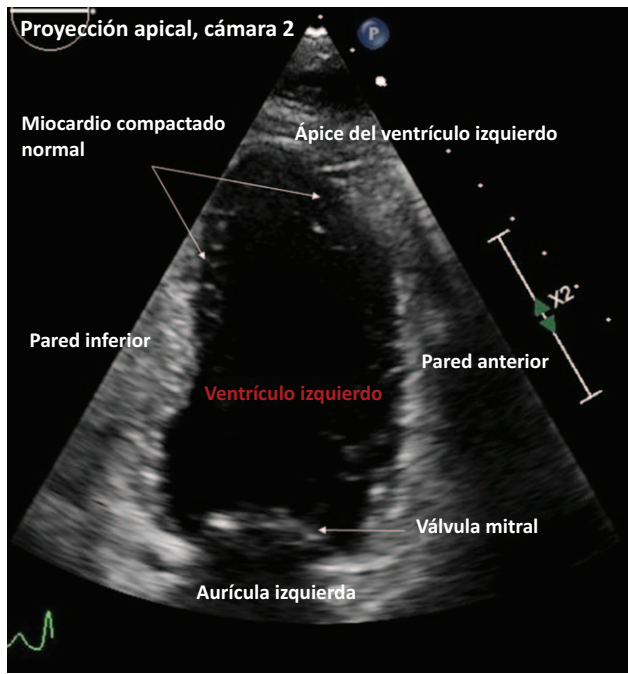


Figura 2. Proyección apical de dos cámaras que muestra las paredes ligeramente trabeculadas del ventrículo izquierdo del miocardio. Fuente: Autores.

La miocardiopatía aislada del ventrículo izquierdo (MVINC) es una condición rara, genéticamente heterogénea, caracterizada por hipertrabeculación y un aspecto esponjiforme del ventrículo izquierdo (Figura 1). La MVINC puede ser de naturaleza congénita o adquirida posteriormente en

la vida. Adicionalmente, se ha descrito su aparición esporádica y la forma de transmisión familiar.¹⁻³

En el periodo intrauterino temprano, el miocardio está presente como una malla suelta. Al llegar a la semana ocho se establece la vasculatura coronaria y se compacta la malla miocárdica. Este proceso es el responsable del aspecto relativamente liso de la pared normal del ventrículo izquierdo (Figura 2). La hipótesis embriogénica sugiere que cuando este proceso se frena, se produce el MVINC (ver video, contenido digital complementario, <http://links.lww.com/RCA/A852>). La hipótesis no embriogénica propone que cambios crónicos en las condiciones de carga del ventrículo izquierdo generan hipertrabeculación.^{1,2}

Si bien es cierto que tanto los niños como los adultos presentan de manera similar insuficiencia cardíaca, arritmias, fenómenos tromboembólicos o muerte súbita cardíaca, los pacientes con la forma adquirida de MVINC pueden ser mayormente asintomáticos durante la edad pediátrica. En la actualidad, no se conoce la real prevalencia de la miocardiopatía del ventrículo izquierdo no consolidado. Los hombres se ven más afectados que las mujeres.^{1,2}

El diagnóstico definitivo de esta condición se basa en imágenes de resonancia cardíaca. El diagnóstico ecocardiográfico requiere que la relación entre el miocardio del ventrículo izquierdo no compactado y el compactado al final de sístole en la proyección paraesternal eje corto sea mayor a 2 (Figura 3).^{3,4}

Las mujeres con MVINC presentan alto riesgo de desarrollar insuficiencia cardíaca descompensada durante el embarazo. Los cambios cardiovasculares en el

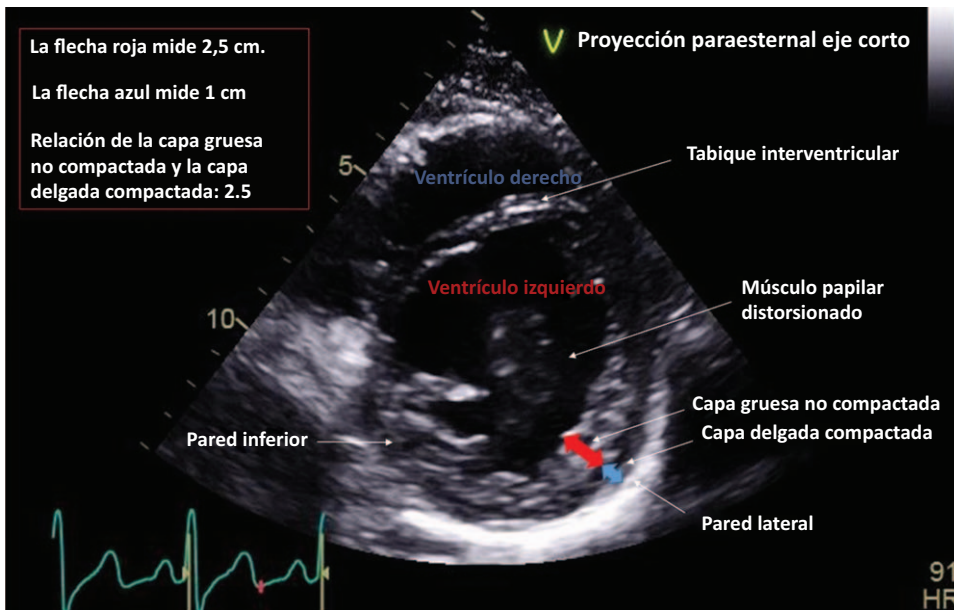


Figura 3. Medición y cálculo de la relación entre miocardio grueso no compactado y miocardio delgado compactado en la proyección paraesternal eje corto. Fuente: Autores.

embarazo, incluyendo la taquicardia, la expansión de volumen intravascular y la anemia, exacerbaban la insuficiencia cardíaca. El parto vaginal con administración temprana de analgesia epidural es preferible en pacientes estables. La insuficiencia cardíaca refractaria con inestabilidad hemodinámica requiere que se practique una cesárea bajo anestesia general. Preferiblemente, el parto por cesárea deberá realizarse en una sala de cirugía cardíaca con disponibilidad de soporte vital extracorpóreo para la hipotensión refractaria. Es prudente colocar un catéter arterial preinducción y hacer una canalización venosa central. Tal vez sea necesario administrar soporte inotrópico y vasopresor al momento de la inducción o inmediatamente después de esta.^{5,6}

Responsabilidades éticas

Protección de personas y animales. No se llevaron a cabo experimentos en humanos ni en animales.

Confidencialidad de la información. Se cumplieron todos los protocolos de nuestra institución y se retiraron de todas las imágenes todos los identificadores de los pacientes y del hospital.

Derecho a la privacidad y consentimiento informado. Dado que se retiraron todos los identificadores de los pacientes y del hospital, no se solicitó consentimiento informado para el presente trabajo.

Financiamiento

Los autores declaran no haber recibido financiamiento para la preparación de este artículo.

Conflictos de interés

Los autores declaran no tener conflictos de interés que declarar.

Referencias

1. Sasse-Klaassen S, Gerull B, Oechslin E, Jenni R, Thierfelder L. Isolated noncompaction of the left ventricular myocardium in the adult is an autosomal dominant disorder in the majority of patients. *Am J Med Genet* 2003;119A:162–167.
2. Shemisa K, Li J, Tam M, Barcena J. Left ventricular noncompaction cardiomyopathy. *Cardiovasc Diagn Ther* 2013;3 3:170–175.
3. Petersen SE, Selvanayagam JB, Wiesmann F, Robson MD, Francis JM, Anderson RH, et al. Left ventricular non-compaction: insights from cardiovascular magnetic resonance imaging. *J Am Coll Cardiol* 2005;46:101–105.
4. Jenni R, Oechslin E, Schneider J, Attenhofer Jost C, Kaufmann PA. Echocardiographic and pathoanatomical characteristics of isolated left ventricular noncompaction: a step towards classification as a distinct cardiomyopathy. *Heart* 2001;86:666–671.
5. Spitzer Y, Weiner MM, Beilin Y. Cesarean Delivery in a Parturient with Left Ventricular Noncompaction Complicated by Acute Pulmonary Hypertension after Methylergonovine Administration for Postpartum Hemorrhage. *A&A Case Reports* 2015;4 12:166–168.
6. Koster AA, Pappalardo F, Silvetti S, Schirmer U, Lueth JU, Dummer R, et al. Cesarean section in a patient with non-compaction cardiomyopathy managed with ECMO. *Heart Lung Vessel* 2013;5:183–186.