



Colombian Journal of Anesthesiology

Revista Colombiana de Anestesiología

www.revcolanest.com.co

OPEN

Wolters Kluwer

Desafiando el manejo del sangrado y la coagulopatía en cirugía de aorta ascendente en un paciente testigo de Jehová: Reporte de Caso

Challenging the management of bleeding and coagulopathy in ascending aortic surgery in a Jehovah's witness patient: Case report

Palabras clave: Transfusión sanguínea, Hemorragia, Testigos de Jehová, Informes de Casos, Coagulación sanguínea

Keywords: Blood Transfusion, Hemorrhage, Jehovah's Witnesses, Case Reports, Blood Coagulation

Katheryne Chaparro-Mendoza, Nathalia Prado-Gómez, Marcela Acevedo

Fundación Valle del Lili. Cali, Colombia.

Resumen

Introducción: No transfundir en algunos escenarios médicos puede ser una decisión que amenaza la vida del paciente, sin embargo, los pacientes testigos de Jehová quienes rechazan las transfusiones, han conducido al aprendizaje y realización de múltiples intervenciones médicas para evitarla. A pesar de ello, la cirugía cardíaca sigue una especialidad claramente relacionada con el riesgo de transfusiones, por lo que operar a un paciente testigo de Jehová constituye un reto.

Presentación del caso: Se llevó a cabo una cirugía de aorta ascendente en un paciente testigo de Jehová, donde se aplicaron diferentes estrategias, tanto de ahorro sanguíneo como de prevención y manejo de la coagulopatía.

Resultados: Se llevó a cabo exitosamente una cirugía de aorta ascendente con circulación extracorpórea, sin requerir la administración de componentes sanguíneos

Conclusiones: La adecuada planeación y realización de estrategias de prevención del sangrado y manejo de la coagulopatía pueden contribuir a evitar y/o reducir la administración de

hemoderivados, permitiendo que en cirugía cardíaca mayor la ausencia de transfusiones no sea una utopía.

Abstract

Introduction: Not transfusing in certain medical settings can be a life-threatening decision; however, Jehovah's Witness patients who reject transfusions have led to learning and multiple medical interventions to avoid it. Despite this, heart surgery follows a specialty that is clearly related to the risk of transfusion, making operating on a Jehovah's Witness patient a challenge.

Case Presentation: An ascending aorta surgery was performed on a Jehovah's Witness patient, where different strategies were applied, both for blood saving and for the prevention and management of coagulopathy.

Results: Surgery of the ascending aorta with extracorporeal circulation was successfully performed without requiring administration of blood components.

Conclusions: Adequate planning and implementation of bleeding prevention strategies and coagulopathy management

Cómo citar este artículo: Chaparro-Mendoza K, Prado-Gómez N, Acevedo M. Challenging the management of bleeding and coagulopathy in ascending aortic surgery in a Jehovah's witness patient: Case report. Colombian Journal of Anesthesiology. 2019;47:132-136.

Read the English version of this article on the journal website www.revcolanest.com.co.

Copyright © 2018 Sociedad Colombiana de Anestesiología y Reanimación (S.C.A.R.E.). Published by Wolters Kluwer. This is an open access article under the CC BY-NC-ND license (<http://creativecommons.org/licenses/by-nc-nd/4.0/>).

Correspondencia: Carrera 98 # 18-49, Fundación Valle del Lili. Cali, Colombia. Correo electrónico: jacok20@hotmail.com

Colombian Journal of Anesthesiology (2019) 47:2

<http://dx.doi.org/10.1097/CJ9.0000000000000098>

may contribute to avoid and/or reduce the administration of blood products, allowing for the absence of transfusions to not be utopia in major cardiac surgery.

Introducción

Los Testigos de Jehová están presentes en aproximadamente 240 países con 119.485 congregaciones, siendo el único grupo religioso que no acepta las transfusiones sanguíneas.¹ Esto ha generado conflictos ético-médico-legales y ha incentivando la investigación en alternativas para el manejo de anemia y conservación sanguínea en cirugía. La cirugía aórtica está asociada con hemorragia por la disección quirúrgica extensa, hipotermia, circulación extracorpórea (CEC), fibrinólisis, dilución y/o consumo de los factores de coagulación, disfunción plaquetaria, terapia antitrombótica preoperatoria. Los requerimientos de hemoderivados en cirugía de la aorta ascendente (CAA) pueden llegar a exceder el volumen sanguíneo razón por la cual ésta cirugía en Testigos de Jehová plantea un reto en el control del sangrado. En la actualidad se han reportado múltiples casos exitosos de cirugía cardíaca sin transfusiones en Testigos de Jehová, sin embargo la CAA con reemplazo de válvula aórtica y reinserción de coronarias (cirugía con técnica de Bentall, CTB) representa un subgrupo con mayor riesgo. Se presenta el caso de un paciente Testigo de Jehová (quien firma consentimiento informado) con diagnóstico de aneurisma de aorta ascendente e insuficiencia aórtica severa quien requirió CTB, en el cual el uso de estrategias no transfusionales para la prevención y control del sangrado, permitieron realizarla exitosamente, sin la administración de hemoderivados.

Caso

Hombre de 61 años de edad, con antecedente de dislipidemia e hipertensión arterial en manejo con Enalapril 10mg/día y Carvedilol 3.125 mg/día. Presentaba cuadro clínico de dos meses de evolución de episodios ocasionales dolor torácico tipo punzada asociado a palpitaciones que cedían espontáneamente. Le realizaron diagnóstico de aneurisma de aorta ascendente e insuficiencia aórtica severa, con requerimiento de cirugía cardiovascular, sin embargo manifestó ser testigo de Jehová y no aceptar transfusiones. Se le inició optimización preoperatoria con Eritropoyetina 280U/kg semanal, sulfato ferroso 200mg/día, ácido fólico 1000mcg/día alcanzando hemoglobina (Hb) de 11gr/dl a 14.6gr/dl. Consultó por urgencias por presentar dos horas de evolución de dolor súbito en hemitórax izquierdo irradiado hacia la axila ipsilateral, asociado a disnea, frialdad y parestesias en las manos. Presentaba tensión arterial (TA) 122/35 mmHg, frecuencia cardíaca (FC) 58 latidos por min, frecuencia respiratoria 18 por min, saturación arterial de oxígeno 98%, soplo cardíaco diastólico grado IV/IV en foco aórtico sin otros hallazgos relevantes. Se le realizó: ecocardiograma transtorácico que mostró cavidades izquierdas severamente dilatadas, hipertrofia excéntrica del ventrículo izquierdo, fracción del eyección del ventrículo izquierdo (FEVI) 41%, válvula aórtica trivalva con insuficiencia severa (IA), insuficiencia mitral leve, ectasia anulo-aortica (raíz aortica 52 mm, aorta ascendente de 71 mm). Aortograma Torácico evidenció severa dilatación de los senos de valsalva y de la aorta ascendente con diámetro 70.9 mm (Figura 1).

Por estos hallazgos se consideró CTB. El día de la cirugía el paciente ingresó con TA 141/48 mmhg, FC 63×' ritmo

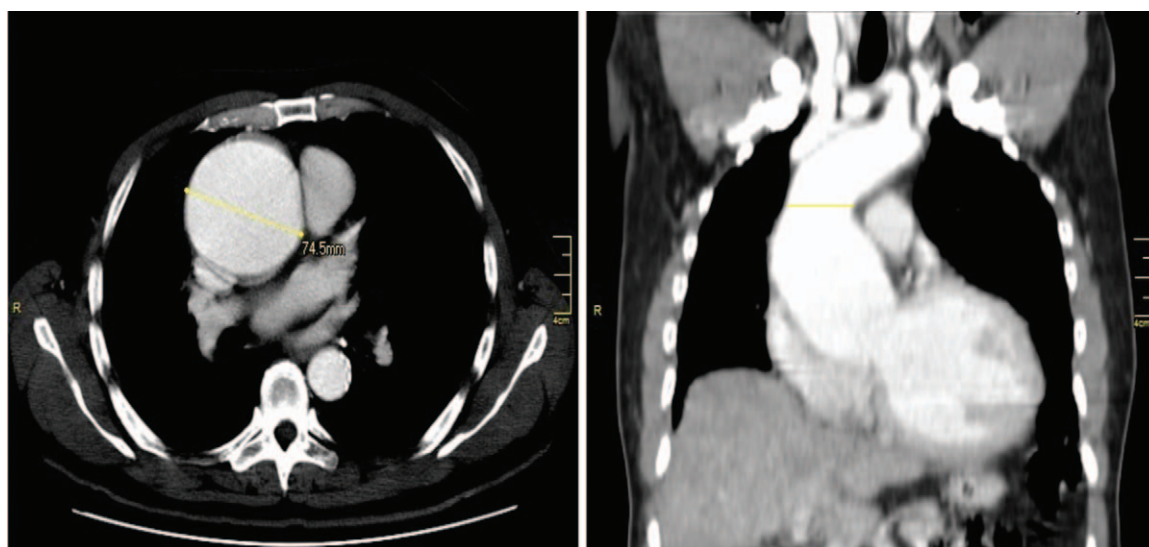


Figura 1. A. Angio TAC de tórax: Dilatación aneurismática de la aorta torácica ascendente en una longitud de 74.5 mm. B. Unión sinotubular con diámetro transversal de 65 mm y anteroposterior de 58 mm. Fuente: Autores.

sinusal. Se canalizó línea arterial radial derecha y se indujo anestesia con Fentanilo 200 mcg, Propofol 100 mg, Lidocaína 40 mg y Bromuro de Rocuronio 40 mg, se intubó orotraqueal con tubo No 8,0 y se canalizó vena yugular interna con catéter multilúmen de 8,5 french. Se realizó monitoria de la temperatura con termómetro nasofaríngeo y de la consciencia con Biespectral Index. Se administró Hidrocortisona 100 mg, Desmopresina 15 mcg y Acido Tranexámico 1,5 gr en bolo, dejando infusión de 15 mg/kg/hora. El mantenimiento fue con Fentanilo 2 mcg/kg/h y Sevoflurane a 0,5 MAC. Los exámenes iniciales mostraron tiempo de coagulación activado (ACT) de 153 segundos (seg), glucometria 86 mg/dl, gases arteriales con estado oxigenación y acido base normal, electrolitos séricos normales. Se administró heparina 4 mg/kg logrando un ACT de 463 seg por lo cual se adicionó 1 mg/kg. Se llevó a cabo hemodilución normovolémica (HNV) de 500 ml y purga retrograda de 450 ml previo al inicio de la CEC. La protección miocárdica fue con solución hiperkalemica 100 ml seguida de solución Bretschneider 1000 ml vía anterógrada. Durante la CEC se realizó ultrafiltración convencional (UFC) de 5500 ml y modificada (UFM) de 200 ml; Se mantuvo normotérmico y requirió soporte vasopresor con Norepinefrina, con gasto urinario entre 0,5 a 1 cc/h. Se realizó CTB en 123 minutos de CEC y 108 minutos de isquemia. Se retiró de la CEC con Dobutamina a 10 mcg/kg/min y Norepinefrina a 0,1 mcg/kg/min. Después de la administración de protamina, presentó importante san-

grado por lo que se decidió administrar concentrado de complejo protombínico (CCP: Octaplex 1500U) y desmopresina 15 mcg. Se recuperó 678 ml de sangre con el salvador de células (SC). Se reanimó con cristaloides 2000 ml, HNV y lactoalbúmina al 5% 500 ml. Los exámenes de control mostraron buen estado de oxigenación y estado acido base, Lactato de 1,8 mg/dl, Saturación de Oxígeno venosa central 83% Hb 9,5 gr/dl, electrolitos normales, tromboelastografía normal. El Ecocardiograma transesofágico post CEC mostró FEVI 30%, Prótesis biológica aórtica sin parafugas, gradiente medio 5 mmHg. Tras el control del sangrado se decidió dejar el tórax abierto con sistema de succión. Se trasladó a la unidad de cuidado intensivo con Dobutamina y Norepinefrina. Veinticuatro horas después del procedimiento se realizó cierre de esternón sin ninguna complicación (Ver [Tabla 1](#)). Presentó trombocitopenia hasta 24.000 plaquetas, sin manifestaciones de sangrado y recuperación hasta 98.000; la hemoglobina descendió hasta 7.5 gr/dl. Cursó con estabilidad hemodinámica y buena evolución postquirúrgica, siendo dado de alta al día décimo.

Discusión

La cirugía cardiaca está asociada a sangrado y riesgo de transfusiones. Aproximadamente el 50% de los pacientes reciben algún tipo de transfusión, siendo considerados de alto riesgo los pacientes de edad avanzada, anemia

Tabla 1. Resultados de laboratorio de un paciente Testigo de Jehová sometido a cirugía cardiovascular de aorta ascendente técnica Bentall.

	Preoperatorio	Perioperatorio	Posoperatorio	UCI 1	UCI 2	UCI 3	UCI 4	UCI 5	H1
Leucocitos $\times 10^3/uL$	7,55		19,3	15,9	18,8	9,8	7,6	7,9	9,7
Hemoglobina g/dL	14,6		11,2	11,6	9,5	7,7	8,4	7,3	7,5
Hematocrito %	43,5		33	73	27,7	23,3	25,2	21,6	22,4
Plaquetas $\times 10^3/uL$	180		71		49	24	32	50	98
TP seg	14,1		15,3						
TTP seg	28,7		35,5						
PNI	1,03		1,2						
PNUS mg/dL	12,7		10,5	24,1	39,6	33,5	30,1		
Creatinina mg/dL	0,96		0,82	1,3	1,7	1,3	1,2		
Fibrinógeno mg/dL		198							
** ACT Postprotamina seg		143							

H=hospitalización; PNI=proporción normalizada internacional; PNUS=prueba de nitrógeno ureico en sangre; TP=tiempo de protrombina; TTP=tiempo de tromboplastina parcial; UCI=unidad de cuidado intensivo.

**Tiempo de Coagulación Activado.

Fuente: Autores.

preoperatoria, uso de medicación antitrombótica, procedimientos complejos, reoperaciones y condiciones médicas importantes. Por esta razón se han desarrollado guías para optimizar la conservación sanguínea y las transfusiones en cirugía cardíaca reconociendo sus riesgos y beneficios.² La optimización preoperatoria de la hemoglobina es el primer paso en el manejo de los pacientes. La administración de eritropoyetina al menos dos semanas prequirúrgicas ha demostrado reducir la tasa de transfusiones en cirugía no cardíaca. Si bien no existen estudios a gran escala sobre el uso de este medicamento en cirugía cardíaca, algunos estudios han mostrado disminución en la tasa de transfusiones,³ y morbimortalidad.⁴ En el caso reportado el paciente llevaba dos meses recibiendo eritropoyetina y hierro optimizando su hematocrito hasta 43%.

Se reconoce que los antifibrinolíticos en cirugía cardíaca disminuyen la activación de la hemostasia, el sangrado y las transfusiones. Las concentraciones plasmáticas de ácido tranexámico para inhibir la fibrinólisis varían de un estudio a otro. Los esquemas de bajas dosis (bolo de 10 mg/kg seguido de infusión 1–2 mg/kg/h) versus altas dosis (bolo de 30 mg/kg seguido de infusión 16 mg/kg/h), no han mostrado diferencia en las transfusiones al día séptimo postquirúrgico, sin embargo, las altas dosis se relacionan con menor revisión por sangrado y menor porcentaje de transfusiones de plasma fresco congelado (PFC) y plaquetas.⁵ Por esta razón, en el paciente se decidió administrar una dosis alta de ácido tranexámico seguida por infusión continua.

La desmopresina es un análogo de la vasopresina que estimula la liberación de factor de Von Willebrand de los cuerpos de Weibel-Pallade y factor VIII de las células endoteliales. Su administración rutinaria en cirugía cardíaca no está recomendada, pero el subgrupo de pacientes con aspirina, tiempos de CEC mayor a 140 minutos y trastornos de la función plaquetaria podrían beneficiarse con dosis de 0,3 mcg/kg.⁶ Debido a que la CTB se asocia a tiempo de CEC prolongado, se decidió la administración profiláctica de desmopresina en nuestro paciente.

Los esteroides en cirugía cardíaca son controvertidos. Aunque no se ha demostrado impacto sobre la mortalidad, algunos estudios han reportado beneficio sobre la incidencia de fibrilación auricular (FA) y disminución del sangrado. Estudios como el DECS (Dexamethasone for Cardiac Surgery)⁷ y SIRS (Methylprednisolone in patients undergoing cardiopulmonary bypass)⁸ con dexametasona en altas dosis (1 mg/kg) y metilprednisolona respectivamente, no encontraron beneficio en la tasa de sangrado. Llamativamente, el estudio DECS en un análisis posthoc reportó mayor tasa de reexploración por sangrado en el grupo de dexametasona.⁷ La hidrocortisona por su parte ha sido relacionada con disminución de FA y uso de vasoactivos, en estudios de menor tamaño, lo cual podría justificar su uso aunque no está claro en qué tipo de pacientes ni cual dosis.⁹

El uso de CCP como manejo de primera línea del sangrado en cirugía cardíaca en vez de PFC ha mostrado disminución en la tasa de sangrado y transfusiones sin

diferencia en complicaciones como trombosis.¹⁰ En este paciente, el CCP se utilizó como primera línea en el manejo del sangrado, obteniendo buenos resultados sin ninguna complicación. Sin embargo, a pesar de que las indicaciones del CCP han ido aumentando con el paso del tiempo, y de tener ventajas sobre el PFC como menor riesgo de transmisión de infecciones, volumen administrado y rápida corrección de déficit de factores de coagulación, su utilización como primera línea en el manejo del sangrado es “off label”.

El salvado de células, HNV y la ultrafiltración han demostrado ser técnicas importantes para la conservación sanguínea en cirugía cardíaca. La ultrafiltración hemocentra la sangre a través de la remoción del exceso de agua del plasma, mostrando disminución de las transfusiones en cirugía cardíaca al mantener adecuados niveles de hemoglobina.¹¹ El SC toma la sangre del campo quirúrgico y después de ser lavada y concentrada se retorna al paciente de forma continua o no continua. Solo cuando el proceso es ininterrumpido es aceptado por los pacientes testigos de Jehová. El SC se ha evaluado en cirugía cardíaca, en estudios pequeños de revascularización coronaria, pero las diferencias en su utilización han influido potencialmente en los resultados de los mismos. Una revisión de Cochrane mostró que en cirugía cardíaca el SC redujo en un 27% el riesgo de transfusiones.¹² Las guías de Conservación Sanguínea en cirugía cardíaca recomiendan con un nivel de evidencia A, el uso rutinario del SC en cirugía con CEC, excepto en pacientes infectados o con malignidad. La HNV es una técnica regularmente aceptada por pacientes testigos de Jehová como técnica de ahorro sanguíneo, mientras se mantenga la continuidad con la circulación del paciente. Está ha mostrado disminuir no solo el número de transfusiones (RR 0,7) sino también el sangrado en cirugía cardíaca.¹³

Conclusiones

A pesar de los múltiples casos de cirugía cardíaca en Testigos de Jehová, hasta el momento no se han reportado resultados en cirugía de aorta ascendente con técnica de Bentall, la cual representa un reto por su relación con riesgo de sangrado y coagulopatía. En este caso, al emplear diferentes técnicas descritas de optimización preoperatoria, prevención del sangrado y ahorro sanguíneo conjuntamente, fue posible llevarla a cabo exitosamente, sin necesidad de realizar transfusiones sanguíneas.

Responsabilidades éticas

Protección de personas y animales. Los autores declaran que para esta investigación no se han realizado experimentos en seres humanos ni en animales.

Confidencialidad de los datos. Los autores declaran que han seguido los protocolos de su centro de trabajo sobre la publicación de datos de pacientes.

Derecho a la privacidad y consentimiento informado. Los autores han obtenido el consentimiento informado de los pacientes y/o sujetos referidos en el artículo. Este documento obra en poder del autor de correspondencia.

Financiamiento

Los autores declaran que el estudio se financió con recursos propios.

Conflictos de interés

Los autores declaran no tener conflictos de interés y que el estudio se financió con recursos propios.

Referencias

- Murillo-Godínez G. Las transfusiones de sangre y los testigos de Jehová. 1 aspectos ético-médico-legales aún no resueltos. *Med Int Mex* 2010;26 4:390-396.
- Ferraris VA, Brown JR, Despotis GJ, Hammon JW, Brett Reece T, Saha SB, et al. 2011 update to the Society of Thoracic Surgeons and the Society of Cardiovascular Anesthesiologists Blood Conservation Clinical Practice Guidelines. *Ann Thorac Surg* 2011;91 3:944-982.
- Walpoth B, Galliker B, Spirig P, Haeberli A, Rosenmund A, Althaus U, et al. Use of epoetin alfa in autologous blood donation programs for patients scheduled for elective cardiac surgery. *Semin Hematol* 1996;33 (2 Suppl 2):75-76.
- Vaislic CD, Dalibon N, Ponzio O, Ba M, Jugan E, Lagneau F, et al. Outcomes in cardiac surgery in 500 consecutive Jehovah's Witness patients: 21 year Experience. *J Cardiothorac Surg* 2012;7:95.
- Sigaut S, Tremey B, Ouattara A, Couturier R, Taberlet C, Grassin-Delyle S, y col . Comparison of two doses of tranexamic acid in adults undergoing cardiac surgery with cardiopulmonary bypass. *Anesthesiology* 2014;120 3:590-600.
- Wademan BH, Galvin SD. Desmopressin for reducing post-operative blood loss and transfusion requirements following cardiac surgery in adults. *Interact Cardiovasc Thorac Surg* 2014;18 3:360-370.
- Van Osch D, Dieleman JM, Nathoe HM, Boasson MP, Kluin J, Bunge JJ, et al. Intraoperative high-dose dexamethasone in cardiac surgery and the risk of rethoracotomy. *Ann Thorac Surg* 2015;100 6:2237-2242.
- Whitlock RP, Devereaux PJ, Teoh KH, Lamy A, Vincent J, Pogue J, et al. Methylprednisolone in patients undergoing cardiopulmonary bypass (SIRS): a randomised, double-blind, placebo-controlled trial. *Lancet* 2015;386 10000:1243-1253. 26.
- Kristeller JL, Jankowski A, Reinaker T. Role of Corticosteroids During Cardiopulmonary Bypass. *Hosp Pharm* 2014;49 3: 232-236.
- Cappabianca G, Mariscalco G, Biancari F, Maselli D, Papesso F, Cottini M, et al. Safety and efficacy of prothrombin complex concentrate as first-line treatment in bleeding after cardiac surgery. *Crit Care* 2016;20:5.
- Luciani GB, Menon T, Vecchi B, Auriemma S, Mazzucco A. Modified ultrafiltration reduces morbidity after adult cardiac operations. A prospective, randomized clinical trial. *Circulation* 2001;104 (12 Suppl 1):I253-I259.
- Carless PA, Henry DA, Moxey AJ, O'Connell D, Brown T, Fergusson DA. Cell salvage for minimising perioperative allogeneic blood transfusion. *Cochrane Database of Systematic Reviews* 2010;17 3: CD001888.
- Barile L, Fominskiy E, Di Tomasso N, Alpizar Castro LE, Landoni G, de Luca M, et al. Acute Normovolemic Hemodilution Reduces Allogeneic Red Blood Cell Transfusion in Cardiac Surgery: A Systematic Review and Meta-analysis of Randomized Trials. *Anesth Analg* 2017;124 3:743-752.