



Colombian Journal of Anesthesiology

Revista Colombiana de Anestesiología

www.revcolanest.com.co

OPEN

Wolters Kluwer

Terapia intratecal multimodal para tratamiento de dolor de miembro fantasma: Reporte de dos casos

Multimodal intrathecal therapy for phantom limb pain: a report of 2 cases

Gabriel Carvajal^a, Andrés Rocha^b, Denis Dupouiron^a

^a Département d'anesthésie Douleur, Institut de Cancérologie de l'Ouest, Angers, France

^b Clínica del Dolor, Instituto Nacional de Cancerología, Ciudad de México, México.

Palabras clave: Manejo del Dolor, Miembro Fantasma, Bombas de Infusión, Infusión Espinal, Informes de Casos

Keywords: Pain Management, Phantom Limb, Infusion Pumps, Infusions, Spinal, Case Reports

Resumen

Introducción: El dolor de miembro fantasma es una condición crónica debilitante, frecuentemente observada en pacientes amputados. En la actualidad carece de un estándar de tratamiento. Su óptimo manejo requiere un abordaje multidisciplinario en el que el tratamiento mínimamente invasivo debe ser considerado en los casos más complejos.

Objetivo: Reportar el éxito obtenido en dos casos de dolor de miembro fantasma tratados mediante ziconotida, como parte del manejo multimodal intratecal.

Materiales y métodos: Se trata de un reporte de casos, descriptivo y retrospectivo, desarrollado en una unidad de tratamiento integral del dolor.

Resultados: Se presentan dos casos de pacientes con diagnóstico de dolor de miembro fantasma refractario a tratamiento médico, tratados con terapia multimodal intratecal; se describe su evolución favorable después del inicio de la terapia, con una reducción de dolor del 50%.

Conclusiones: La implantación de sistemas de infusión para administración de analgesia intratecal con ziconotida a nivel

cervical y supraespinal demostró ser eficaz en los casos descritos; esta técnica debe ser evaluada en ensayos específicos para el tratamiento del dolor de miembro fantasma en miembros superiores, refractario a otras terapias.

Abstract

Introduction: Phantom limb pain is a chronic debilitating condition, frequently observed in amputees. At present, there is no standard treatment, and its optimal management requires a multidisciplinary approach in which minimally invasive treatment should be considered in more complex cases.

Objective: To report successful treatment of 2 cases of phantom limb pain treated with ziconotide as part of multimodal intrathecal management

Materials and methods: Descriptive, retrospective case report developed in a multimodal pain treatment unit.

Results: Two cases of patients with diagnosis of phantom limb pain refractory to medical therapy, treated with intrathecal multimodal therapy, are presented. Their favorable course, with 50% pain reduction, is described.

Cómo citar este artículo: Carvajal G, Rocha A, Dupouiron D. Multimodal intrathecal therapy for phantom limb pain: a report of 2 cases. Colombian Journal of Anesthesiology. 2019;47:198-201.

Read the English version of this article on the journal website www.revcolanest.com.co.

Copyright © 2019 Sociedad Colombiana de Anestesiología y Reanimación (S.C.A.R.E.). Published by Wolters Kluwer. This is an open access article under the CC BY-NC-ND license (<http://creativecommons.org/licenses/by-nc-nd/4.0/>).

Correspondencia: Servicio de Medicina Paliativa, Hospital México. Caja Costarricense de Seguro Social. San José, La Uruca, Costa Rica Correo electrónico: gcarvajal@costaricapain.com

Colombian Journal of Anesthesiology (2019) 47:3

<http://dx.doi.org/10.1097/CJ9.0000000000000106>

Conclusions: Implantation of infusion systems for administration of intrathecal analgesia with ziconotide at the cervical and supraspinal level proved to be effective in the described cases; this technique should be evaluated in specific trials for the treatment of phantom limb pain refractory to other therapies.

Introducción

El dolor de miembro fantasma (DMF) es un dolor de tipo neuropático secundario a la presencia de sensaciones dolorosas en una extremidad ausente, y dependiente de factores centrales como la plasticidad espinal y la reorganización cortical, que suele ser de difícil manejo.^{1,2} El DMF ocurre en el 50% al 80% de los pacientes amputados,³ y además se asocia con factores psicológicos y del sistema nervioso periférico.³⁻⁶

Actualmente no se cuenta con un tratamiento estándar y la evidencia es limitada.⁷⁻⁹ Pocos ensayos clínicos han evaluado terapia farmacológica específica en esta intervención, y los que hay son de baja calidad metodológica.^{9,10}

La analgesia intratecal está indicada para dolor somático y neuropático asociado o no a cáncer.¹¹ La ziconotida es una conotoxina originalmente aislada del molusco *Conus magus* y en la actualidad es el único analgésico no opioide intratecal aprobado tanto por la Agencia Europea de Medicamentos como por la agencia de Administración de Alimentos y Medicamentos (FDA, por sus siglas en inglés). El objetivo de este trabajo es exponer el uso de dicho medicamento como parte del manejo multimodal intratecal en pacientes con DMF.¹¹

Materiales y métodos

Tras la aprobación del comité de bioética (aprobación N° 2013 72) y el consentimiento informado de los pacientes, se seleccionaron dos casos con DMF crónico y refractario a tratamiento farmacológico en el departamento de dolor del *Institut de Cancérologie de l'Ouest* en Francia, tratados mediante un sistema implantable para administración de analgesia intratecal. La información se obtuvo mediante revisión del expediente electrónico de los pacientes.

Resultados

Caso 1

Una paciente de 79 años con recurrencia de cáncer renal presentó una fractura patológica en el húmero derecho que requirió osteosíntesis; sin embargo, debido a una infección complicada, ameritó una amputación. En el posquirúrgico la paciente desarrolló DMF en miembro torácico. El mismo se acompañaba de la sensación de tener la extremidad en una posición incómoda, con un dolor en 9/10 en la Escala Numérica de Dolor (END). Su tratamiento consistía en gabapentina 1200 mg/d, amitrip-

tilina 10 mg/d y fentanil transdérmico 25 ug/h. A pesar de lo anterior, no presentaba alivio adecuado y asociaba sedación que consideraba inaceptable.

Se decidió implantar un sistema de infusión intratecal Synchronomed II® (Medtronic, EE.UU.) con técnica percutánea, punción en L2 con guía fluoroscópica, se colocó la punta del catéter en C1 (cervical) y se inició tratamiento con morfina 0.5 mg, ropivacaína 6 mg y ziconotida 0.2 ug por día. Se suspendieron los opioides sistémicos en el posoperatorio y se discontinuó paulatinamente sobre una semana la gabapentina y la amitriptilina. Tras seis meses de seguimiento los efectos secundarios se redujeron y el END disminuyó a 2/10, presentando solo sensación de miembro fantasma.

Caso 2

Un paciente de 60 años se presentó con una historia de tres décadas de dolor: en 1983 sufrió una amputación traumática del miembro superior derecho con avulsión del plexo braquial, tras lo cual desarrolló DMF. El paciente recibió múltiples tratamientos no exitosos, y el más reciente incluía fentanil transdérmico 100 ug/h y rescates de fentanil transmucoso 200 µg tres veces al día, carbamazepina 400 mg/d y amitriptilina 25 mg/d. Se le habían realizado bloqueos simpáticos, colocación de un sistema de estimulación medular (retirado por un absceso epidural) y se le implantó otro electrodo cervical (removido por fractura del mismo). Se le realizó un procedimiento de lesión de la zona de entrada de la raíz dorsal, bloqueo interescaénico y hasta un estimulador de corteza motora, aunque la respuesta clínica satisfactoria (reducción del dolor del 50%) fue de corta duración y la pérdida del efecto terapéutico hizo que el paciente solicitara la suspensión de la terapia, por lo que el dispositivo se encontraba inactivo.

Al momento de su valoración se quejaba de dolor de miembro fantasma con END 6/10. Se decide entonces la implantación de un sistema de infusión intratecal Synchronomed II® (Medtronic, EE.UU.). Mediante guía fluoroscópica se avanzó un catéter Ascenda® (Medtronic EE.UU.) con punción en L3 hasta sobrepasar el nivel cervical (cisterna magna) (Figura 1). Se inicia tratamiento: morfina 1.7 mg, ropivacaína 9.9 mg y ziconotida 1.1 µg. Dos meses después de la intervención, el paciente refirió disminución del dolor de un 50% con adecuada tolerancia.

Discusión

La analgesia intratecal es una técnica validada en el tratamiento del dolor crónico refractario a tratamiento médico convencional. Esta vía de administración ha demostrado superioridad comparada con el manejo por vía sistémica.¹²

Múltiples fármacos han sido descritos para tratar casos complejos de dolor, como anestésicos locales, opioides, ziconotida, baclofeno, clonidina y midazolam; pero solamente morfina, baclofeno y ziconotida están aprobados por la FDA.¹¹

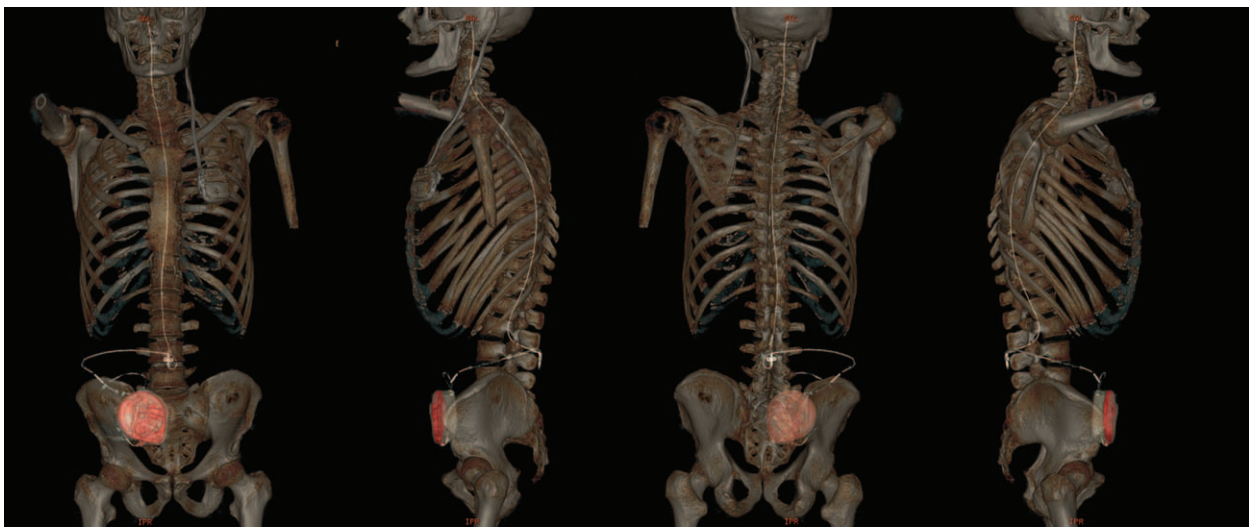


Figura 1. Reconstrucción tomográfica 3D de alta resolución con el sistema implantado; se observa la punta a nivel de cisterna magna. Fuente: Autor.

La ziconotida depende del bloqueo presináptico de los canales de calcio tipo N medulares y corticales, y al disminuir el influjo de calcio se reduce la liberación de neurotransmisores de dolor.^{13,14} El consenso de polianalgésia la recomienda como terapia de primera línea para dolor neuropático y nociceptivo asociado o no a cáncer.¹¹ Se administra por vía intratecal y sus efectos adversos pueden incluir alucinaciones visuales, ataxia, elevación de creatinina kinasa e hipotensión.¹⁵ En ambos casos no se produjeron efectos adversos indeseables, en particular cognitivos, y no hubo elevación en la CPK. La analgesia intraventricular cerebral ha sido descrita con buenos resultados, y uno de los primeros reportes fue en un paciente con historia de 23 años de dolor por avulsión del plexo braquial.¹⁶ La eficacia de ziconotida ha sido probada en el tratamiento del dolor refractario en diversos escenarios.¹⁷⁻²⁰ La administración intratecal de opioides y anestésicos locales ha sido descrita excepcionalmente en casos de dolor de miembro fantasma de la extremidad inferior.^{21,22}

Nuestro reporte coincide con publicaciones previas como el ensayo de Staats et al.¹⁹, con población con dolor por VIH, donde cinco pacientes que recibieron ziconotida lograron un alivio completo de dicho dolor, y el 50% del total que lo recibieron respondieron al tratamiento, en comparación con el 17.5% de los que recibieron placebo ($p=0.001$).

Posteriormente, Wermeling et al. describen pacientes con síndrome de dolor regional complejo, radiculitis lumbar y síndrome de inmunodeficiencia adquirida, que lograron alivio considerable persistente aun después de la suspensión de la infusión.¹⁸

Staquet et al. exponen la administración intraventricular cerebral de una mezcla de ziconotida, morfina y ropivacaína para pacientes con dolor por cáncer intratable

y dolor neuropático central, obteniendo nuevamente resultados favorables (disminución del dolor reportado de 9.5 a 3.5).²⁰ La técnica descrita en este trabajo es particular por la localización cervical alta en ambos casos, al tratarse de DMF de miembros superiores.

Las limitaciones de este estudio están asociadas a su naturaleza descriptiva y al bajo reclutamiento, que se explica por lo excepcional de la técnica; sin embargo, abre la puerta para estudios de mayor peso que puedan generar evidencia del uso de estos fármacos a nivel cervical y supraepinal.

Conclusiones

La terapia mediante bombas implantables para administración de analgesia intratecal con ziconotida a nivel cervical y supraespinal parece ser una estrategia prometedora en el tratamiento del dolor refractario de miembro fantasma de miembros superiores. Esta debe ser considerada como una posibilidad terapéutica ofrecida en centros expertos en tratamiento de dolor, tomando en cuenta la complejidad de la técnica y los riesgos inherentes a esta.

Responsabilidades éticas

Protección de personas y animales. Los autores declaran que para esta investigación no se han realizado experimentos en seres humanos ni en animales.

Confidencialidad de los datos. Los autores declaran que han seguido los protocolos de su centro de trabajo sobre la publicación de datos de pacientes.

Consentimiento informado. Se obtuvo el consentimiento informado de todos los participantes individuales incluidos en el estudio.

Financiación

Ninguno de los autores recibió financiamiento externo para la preparación de este trabajo.

Conflicto de intereses

Cada autor certifica que ni él ni un miembro de su familia tiene ninguna asociación comercial (consultorías, propiedad de acciones, participación en patrimonio, acuerdos de patentes / licencias, etc.) que puedan plantear un conflicto de intereses en conexión con el manuscrito presentado. Este trabajo fue presentado en el Congreso Mundial de Medicina del Dolor y Anestesia Regional en abril de 2018, en Nueva York.

Referencias

1. Cadavid Puentes AM, Castañeda Marin EM. Miembro fantasma doloroso muy temprano luego de amputación de la extremidad inferior. *Reporte de caso. Colombian Journal of Anesthesiology* 2013;1:236-239.
2. Malavera Angarita MA, Carrillo Villa S, Gomezese Ribero OF, García RG, Silva Sieger FA. Pathophysiology and treatment of phantom limb pain. *Colombian Journal of Anesthesiology* 2014;42:40-46.
3. Richardson C, Kulkarni J. A review of the management of phantom limb pain: challenges and solutions. *J Pain Res* 2017;10:1861-1870.
4. Luo Y, Anderson TA. Phantom Limb Pain: A Review. *Int Anesthesiol Clin* 2016;54:121-139.
5. Kuffler DP. Origins of Phantom Limb Pain. *Mol Neurobiol* 2018;55:60-69.
6. Melzack R,Coderre TJ, Katz J, Vaccarino AL. Central neuroplasticity and pathological pain. *Ann N Y Acad Sci* 2001;933:157-174.
7. Batsford S, Ryan CG, Martin DJ. Non-pharmacological conservative therapy for phantom limb pain: A systematic review of randomized controlled trials. *Physiother Theory Pract* 2017;33:173-183.
8. Herrador Colmenero L, Perez Mármol JM, Martí-García C, Querol Zaldivar MLÁ, Tapia Haro RM, Castro Sánchez AM, et al. Effectiveness of mirror therapy, motor imagery, and virtual feedback on phantom limb pain following amputation: A systematic review. *Prosthet Orthot Int* 2018;42:288-298.
9. Ferraro F, Jacopetti M, Spallone V, Padua L, Trallesi M, Brunelli S, et al. Diagnosis and treatment of pain in plexopathy, radiculopathy, peripheral neuropathy and phantom limb pain. Evidence and recommendations from the Italian Consensus Conference on Pain on Neurorehabilitation. *Eur J Phys Rehabil Med* 2016;52:855-866.
10. Alviar MJM, Hale T, Dungca M. Pharmacologic interventions for treating phantom limb pain. *Cochrane Database Syst Rev* 2016;10:CD006380.
11. Deer TR, Pope JE, Hayek SM, Bux A, Buchser E, Eldabe S, et al. The Polyanalgesic Consensus Conference (PACC): Recommendations on Intrathecal Drug Infusion Systems Best Practices and Guidelines. *Neuromodulation J Int Neuromodulation Soc* 2017;20:96-132.
12. Falco FJE, Patel VB, Hayek SM, Deer TR, Geffert S, Zhu J, et al. Intrathecal infusion systems for long-term management of chronic non-cancer pain: an update of assessment of evidence. *Pain Physician* 2013;16 (2 Suppl):SE185-216.
13. Wie CS, Derian A. Ziconotide. En: *StatPearls. Treasure Island (FL): StatPearls Publishing; 2017.*
14. Williams JA, Day M, Heavner JE. Ziconotide: an update and review. *Expert Opin Pharmacother* 2008;9:1575-1583.
15. Dupouiron D, Bore F, Lefebvre-Kuntz D, Brenet O, Deboumont S, Dixmieras F, et al. Ziconotide adverse events in patients with cancer pain: a multicenter observational study of a slow titration, multidrug protocol. *Pain Physician* 2012;15:395-403.
16. Brose WG, Gutlove DP, Luther RR, Bowersox SS, McGuire D. Use of intrathecal SNX-111, a novel, N-type, voltage-sensitive, calcium channel blocker, in the management of intractable brachial plexus avulsion pain. *Clin J Pain* 1997;13:256-259.
17. Wallace MS, Rauck R, Fisher R, Charapata SG, Ellis D, Disanayake S, et al. Intrathecal ziconotide for severe chronic pain: safety and tolerability results of an open-label, long-term trial. *Anesth Analg* 2008;106:628-637. table of contents.
18. Wermeling DP, Berger JR. Ziconotide infusion for severe chronic pain: case series of patients with neuropathic pain. *Pharmacotherapy* 2006;26:395-402.
19. Staats PS, Yearwood T, Charapata SG, Presley RW, Wallace MS, Byas-Smith M, et al. Intrathecal ziconotide in the treatment of refractory pain in patients with cancer or AIDS: a randomized controlled trial. *JAMA* 2004;291:63-70.
20. Staquet H, Dupouiron D, Nader E, Menei P. Intracerebroventricular Pain Treatment with Analgesic Mixtures including Ziconotide for Intractable Pain. *Pain Physician* 2016;19:E905-915.
21. Talu GK, Erdine S. Intrathecal morphine and bupivacaine for phantom limb pain: a case report. *Pain Pract Off J World Inst Pain* 2005;5:55-57.
22. Dahm PO, Nitescu PV, Appelgren LK, Curelaru ID. Long-Term Intrathecal Infusion of Opioid and/or Bupivacaine in the Prophylaxis and Treatment of Phantom Limb Pain. *Neuromodulation J Int Neuromodulation Soc* 1998;1:111-128.