

DOI: <https://doi.org/10.5554/22562087.e950>

Reanimación cardiopulmonar en decúbito prono y COVID-19

Cardiopulmonary resuscitation in prone position and COVID-19

Lorena Díaz-Bohada , Juan Camilo Segura-Salguero

Departamento de Anestesiología, Hospital Universitario San Ignacio, Pontificia Universidad Javeriana. Bogotá, Colombia.

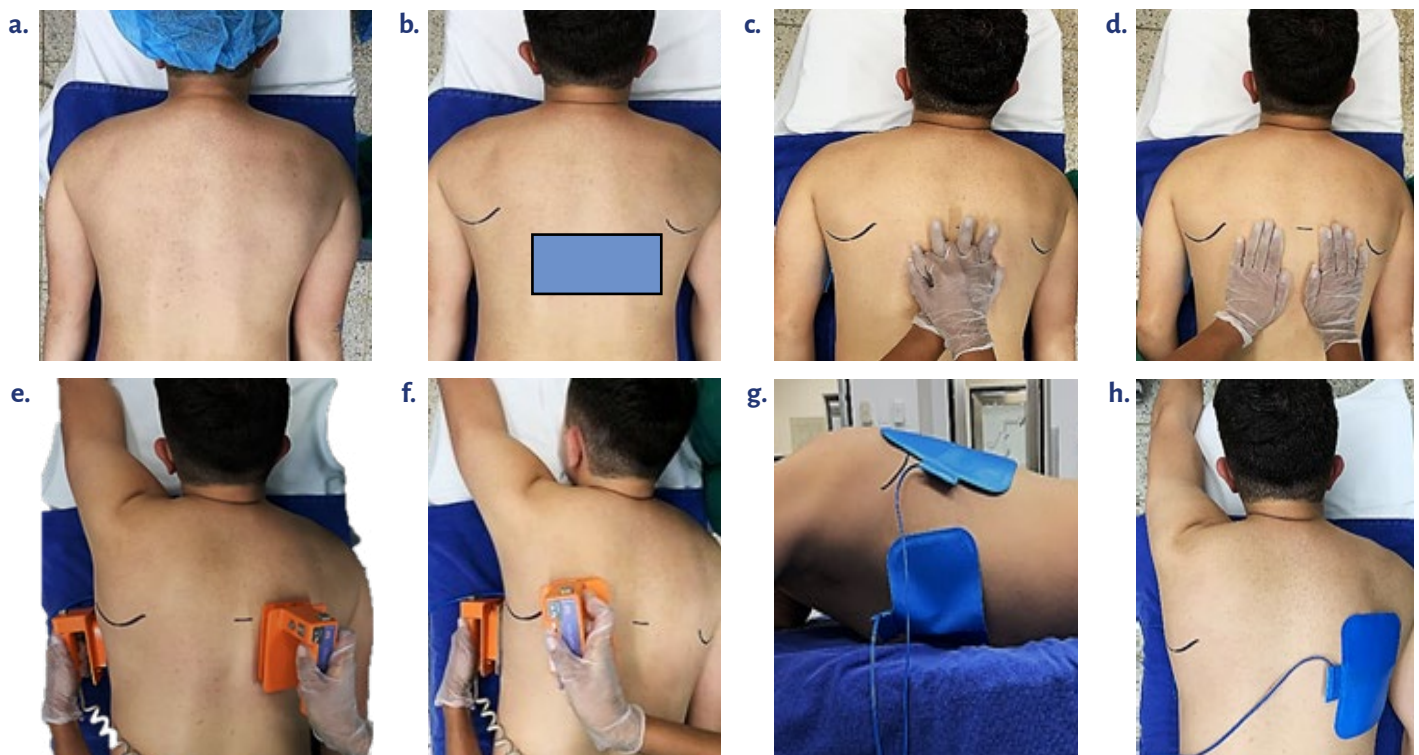
Correspondencia: Departamento de Anestesiología, Hospital Universitario San Ignacio, Pontificia Universidad Javeriana. Carrera 7 No. 40-62. Bogotá, Colombia.

Email: [jldiaz@husi.org.co](mailto:jl Diaz@husi.org.co)

¿Como citar este artículo?

Díaz-Bohada L, Segura-Salguero JC. Cardiopulmonary resuscitation in prone position and COVID-19. Colombian Journal of Anesthesiology. 2021;49:e950.

FIGURA 1. Zona de compresiones cardiacas y desfibrilación en RCP invertida.



a: Paciente en posición prona, **b:** 0-2 niveles inferior a la punta de la escápula, zona sombreada: lugar para realizar compresiones torácicas, **c:** Compresiones con manos entrelazadas, **d:** Compresiones con manos separadas, **e-h:** Posición de desfibrilador o parches.

FUENTE: Autores.

Los pacientes con infección grave por COVID-19 requieren frecuentemente estar en posición decúbito prono (1). Además, estos pacientes con ventilación mecánica tienen más requerimiento de soporte vasopresor (95,4 % vs. 1,5 %) y mayor riesgo de arritmias auriculares (17,7 % vs. 1,9 %) (2). Un estudio en Wuhan, China, informó que el 17,9 % sufrió paro cardíaco intrahospitalario; los ritmos de paro fueron asistolia (89,7 %), actividad eléctrica sin pulso (4,4 %) y ritmos desfibrilables (5,9 %) (3). Con el fin de disminuir los efectos hemodinámicos secundarios a los cambios de posición (4), se su-

giere realizar maniobras de reanimación cardiopulmonar (RCP) en prono (RCP invertida) (5); esta técnica, descrita en 1989 por McNeil, ha demostrado ser exitosa (6,7) efectuando las compresiones precordiales inversas con la velocidad y amplitud usual (8).

En el 86 % de los pacientes, la mayor área del ventrículo izquierdo está localizada entre 0 y 2 segmentos vertebrales por debajo de la línea que cruza los dos ángulos inferiores de las escápulas. En esta localización la maniobra se puede realizar como se muestra en la Figura 1 (9).

Read the English version of this article on the journal website www.revcolanest.com.co

Copyright © 2020 Sociedad Colombiana de Anestesiología y Reanimación (S.C.A.R.E.).

Este es un artículo de acceso abierto bajo la licencia CC BY-NC-ND (<http://creativecommons.org/licenses/by-nc-nd/4.0/>).

Un estudio piloto sugiere que con esta maniobra se generan promedios de presiones arteriales sistólica y media más altas al compararlos con la RCP en supino; esto se puede explicar por la mejor eficiencia de compresión realizada sobre la unión costovertebral torácica. Sin embargo, el bajo poder del estudio y la magnitud del efecto de los resultados hacen necesarios mejores investigaciones que demuestren el posible beneficio de la RCP invertida y sus complicaciones (10).

REFERENCIAS

1. Marini JJ, Gattinoni L. Management of COVID-19 respiratory distress. *JAMA*. 2020;323(22):2329-30. doi: <http://doi.org/10.1001/jama.2020.6825>.
2. Goyal P, Choi JJ, Pinheiro LC, Schenck EJ, Chen R, Jabri A, et al. Clinical characteristics of Covid-19 in New York City. *N Engl J Med*. 2020;382(24):2372-4. doi: <http://doi.org/10.1056/NEJMc2010419>.
3. Shao F, Xu S, Ma X, Xu Z, Lyu J, Ng M, et al. In-hospital cardiac arrest outcomes among patients with COVID-19 pneumonia in Wuhan, China. *Resuscitation*. 2020;151:18-23. doi: <https://doi.org/10.1016/j.resuscitation.2020.04.005>.
4. Jozwiak M, Teboul J-L, Anguel N, Persichini R, Silva S, Chemla D, et al. Beneficial hemodynamic effects of prone positioning in patients with acute respiratory distress syndrome. *Am J Respir Crit Care Med*. 2013;188(12):1428-33. doi: <https://doi.org/10.1164/rccm.201303-0593OC>.
5. Edelson DP, Sasson C, Chan PS, Atkins DL, Aziz K, Becker LB, et al. Interim guidance for basic and advanced life support in adults, children, and neonates with suspected or confirmed COVID-19. *Circulation*. 2020;141:e933-43. doi: <https://doi.org/10.1161/CIRCULATIONAHA.120.047463>.
6. McNeil EL. Re-evaluation of cardiopulmonary resuscitation. *Resuscitation* 1989;18(1):1-5. doi: [https://doi.org/10.1016/0300-9572\(89\)90107-X](https://doi.org/10.1016/0300-9572(89)90107-X).
7. Brown J, Rogers J, Soar J. Cardiac arrest during surgery and ventilation in the prone position: a case report and systematic review. *Resuscitation*. 2001;50(2):233-8. doi: [https://doi.org/10.1016/S0300-9572\(01\)00362-8](https://doi.org/10.1016/S0300-9572(01)00362-8).
8. Cave DM, Gazmuri RJ, Otto CW, Nadkarni VM, Cheng A, Brooks SC, et al. Part 7: CPR techniques and devices: 2010 American Heart Association Guidelines for Cardiopulmonary Resuscitation and Emergency Cardiovascular Care. *Circulation*. 2010;23(1):1-7. doi: <https://doi.org/10.1161/CIRCULATIONAHA.110.970970>.
9. Kwon M-J, Kim E-H, Song I-K, Lee J-H, Kim H-S, Kim J-T. Optimizing prone cardiopulmonary resuscitation. *Anesth Analg*. 2017;124(2):520-3. doi: <https://doi.org/10.1213/ANE.0000000000001369>.
10. Mazer SP, Weisfeldt M, Bai D, Cardinale C, Arora R, Ma C, et al. Reverse CPR: a pilot study of CPR in the prone position. *Resuscitation*. 2003;57(3):279-85. doi: [https://doi.org/10.1016/S0300-9572\(03\)00037-6](https://doi.org/10.1016/S0300-9572(03)00037-6).