



DOI: <https://doi.org/10.5554/22562087.e951>

Nuevos abordajes y alternativas terapéuticas en el tratamiento de la cefalea pospunción dural

New approaches and therapeutic options for post-dural puncture headache treatment

Juliana Caicedo Salazar^a , Ángela María Ríos Medina^{a-c}

^aClínica Comfamiliar. Risaralda, Colombia.

^bLiga Contra el Cáncer. Risaralda, Colombia.

^cUniversidad de Caldas. Manizales, Colombia.

Correspondencia: Clínica Comfamiliar. Avenida Circunvalar 3-01. Pereira, Colombia. **E-mail:** juliana_caicedo@hotmail.com

¿Qué sabemos acerca de este problema?

La cefalea pospunción dural es la complicación más frecuente de las técnicas anestésicas y analgésicas del neuroeje. El parche de sangre se considera el estándar para el manejo de esta complicación, pero existen aún puntos controversiales en su ejecución.

¿Qué aporta este estudio de nuevo?

En la última década se han descrito técnicas regionales que pueden constituir alternativas al parche en determinados escenarios clínicos que son poco conocidas por los anestesiólogos y que además pueden y deben incorporarse en el arsenal terapéutico.

¿Como citar este artículo?

Caicedo Salazar J, Ríos Medina ÁM. New approaches and therapeutic options for post-dural puncture headache treatment. Colombian Journal of Anesthesiology. 2021;49:e951.

Resumen

La cefalea pospunción dural es una complicación frecuente del abordaje del neuroeje. Puede producir incapacidad, insatisfacción con la atención en salud y complicaciones potencialmente graves. Tradicionalmente su manejo inicial incluye medidas generales y de analgesia las cuales tienen baja evidencia. La medida para su tratamiento, con mejor soporte en la literatura, es la realización de parche hemático, el cual informa tasas de mejoría hasta del 70 %. Recientemente se han descrito técnicas regionales, que pueden resultar útiles por ser menos invasivas que el parche hemático, en ciertos contextos clínicos. En este artículo se propone un algoritmo que permite incorporar dichas técnicas al manejo de esta complicación.

Palabras claves

Cefalea pospunción de la duramadre; parche de sangre epidural; bloqueo nervioso; ganglio esfenopalatino; nervio occipital mayor.

Abstract

Post-dural puncture headache is a frequent complication in neuraxial approaches. It may result in disability, healthcare dissatisfaction and potentially serious complications. The traditional initial management includes general and analgesia measures with poor evidence. The treatment approach best supported by the literature is the epidural blood patch for which rates of up 70% improvement have been reported. Regional techniques have been recently described that may be helpful because they are less invasive than the epidural blood patch, under certain clinical circumstances. This article suggests an algorithm that uses such techniques for the management of this complication.

Keywords

Post-dural puncture headache; epidural blood patch; nerve block; sphenopalatine ganglion; greater occipital nerve.

INTRODUCCIÓN

La cefalea pospunción dural (CPPD) es la complicación más frecuente de las técnicas de anestesia y analgesia neuroaxial (1). Se puede presentar al ocurrir una ruptura accidental de la duramadre con una aguja de punción epidural, o posterior a una anestesia raquídea, en especial cuando se usan agujas de grueso calibre o de punta cortante (2). La incidencia estimada para la punción accidental de duramadre con aguja epidural oscila entre un 50-80 % (2), mientras que para CPPD posterior a anestesia espinal puede ser de 4,2-11 % dependiendo del tipo de aguja que se utilice (3); aunque algunas publicaciones hablan de incidencias tan bajas como 1,5 % cuando se usan agujas punta de lápiz y de bajo calibre (4).

La gravedad de los síntomas y la incapacidad que producen puede generar aumento de las estancias hospitalarias y de los costos en la atención en salud, además de la insatisfacción del paciente—especialmente en la población obstétrica, debido a la limitación de la madre para cuidar del recién nacido (5,6)—. Cabe resaltar que es precisamente la población obstétrica la de mayor riesgo de sufrir esta complicación, por tratarse de pacientes de género femenino, jóvenes y en quienes las técnicas de anestesia y analgesia neuroaxial constituyen la primera elección (2).

DEFINICIÓN

La Sociedad Internacional de Cefalea en su definición de CPPD incluyó los siguientes criterios: cefalea que aparece en los cinco días siguientes a una punción dural, acompañada de rigidez nuchal y/o síntomas auditivos subjetivos. Adicionalmente, dentro de los criterios se incluye su tendencia a la mejoría espontánea durante las siguientes dos semanas, o después de sellar el defecto con un parche de sangre autóloga (7). Existen otros síntomas y signos asociados que se pueden presentar en más de un 50 % de los pacientes y pueden incluir: el empeoramiento de la cefalea con la bipedestación

y la mejoría con el decúbito, fotofobia, diplopía y náuseas, que si bien no se incluyen dentro de los criterios diagnósticos, si han sido descritas como típicas de esta entidad (1,6,8). Siempre se debe tener presente que el 5 % de las pacientes obstétricas pueden manifestar características atípicas del cuadro, caso en el cual el elemento postural puede estar ausente (8).

FACTORES DE RIESGO

Los factores que describe la literatura están relacionados con los antecedentes clínicos y demográficos del paciente y las características físicas, entre ellos se pueden mencionar: historia previa de CPPD o de cefalea crónica, sexo femenino, pacientes jóvenes, índice bajo de masa corporal, técnica neuroaxial—agujas de punta cortante, experiencia del operador, hora del día en que se realizó el procedimiento—y los eventos obstétricos—fase del trabajo de parto—(7).

FISIOPATOLOGÍA

Existen dos mecanismos fisiopatológicos principales en la CPPD, que además tienen implicaciones dentro de las alternativas terapéuticas:

- La fuga de líquido cefalorraquídeo (LCR) a través del defecto, que produce tracción de las estructuras del sistema nervioso central, incluidos los nervios craneales sensitivos, y causa dolor.
- La hipotensión intracraneana, que produce una vasodilatación cerebral compensatoria para mantener el volumen intracraneal, lo que causa una cefalea de tipo vascular (6).

DIAGNÓSTICO

Generalmente, se realiza de acuerdo con la presentación clínica, aplicando los criterios diagnósticos descritos. Si el paciente desarrolla algún signo neurológico focal o una

cefalea persistente a pesar de las medidas generales de tratamiento, se debe considerar la interconsulta con neurología y el uso de imágenes diagnósticas, como la resonancia magnética cerebral con contraste (7).

El diagnóstico diferencial, en especial en la población obstétrica, incluye desde la cefalea tensional o migraña hasta condiciones más serias, como preeclampsia, meningitis, trombosis del seno sagital y hemorragia subaracnoidea (9).

TRATAMIENTO

Se han propuesto diversas alternativas terapéuticas para corregir estas alteraciones. A continuación se describen, enfatizando en las técnicas regionales de reciente aparición, las cuales pueden constituir opciones viables en escenarios particulares.

Medidas generales

La mayoría de estas medidas se siguen prescribiendo como terapia de primera línea, a pesar de su bajo nivel de evidencia, y el anestesiólogo debería saber que es muy baja la probabilidad de que los síntomas mejoren por sí solos, especialmente cuando el dolor es fuerte.

Se ha sugerido que aumentar la ingesta o la administración de líquidos por vía endovenosa puede aumentar la producción de LCR; sin embargo, esta medida carece de evidencia y no ha demostrado ser eficaz (10). La literatura recomienda mantener un nivel de hidratación normal, y evitar la deshidratación (5,8).

Por lo general, el médico tratante suele recomendar el reposo en decúbito supino. Esta resulta una medida obvia más que terapéutica, ya que por la misma naturaleza de la cefalea, el reposo aliviará los síntomas; sin embargo, se ha demostrado que no tiene ningún impacto positivo en el tratamiento de la CPPD (10) y que, por el contrario, el reposo prolongado—más de 24 horas—puede aumentar el riesgo de

complicaciones tromboembólicas en la paciente obstétrica (8).

Tratamiento farmacológico

La cafeína es el medicamento que con mayor frecuencia se formula a los pacientes con CPPD, por su potencial efecto de vasoconstricción cerebral. Sin embargo, solo dos ensayos clínicos controlados han evaluado su efectividad, mostrando beneficio únicamente en las primeras horas. Adicionalmente, no se demostró disminución en la necesidad de parche hemático en las pacientes obstétricas tratadas con cafeína, aunque sí mejoría de los puntajes de dolor, al menos en las primeras horas (5,8). La dosis administrada por vía oral o endovenosa debe ser de 300 a 500 mg/día, sin exceder los 900 mg en 24 horas, para evitar reacciones adversas, como insomnio, ansiedad, incluso convulsiones y el paso a través de la leche materna (8). Si bien en Colombia no existe presentación intravenosa de este medicamento y las presentaciones orales disponibles no alcanzarían a completar la dosis diaria recomendada, el consumo de una taza de café —que contiene en promedio 50 a 100 mg de cafeína y su biodisponibilidad por esta vía es cercana al 100 %—, constituye una alternativa terapéutica (5).

Los analgésicos convencionales, como los antiinflamatorios no esteroideos y el acetaminofén, también se prescriben rutinariamente como parte del manejo, aunque su nivel de evidencia para el tratamiento de esta complicación es bajo (5). Si bien la analgesia convencional no alivia la etiología de la CPPD, es necesario tener claro que si la intensidad de los síntomas lo amerita, se deben prescribir analgésicos más potentes, como los opioides, al menos hasta controlar o tratar de manera definitiva los síntomas (8).

A diferencia de los medicamentos mencionados anteriormente, los esteroides —específicamente la hidrocortisona— han demostrado mejores resultados en los ensayos clínicos controlados. Su mecanismo de acción en esta entidad es desconocido,

pero se atribuye su efecto a la acción en el eje hipotálamo-hipófisis-suprarrenal, que incluye el aumento en la producción de LCR por transporte activo de sodio, la expansión del volumen sanguíneo por la liberación de aldosterona y el aumento en la producción de β endorfinas cerebrales (5). Los esquemas propuestos en los ensayos clínicos recomiendan dosis de 100 mg cada 8 horas por 48 horas.

El sumatriptán (agonista de los receptores de serotonina) causa vasoconstricción cerebral y es útil en la cefalea tipo migraña, pero no hay evidencia de su eficacia en la CPPD (7).

Parche hemático

Esta técnica consiste en inyectar sangre autóloga en el espacio epidural a través de una aguja, con el fin de crear un efecto de sello mecánico sobre el defecto existente en la duramadre. La mayoría de pacientes experimentan alivio inmediato de los síntomas, lo que permite inferir que el incremento de volumen dentro del canal lumbar aumenta inmediatamente la presión de LCR.

Muchos aspectos de esta técnica han sido objeto de controversia en la literatura, incluido el momento óptimo de su realización, el volumen y la sustancia que se debe inyectar, entre otros.

Esta alternativa terapéutica, aunque invasiva, es la medida que tiene mejor evidencia en cuanto a mejoría del dolor y duración en el tiempo (2,6) y, por lo tanto, siempre debería hacer parte del algoritmo de manejo. Ante el fracaso de las medidas conservadoras y la persistencia de dolor intenso, se debe considerar el parche hemático, ya que el tratamiento inadecuado y tardío de la CPPD puede tener consecuencias graves a corto y a largo plazo, como trombosis de los senos venosos, hematoma subdural, hipoacusia, parálisis de nervios craneales y cefalea crónica (6,11). Como con cualquier procedimiento médico los riesgos y beneficios deben ser claramente explicados al paciente, ya que la tasa de éxito se encuentra solamente alrededor del 70 % (12). Debe

enfazarse en que puede existir la necesidad de repetir el procedimiento para obtener alivio total de los síntomas.

Se ha evaluado la inyección de cristaloideos en el espacio epidural como medida profiláctica y terapéutica para la CPPD, en bolos o en infusión continua. El aumento de la presión en el canal espinal puede producir alivio transitorio de la cefalea, con la desventaja de que estas sustancias, al ser rápidamente absorbidas del espacio epidural, no producen una mejoría sostenida en el tiempo (8,13). Varios coloides, como dextrans, almidones y gelatinas, también se han evaluado en pequeñas series de casos para inyectarlos en el espacio epidural; sin embargo, no existen ensayos clínicos controlados que verifiquen su seguridad, por lo tanto, su uso rutinario no está recomendado (8). Otra de las medidas descritas en la literatura es el uso de morfina epidural, pero, a pesar de que algunos estudios refieren mejoría de la CPPD, puede aumentar la incidencia de náuseas y vómito. Por otra parte, se ha mencionado un potencial aumento en el riesgo de depresión respiratoria por la posibilidad de paso del opioide al espacio intratecal a través del defecto existente en la duramadre.

Algunos autores han investigado la aplicación del parche hemático como profilaxis, es decir, a través del catéter epidural, antes de ser retirado, después de que ha ocurrido una ruptura accidental de duramadre. Los estudios para evaluar esta conducta presentan varios problemas de diseño, por lo cual la evidencia no es concluyente en este sentido. Por ahora, no se recomienda el uso de parche hemático profiláctico (6).

El alivio de los síntomas mediante el parche se puede explicar por varios mecanismos: primero, el efecto de sello que produce el tapón sanguíneo sobre el orificio en la duramadre evita que el LCR se siga fugando y además genera una reacción inflamatoria que también ayuda a sellar el defecto. Sin embargo, la mejoría de la cefalea es en la mayoría de los casos inmediata, lo cual no se explica solo por este mecanismo, ya que el volumen de LCR se restablecerá a una velocidad de 0,5 ml/hr. Segundo,

el aumento de la presión dentro del canal espinal, la cual, al ser transmitida al espacio intracraneal, genera vasoconstricción cerebral, contrarrestando así los mecanismos que causan la cefalea (6,12).

El momento óptimo para realizar el parche hemático ha sido también objeto de debate. Algunos estudios retrospectivos han sugerido que puede haber una disminución de la eficacia del parche si este se realiza durante las primeras 48 horas posteriores a la punción, lo cual se debería advertir a los pacientes. La sugerencia es que, si los síntomas no son fuertes y no existen signos de alarma, se instaure manejo conservador por un tiempo prudencial, ya que la evolución natural de la enfermedad es hacia la mejoría espontánea, especialmente cuando la CPPD se presenta en el contexto de una punción espinal. Por otra parte, si los síntomas son intensos y pueden atribuirse a un defecto de gran tamaño en la duramadre, el parche hemático debería constituir una opción terapéutica temprana, ya que la posibilidad de mejoría con medidas conservadoras es menor y el riesgo de complicaciones graves, más alto (12). Esta realización temprana puede, desafortunadamente, aumentar el riesgo de que el procedimiento tenga que repetirse para obtener mejoría completa de la sintomatología.

El sitio de la punción para realizar el parche debe ser el mismo en el que se hizo la punción inicial o un nivel por debajo, ya que —mediante la inyección de medio de contraste y estudio de su difusión en el espacio epidural— se ha demostrado que la difusión del líquido inyectado ocurre principalmente en dirección cefálica (12). En cuanto al volumen de sangre por inyectar, la literatura sugiere que la cantidad óptima está entre 15 y 20 cm³, y que por encima de este volumen los riesgos pueden superar los beneficios. Si durante la inyección el paciente sufre dolor lumbar, esta debe ser detenida (1,6,12). Si a pesar de la colocación de un segundo parche hemático la cefalea vuelve a aparecer, se debe reconsiderar el diagnóstico (7).

Entre las complicaciones del parche hemático descritas en la literatura se encuentra el dolor de espalda, aunque generalmente este es autolimitado. Se ha mencionado la aparición de parálisis facial, paraparesia espástica permanente, síndrome

de cauda equina y meningitis, aunque esta última es generalmente asociada a una pobre técnica aséptica o a la diseminación de una infección sistémica.

El riesgo de colocación de sangre en pacientes con cáncer o con infección viral permanece como una preocupación. Las recomendaciones de la literatura se enfocan en evitar, en la medida de lo posible, la colocación del parche hemático por el riesgo de inyectar sangre infectada en el sistema nervioso central y solo dejarlo para los casos graves y con poca respuesta a las medidas conservadoras.

Por último, ha existido controversia acerca de la conveniencia de avanzar un catéter espinal a través del orificio creado después de una punción dural accidental para dejarlo de 12 a 24 horas posteriores a la punción. Al igual que con los puntos discutidos en párrafos anteriores, la evidencia es controversial. Algunos autores han señalado la falta de ensayos clínicos controlados de alta calidad, que permitan tener una conclusión clara respecto a este tema. En 2010, Bradbury y colaboradores mencionaron que la literatura existente estaba lejos de demostrar que esta práctica tuviera alguna utilidad (14).

En 2013 se publicó un metaanálisis que sugiere una disminución de la necesidad de parche hemático en las pacientes obstétricas que tuvieron un catéter espinal; sin embargo, no se demostró reducción en la incidencia de CPPD (6). Si bien este procedimiento podría en teoría incidir en los mecanismos que producen la CPPD—generando una reacción inflamatoria alrededor de la solución de continuidad y evitando que deba realizarse una nueva punción para resituar el catéter epidural—, deben siempre balancearse sus riesgos y beneficios. Esta práctica no debe adoptarse en centros donde la analgesia obstétrica no esté adecuadamente protocolizada, ya que los errores en administración de dosis y volumen de medicamentos pueden resultar en complicaciones graves y potencialmente fatales.

Técnicas regionales como alternativa al parche hemático

Existen escenarios clínicos en los que el paciente puede rechazar el parche hemático (por ejemplo, los Testigos de Jehová) o puede

haber alguna contraindicación para su realización. También se ha planteado la posibilidad de que se ofrezcan a los pacientes alternativas menos invasivas cuando la CPPD es de moderada o baja intensidad (5,15).

Bloqueo del nervio occipital mayor

El bloqueo del nervio occipital mayor o GONB (por sus siglas en inglés de Greater Occipital Nerve Block) es un bloqueo superficial que puede realizarse con guía ultrasonográfica al lado de la cama del paciente. Se ha utilizado usualmente para el manejo de algunos tipos específicos de cefalea crónica, pero recientemente se han publicado series de casos en las que se ha demostrado utilidad para el manejo de CPPD (15-17).

El nervio occipital mayor se origina de la raíz medial del ramo dorsal de C2. Ascende después de emerger por el triángulo suboccipital, por debajo del músculo oblicuo mayor de la cabeza, y se hace superficial entre 2,5 y 5 cm inferolateral a la protuberancia occipital. Inerva la piel, los músculos y los vasos del cuero cabelludo, incluso hasta el vértex, donde empieza a compartir territorio con la rama oftálmica del nervio trigémino (5,18).

La utilidad de bloquearlo en el contexto de una CPPD se ha explicado por un efecto de neuromodulación y disminución de la sensibilización central producida por la irritación meníngea y de los músculos paraespinales, bloqueando las aferencias al asta dorsal de la médula. Adicionalmente, las neuronas sensitivas de la médula cervical alta se encuentran cercanas al núcleo caudal del trigémino, por lo tanto sus aferencias también podrían ser bloqueadas con esta técnica (18).

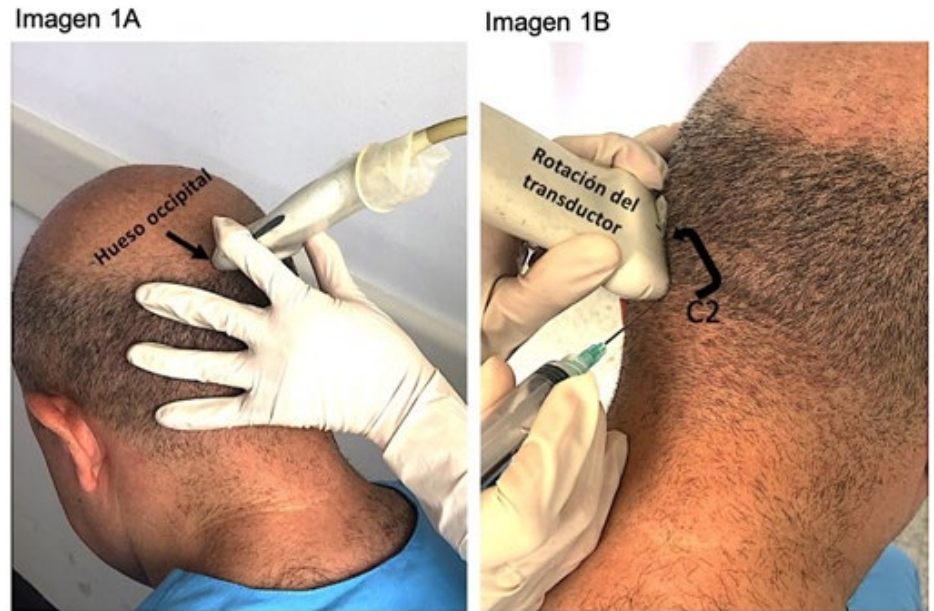Para bloquearlo con ecografía se requiere un transductor lineal de alta frecuencia, una aguja para bloqueo de nervio periférico preferiblemente, bupivacaína al 0,5 % con epinefrina 1:200.000: 3-5 ml como anestésico local, más dexametasona 1 mg —se recomienda el uso de esteroide para prolongar la duración del bloqueo—. También está descrito en la literatura el uso de agujas hipodérmicas para realizar el bloqueo, ya que estas se pueden visualizar fácilmente con el ecógrafo y el riesgo de daño neurológico en este bloqueo es mínimo; además son menos costosas que una aguja para

bloqueo. El abordaje de la aguja puede hacerse por dentro o fuera del plano, aunque con este último se minimizará la distancia por recorrer.

Con el paciente en posición prona o sentado, se realiza un barrido ecográfico con el transductor localizado en eje axial, iniciando en el occipucio, donde se observa una imagen de línea hiperecoica con sombra acústica, correspondiente al hueso occipital. Deslizándolo en sentido caudal se encuentra el arco posterior de la vértebra C1, y más caudalmente el arco posterior de la vértebra C2 (19). El aspecto medial del transductor se fija en este punto, y rotando el lado lateral en dirección cefálica (para quedar con una orientación diagonal), se obtiene la imagen de un eje longitudinal del músculo oblicuo menor de la cabeza que se inserta en las dos estructuras óseas mencionadas (C1 y C2) (Figura 1).

El plano entre el músculo oblicuo menor de la cabeza, que es el más profundo que se observa en la imagen, y el inmediatamente más superficial, espleno de la ca-

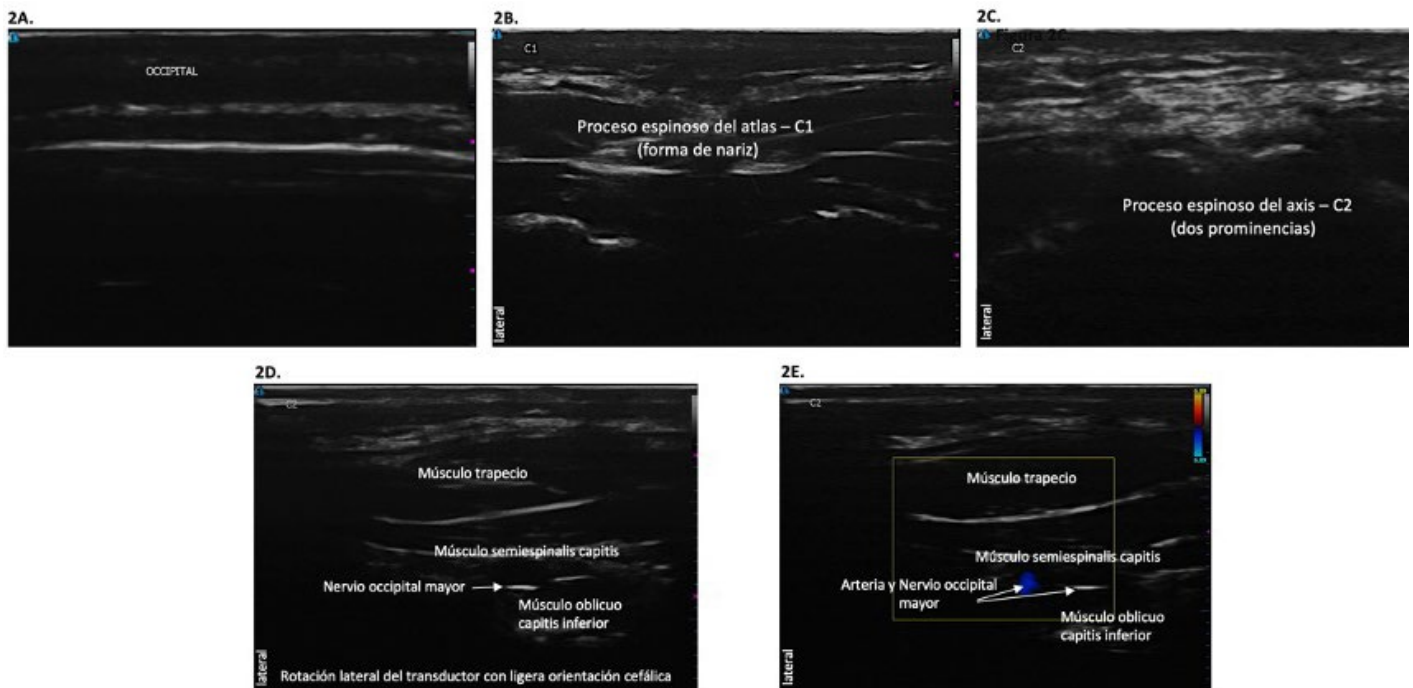
FIGURA 1. Localización del transductor para realizar el bloqueo del nervio occipital mayor.



A. Colocación a la altura del hueso occipital y posterior desplazamiento hacia abajo, hasta llegar al proceso espinoso de C2. B. Rotación lateral en dirección cefálica.

FUENTE: Autoras.

FIGURA 2. Localización del nervio occipital mayor.



A. Se inicia a la altura del hueso occipital, donde se observa una línea hiperecogénica. B. Se dirige el transductor en dirección caudal y se observa el proceso espinoso de C1 en forma de “nariz”. C. Se continúa en sentido caudal hasta observar el proceso espinoso de C2, con dos prominencias. D. Se realiza rotación lateral del transductor con ligera orientación medial para observar tres capas musculares (de superficial a profundo): trapecio (MT), semiespinal de la cabeza (MSC) y oblicuo menor de la cabeza (MOCI). El nervio occipital mayor (NOM) se encuentra en medio de los dos últimos. E. Modo Doppler color con localización de la arteria occipital mayor (flecha horizontal).

FUENTE: Autoras.

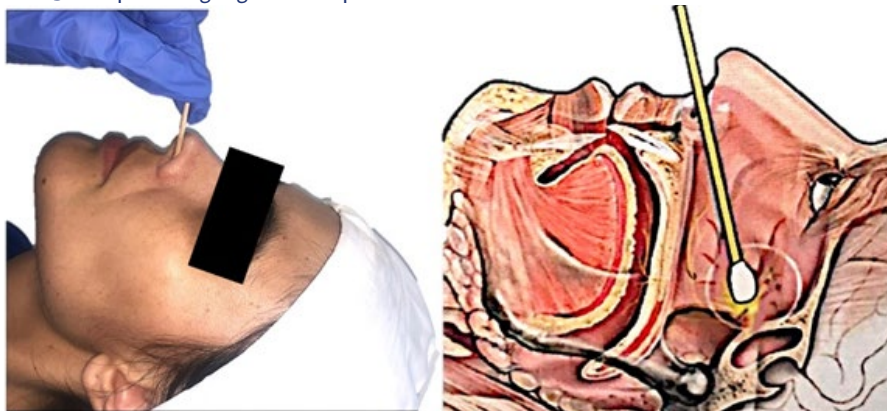
beza, es donde debe depositarse el anestésico local (19).

Otra opción puede ser la de localizar la arteria occipital, la cual se encuentra 1-2 cm inferior y lateral a la protuberancia occipital, y realizar la inyección inmediatamente medial a ella (18) (Figura 2).

La evidencia de este bloqueo para el tratamiento de la CPPD es aún baja. Uno de los reportes de casos más grande cuenta con 21 pacientes; se describió mejoría en los puntajes de escala visual análoga (EVA) del dolor de manera significativa en las pacientes con evaluaciones iniciales entre 4 y 6. Para los pacientes con EVA inicial más alta el bloqueo disminuyó los puntajes de dolor, pero los síntomas tuvieron tendencia a recurrir (16).

Recientemente se publicó un estudio retrospectivo en el que 42 pacientes obstétricas con CPPD fueron intervenidas con bloqueos (GONB y/o esfenopalatino). Al final, solo 9 requirieron intervención con parche hemático por recidiva de los síntomas. Todas ellas habrían tenido punciones dures accidentales con agujas Tuohy. Los autores sugieren entonces, que los bloqueos pueden ser especialmente útiles cuando el defecto en la duramadre no es tan grande y por tanto la fuga de LCR no es alta (15).

FIGURA 3. Bloqueo del ganglio esfenopalatino.



FUENTE: Autoras.

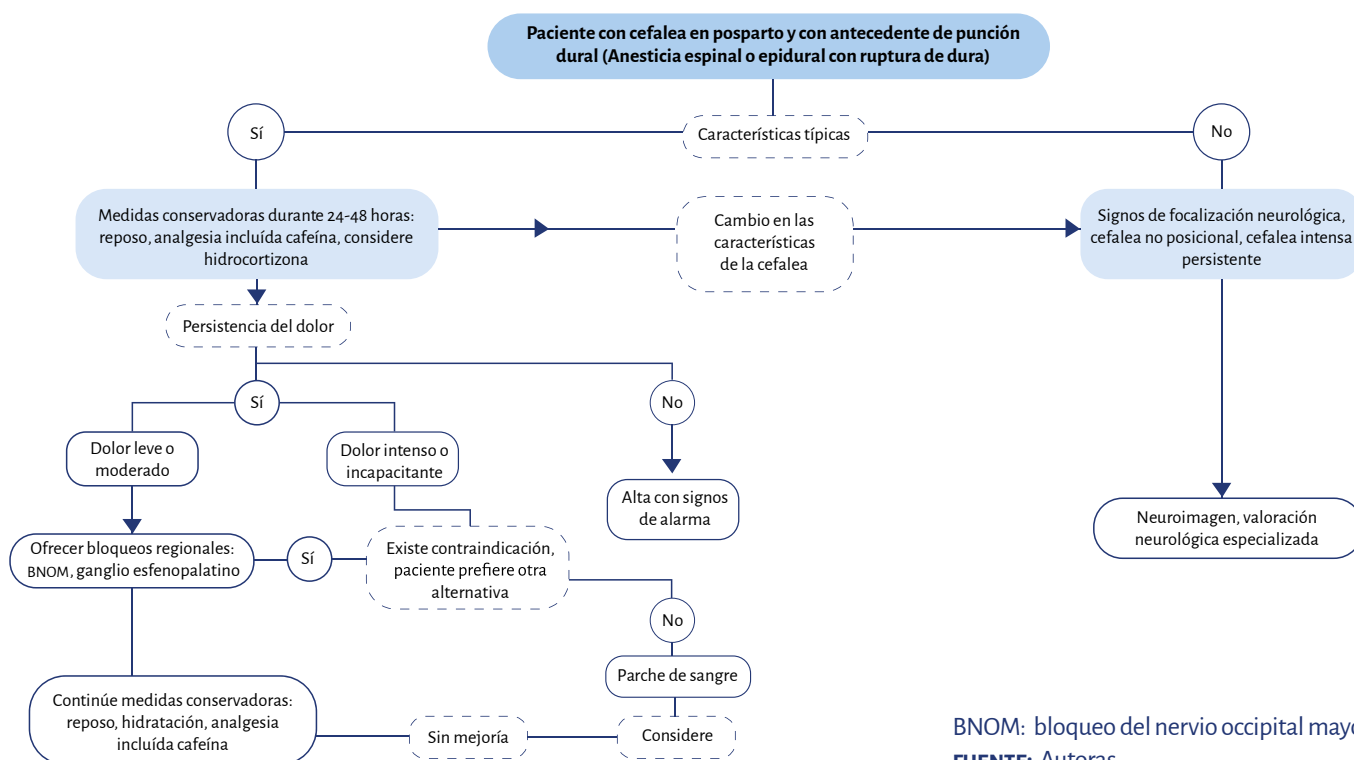
Bloqueo del ganglio esfenopalatino

La segunda técnica regional que se puede usar como alternativa es el bloqueo del ganglio esfenopalatino. Este ganglio contiene fibras parasimpáticas y somatosensoriales y se encuentra localizado en la fosa pterigopalatina, posterior al cornete medio (5,19). Una de las formas de acceder a él es a través de la nariz, y la utilidad de bloquearlo en CPPD se atribuye a la vasoconstricción que se produce con el bloqueo parasimpático (20). Adicionalmente, se ha mencionado que por tener

relación anatómica con el V par (trigémino), puede producirse alivio simultáneo del componente frontal de la cefalea.

Es un bloqueo fácil de realizar y requiere mínimo entrenamiento. Con el paciente en decúbito supino y el cuello en ligera extensión se introduce un hisopo largo —impregnado con anestésico local— por cada una de las fosas nasales, en dirección posterior hasta chocar con la pared de la nasofaringe (20). Algunos reportes de caso han usado lidocaína al 2 o al 4 % en gel o en su presentación líquida, y otros bupivacaína

FIGURA 4. Algoritmo terapéutico propuesto para el manejo de cefalea pospunción dural.



0,5 % (21). Los hisopos deben dejarse en ese lugar al menos 10-15 minutos. El procedimiento puede repetirse con el fin de obtener un bloqueo adecuado (Figura 3).

No hay ensayos clínicos controlados que evalúen este bloqueo hasta ahora. La evidencia disponible está basada en series de casos y estudios retrospectivos que han demostrado mejoría en los puntajes de EVA y disminución del número de pacientes que requieren parche hemático (20).

Con base en la revisión de la literatura para la redacción de este artículo y de acuerdo con su experiencia, las autoras proponen el siguiente algoritmo terapéutico (Figura 4). Este constituye solo una sugerencia y no está basado en una revisión sistemática de la evidencia.

CONCLUSIONES

La CPPD es una complicación frecuente e incapacitante que amerita atención y seguimiento por parte del anestesiólogo. El tratamiento conservador, si bien es instaurado en la mayoría de los casos, tiene poca evidencia y generalmente poca utilidad en los casos graves. La posibilidad de realizar un parche de sangre debe siempre hacer parte del algoritmo de manejo, ya que existen complicaciones graves y potencialmente fatales derivadas del manejo tardío e inadecuado de esta complicación. En las últimas décadas se han descrito técnicas regionales que podrían tener aplicabilidad en los escenarios de CPPD no intensa y sin signos de alarma y frente a las contraindicaciones para realizar el parche hemático.

RECONOCIMIENTOS

Contribuciones de los autores

JCS y AMRM participaron en la planificación del trabajo, búsqueda y análisis de literatura y redacción del manuscrito.

Asistencia para el estudio

Ninguna declarada.

Apoio financiero y patrocinio

Ninguno declarado.

Conflicto de intereses

Ninguno declarado.

Agradecimientos

Agradecemos al doctor Antonio Bonilla quien participó en la concepción y elaboración del algoritmo terapéutico presentado en el taller "Crisis en anestesia regional" en el marco del XXXIII Congreso Colombiano de Anestesiología y Reanimación.

REFERENCIAS

- Gaiser RR. Postdural puncture headache: An evidence-based approach. *Anesthesiol Clin*. 2017;35(1):157-67. doi: <http://doi.org/10.1016/j.anclin.2016.09.013>.
- Thew M, Paech MJ. Management of postdural puncture headache in the obstetric patient. *Curr Opin Anaesthesiol*. 2008;21(3):288-92. doi: <http://doi.org/10.1016/10.1097/ACO.0b013e3282f8e21a>.
- Nath S, Koziazar A, Badhiwala JH, et al. Atraumatic versus conventional lumbar puncture needles: a systematic review and meta-analysis. *Lancet*. 2018;391(10126):1197-204. doi: [http://doi.org/10.1016/S0140-6736\(17\)32451-0](http://doi.org/10.1016/S0140-6736(17)32451-0).
- Bedoya-Jaramillo TM, Trespalacios EMV, Vasco-Ramírez M. Postdural puncture headache with cutting spinal needle vs pencil point spinal needle: Systematic review. *Rev Chil Anest*. 2020;49(1):92-102. doi: <https://doi.org/10.25237/revchil anestv49n01.07>.
- Katz D, Beilin Y. Review of the alternatives to epidural blood patch for treatment of postdural puncture headache in the parturient. *Anesth Analg*. 2017;124(4):1219-28. doi: <http://doi.org/10.1016/j.ane.2017.04.002>.
- Peralta F, Devroe S. Any news on the postdural puncture headache front? *Best Pract Res Clin Anaesthesiol*. 2017;31(1):35-47. doi: <http://doi.org/10.1016/j.bpa.2017.04.002>.
- Olesen J, Bes A, Kunkel R, Lance JW, Nappi G, Pfaffenrath V, et al. The International Classification of Headache Disorders, 3rd edition (beta version). *Cephalalgia*. 2013;33(9):629-808. doi: <http://doi.org/10.1016/j.1177/0333102413485658>.
- Russell R, Laxton C, Lucas DN, Niewiarowski J, Scrutton M, Stocks G. Treatment of obstetric post-dural puncture headache. Part 1: conservative and pharmacological management. *Int J Obstet Anesth*. 2019;38:93-103. doi: <http://doi.org/10.1016/j.ijoa.2018.12.006>.
- Cuypers V, Van de Velde M, Devroe S. Intracranial subdural haematoma following neuraxial anaesthesia in the obstetric population: a literature review with analysis of 56 reported cases. *Int J Obstet Anesth*. 2016;25:58-65. doi: <http://doi.org/10.1016/j.ijoa.2015.09.003>.
- Arévalo-Rodríguez I, Ciapponi A, Muñoz L, Roqué i Figuls M, Bonfill Cosp X. Posture and fluids for preventing post-dural puncture headache. *Cochrane Database Syst Rev*. 2013;(7):CD009199. doi: <http://doi.org/10.1016/10.1002/14651858.CD009199.pub2>.
- Moore AR, Wieczorek PM, Carvalho JCA. Association between post-dural puncture headache after neuraxial anesthesia in childbirth and intracranial subdural hematoma [published online ahead of print, 2019 Sep 16]. *JAMA Neurol*. 2019;77(11):65-72. doi: <http://doi.org/10.1016/10.1001/jamaneurol.2019.2995>.
- Russell R, Laxton C, Lucas DN, Niewiarowski J, Scrutton M, Stocks G. Treatment of obstetric post-dural puncture headache. Part 2: epidural blood patch. *Int J Obstet Anesth*. 2019;38:104-18. doi: <http://doi.org/10.1016/10.1016/j.ijoa.2018.12.005>.
- Apfel CC, Saxena A, Cakmakcaya OS, Gaiser R, George E, Radke O. Prevention of postdural puncture headache after accidental dural puncture: a quantitative systematic review. *Br J Anaesth*. 2010;105(3):255-63. doi: <http://doi.org/10.1016/10.1093/bja/aeq191>.
- Bradbury CL, Singh SI, Badder SR, Wakely LJ, Jones PM. Prevention of post-dural puncture headache in parturients: a systematic review and meta-analysis. *Acta Anaesthesiol Scand*. 2013;57(4):417-30. doi: <http://doi.org/10.1016/10.1111/aas.12047>.
- Xavier J, Pinho S, Silva J, et al. Postdural puncture headache in the obstetric population: a new approach? *Reg Anesth Pain*

- Med. 2020;45(5):373-6. doi: <http://doi.org/10.1016/10.1136/rapm-2019-101053>
16. Akyol F, Binici O, Kuyruklyildiz U, Karabakan G. Ultrasound-guided bilateral greater occipital nerve block for the treatment of post-dural puncture headache. *Pak J Med Sci.* 2015;31(1):111-5. doi: <http://doi.org/10.1016/10.12669/pjms.311.5759>
17. Niraj G, Kelkar A, Girotra V. Greater occipital nerve block for postdural puncture headache (PDPH): a prospective audit of a modified guideline for the management of PDPH and review of the literature. *J Clin Anesth.* 2014;26(7):539-44. doi: <http://doi.org/10.1016/10.1016/j.jclinane.2014.03.006>
18. Sola C, Dadure C, Choquet O, Capdevila X. New York School of Regional Anesthesia NY-SORA. [Internet]. 2020. [citado: 2020 ago. 14]. Disponible en: <https://www.nysora.com/techniques/head-and-neck-blocks/nerve-blocks-face/>
19. Nair AS, Kodisharapu PK, Anne P, Saifuddin MS, Asiel C, Rayani BK. Efficacy of bilateral greater occipital nerve block in postdural puncture headache: a narrative review. *Korean J Pain.* 2018;31(2):80-6. doi: <http://doi.org/10.1016/10.3344/kjp.2018.31.2.80>
20. Nair AS, Rayani BK. Sphenopalatine ganglion block for relieving postdural puncture headache: technique and mechanism of action of block with a narrative review of efficacy. *Korean J Pain.* 2017;30(2):93-7. doi: <http://doi.org/10.1016/10.3344/kjp.2017.30.2.93>
21. Cardoso JM, Sá M, Graça R, et al. Bloqueio do ganglio esfenopalatino para cefaleia pós-punção dural em contexto de ambulatório [Sphenopalatine ganglion block for postdural puncture headache in ambulatory setting]. *Rev Bras Anesthesiol.* 2017;67(3):311-3. doi: <http://doi.org/10.1016/10.1016/j.bjan.2017.02.003>