



REVISIÓN

Carcinoma escamocelular cutáneo del tronco y las extremidades: utilidad del ganglio centinela en su estadificación



Daniel Fernando Contreras Pérez^{a,*}, Juan Pablo Molina Jiménez^{b,c}
y Sandra Esperanza Díaz Casas^c

^a Cirugía de Mama y Tumores de Tejidos Blandos, Hospital Pablo Tobón Uribe, Medellín, Colombia

^b Cirugía de Mama y Tumores de Tejidos Blandos, Fundación Universitaria Ciencias de la Salud, Bogotá D. C., Colombia

^c Cirugía de Mama y Tumores de Tejidos Blandos, Instituto Nacional de Cancerología, Bogotá D. C., Colombia

Recibido el 27 de julio de 2016; aceptado el 5 de abril de 2017

Disponible en Internet el 27 de julio de 2017

PALABRAS CLAVE

Carcinoma de células escamosas;
Neoplasia de células escamosas;
Neoplasias cutáneas;
Biopsia del ganglio linfático centinela;
Escisión del ganglio linfático;
Ganglios linfáticos;
Extremidades

KEYWORDS

Squamous cell carcinoma;
Squamous Cell Neoplasms;
Skin Neoplasms;

Resumen El carcinoma escamocelular (CEC) tiene un comportamiento biológico más agresivo cuando exhibe factores de riesgo. En este grupo, se comprometen los ganglios linfáticos hasta en 21% de los casos lo que disminuye la supervivencia a 5 años. El examen clínico de las cadenas ganglionares puede tener una tasa de falsos negativos cercana a 39%, determinando la necesidad de una herramienta que permita evaluar el compromiso ganglionar de un modo más preciso. La biopsia del ganglio centinela ha sido documentada en la estadificación del CEC de cabeza y cuello, y el CEC de origen anogenital, pero en estas series de casos hay un escaso número de pacientes correspondientes a CEC cutáneo del tronco y las extremidades. El objetivo de esta revisión es describir las indicaciones y la plausibilidad de estadificar la extensión ganglionar usando la biopsia de ganglio centinela en pacientes con CEC cutáneo del tronco y extremidades. © 2017 Instituto Nacional de Cancerología. Publicado por Elsevier España, S.L.U. Todos los derechos reservados.

Skin Squamous Cell Carcinoma of the trunk and limbs: Role of Sentinel Node Biopsy in its staging

Abstract Squamous Cell Carcinoma (SCC) is associated with a more aggressive biological behaviour in the presence of risk factors. High risk SCC may present with lymph node metastasis in 21% of patients, with the consequent reduction in overall survival. The physical examination

* Autor para correspondencia.

Correo electrónico: danielcontrerasp@hotmail.com (D.F. Contreras Pérez).

Sentinel Lymph Node Biopsy;
Lymph Node Excision;
Lymph Nodes;
Extremities, Limbs

lymph nodes can have a false-negative rate between 15% and 39%, thus requiring the need to find a new diagnostic tool that allows a more precise evaluation of lymph node involvement. Sentinel lymph node biopsy has been reported in case series of patients with head and neck SCC, and genital SCC, but there are few case reports about skin SCC of the trunk and extremities. The aim of this review is to describe the indications and feasibility of using sentinel lymph node biopsy to assess lymph node status in patients with skin SCC of trunk and limbs.

© 2017 Instituto Nacional de Cancerología. Published by Elsevier España, S.L.U. All rights reserved.

Introducción

El carcinoma escamocelular (CEC) es un cáncer originado en los queratinocitos de la epidermis¹. Se ha clasificado dentro del grupo de carcinomas de piel no melanoma que integra: el carcinoma basocelular; el CEC y otros de menor incidencia como el dermatofibrosarcoma protuberans; el carcinoma de células de Merkel; el sarcoma de Kaposi; el queratoacantoma; el tumor fusocelular; el carcinoma sebáceo, y tumores de anexos cutáneos, entre otros².

EL CEC corresponde a un 20% de los anteriores, siendo el segundo en frecuencia después del carcinoma basocelular³⁻⁵. En Estados Unidos su incidencia ha tenido un incremento significativo en los últimos años², con una incidencia de 356 por cada 100.000 en hombres blancos expuestos al sol⁶.

Karia *et al.* estimaron que en el 2012 se diagnosticaron entre 186.157 y 419.543 nuevos casos de CEC en la población blanca de Estados Unidos, de los cuales el 3% desarrollaron compromiso ganglionar y el 70% de estos últimos fallecieron a causa de CEC⁴.

En el *Anuario estadístico 2012* del Instituto Nacional de Cancerología de Colombia (INC) el CEC correspondió al 16,1% de los casos de cáncer de piel⁷. Solo hace mención al CEC como diagnóstico general sin discriminarlo por su sitio anatómico. En la literatura mundial tampoco existe una publicación que permita evaluar la proporción de casos de CEC cutáneo (no anogenital) del tronco y las extremidades, quedando sugerido que el CEC del tronco y extremidades (sumando CEC cutáneo y CEC anogenital) puede corresponder a ese 25% del total de CEC, que resta al 75% que se localizan en las áreas fotoexpuestas de la cabeza y el cuello⁸. Lo anterior probablemente sea el resultado de la conducta mundial de no reportar en los sistemas de registro epidemiológico los carcinomas escamocelulares ni los basocelulares².

La incidencia de CEC es significativamente mayor en hombres que en mujeres, con una razón de 2:1⁹. La exposición excesiva y crónica a la radiación ultravioleta es el factor de riesgo más importante para desarrollar el CEC, lo que explica que las superficies cutáneas expuestas al sol sean las más proclives a estar afectadas por este cáncer. Existen otros factores de riesgo importantes como: el fototipo; el aumento en la prevalencia del virus del papiloma humano (VPH); la exposición a radiación ionizante; las cicatrices de

quemaduras; las úlceras crónicas; los factores congénitos, y la inmunosupresión, bien sea por enfermedades como la leucemia, el linfoma, el VIH/SIDA o iatrogénicamente inducida en pacientes con enfermedad autoinmune o en receptores de trasplante de órganos, y en aquellos que han recibido terapia dirigida hacia mutaciones del RAF con medicamentos como el vemurafenib¹⁻³.

Se denomina CEC *in situ* cuando está confinado a la epidermis, pero sus células pueden adquirir la capacidad de infiltrar la membrana basal y extenderse a la dermis y demás estructuras subyacentes, denominándose un CEC *invasor*. La gran mayoría de los casos corresponden a CEC *invasores de bajo riesgo*, con una baja tasa de metástasis que fluctúa entre 2 y 5%^{3,5,9-11}. No obstante existe un subgrupo denominado CEC *de alto riesgo*, con un comportamiento biológico más agresivo y una tasa de compromiso ganglionar de hasta 21%, exhibiendo mayor recurrencia locorregional y de metástasis a distancia¹². Este grupo está determinado por características clínicas e histológicas que comprenden: el CEC recurrente; el estado de inmunosupresión del paciente; los CEC originados en úlceras crónicas, quemaduras, fístulas y cicatrices acuñados bajo el término de úlcera de Marjolin, diámetro de la lesión mayor a 2 cm, espesor tumoral mayor de 2 mm, pobre o ningún grado de diferenciación histológica, y la invasión perineural^{6,11,13-20}. En los casos de compromiso nodal existe una supervivencia a 5 años de 26% a 34%^{21,22}.

Se ha descrito que algunos subtipos histológicos de CEC tienen un comportamiento más agresivo. Dentro de ellos cabe destacar el de patrón desmoplásico, con una mayor tasa de recurrencia^{6,20,23} y los subtipos adenoide, adenoescamoso, fusocelular y pseudoangiosarcomatoso, que exhiben características histológicas agresivas^{2,24}. Sin embargo, estos subtipos histológicos no cuentan aún con resultados conclusivos para ser designados CEC *invasor de alto riesgo*^{20,25}.

Estrategia de búsqueda

La búsqueda se realizó en las bases de datos de Pubmed y Lilacs con los términos MeSH y DeCS especificados. Se aceptaron artículos de revisión, reportes de caso, series de casos, ensayos clínicos y metaanálisis, así como la bibliografía secundaria derivada de los artículos hallados y publicados en inglés, español y portugués. Se excluyeron artículos que no tuvieran el texto completo disponible y no hubo restricción respecto a su año de publicación.

Manejo y estadificación del CEC

Las metástasis locales y regionales ocurren generalmente a través del sistema linfático vecino a la lesión en dirección hacia los ganglios linfáticos regionales^{22,26}. Es por ello que la aproximación diagnóstica inicial en CEC de alto riesgo consiste en determinar el compromiso linfático regional para definir la necesidad de el vaciamiento ganglionar¹². Esta evaluación se realiza a través del examen físico, siendo los grupos ganglionares axilares y epitrocleares los más frecuentemente afectados en tumores de los miembros superiores; los grupos inguinofemoral y poplíteo en tumores de los miembros inferiores; y los grupos axilar, inguinal y supraclavicular en los casos en que el CEC afecta el tronco².

Dependiendo de la presencia o la ausencia de adenopatías locales y teniendo en consideración los grupos de riesgo se determina el abordaje terapéutico (fig. 1) de la siguiente manera:

Manejo pacientes con CEC de bajo riesgo

El tratamiento inicial en pacientes con **CEC de bajo riesgo sin adenopatía palpable** es la resección local amplia con márgenes quirúrgicos adecuados²⁷. Esta conducta se basa en recomendaciones establecidas por estudios observacionales que tienen en cuenta el tamaño, la localización y las características histológicas del tumor. Para la mayoría de CEC de bajo riesgo se recomiendan márgenes quirúrgicos de 4-6 mm^{24,28-30}.

La conducta en pacientes con **CEC de bajo riesgo con adenopatía palpable** es la escisión del tumor con margen quirúrgico de 4-6 mm^{24,29} y el estudio del ganglio mediante aspiración con aguja fina (ACAF). Si el informe citológico es *negativo* se encuentra indicado realizar biopsia escisional de la adenopatía, con el fin de hacer el diagnóstico diferencial entre un verdadero negativo (adenopatía de etiología inflamatoria/infecciosa) y un falso negativo³¹. Si el ACAF es *positivo* el paciente debe ser estudiado con imágenes para caracterizar el compromiso ganglionar y será definido como candidato a un vaciamiento ganglionar del nivel afectado y de un nivel superior cuando sea factible³¹.

Manejo pacientes con CEC de alto riesgo

En pacientes con **CEC de alto riesgo sin adenopatía palpable** está indicada la resección local con márgenes laterales y profundos mayores de 6 mm cuando sea clínica y quirúrgicamente viable^{20,24}. En ausencia de una conducta sedimentada en la literatura, considerando la naturaleza agresiva de estas lesiones y su extensión subclínica²⁰, en el INC se realiza biopsia del ganglio centinela y resección del tumor primario con un margen quirúrgico de 2 cm y cuando es necesario se realiza una amputación o desarticulación.

En pacientes con **CEC de alto riesgo con adenopatía palpable** se debe realizar ACAF de la adenopatía. Si esta es positiva el paciente debe ir a resección local amplia con margen quirúrgico de 2 cm y vaciamiento ganglionar, de lo contrario se realiza la resección y biopsia del ganglio centinela (31). En algunos pacientes con carcinoma escamocelular de gran tamaño con compromiso óseo o neurovascular, la resección quirúrgica incluye amputaciones menores y mayores con el objetivo de lograr márgenes quirúrgicos sin compromiso tumoral.

El *vaciamiento ganglionar* es la técnica más sensible para la estadificación ganglionar, pero se evita su uso como método diagnóstico de rutina por la morbilidad propia de un procedimiento invasivo con complicaciones como el linfedema de la extremidad y la susceptibilidad a infecciones de tejidos blandos, lesiones neurológicas y vasculares. Se han descrito técnicas de estadificación ganglionar mediante evaluación ecográfica asociada a ACAF ecoguiada con una precisión del 93% en CEC de cabeza, cuello y genital^{32,33}. Bajo la necesidad de considerar un método de diagnóstico menos invasivo y por ende menos mórbido, ha surgido la biopsia de ganglio centinela como un estrategia alterna para la identificación de micro o macrometástasis ganglionar en cadenas ganglionares negativas a la palpación.

Utilidad del ganglio centinela en el CEC

El ganglio centinela es el primer ganglio de una cadena linfática en recibir el drenaje de un territorio tisular. Su técnica se encuentra descrita y bien definida desde la década de los años 80 y para su marcación se usa azul de isosulfán o azul de metileno o un nanocoloide marcado con Tecnecio 99³⁴.

La biopsia de ganglio centinela tiene una utilidad establecida en la estadificación del cáncer de mama y del melanoma, siendo ampliamente aceptado como una técnica mínimamente invasiva y de alta precisión para detectar metástasis ganglionares subclínicas³⁵⁻⁴².

La utilidad clínica del ganglio centinela en melanoma ha motivado su aplicación en otras malignidades cutáneas en las que el riesgo de compromiso nodal supera el umbral del 10%. Numerosos estudios han evaluado la utilidad del ganglio centinela en cáncer escamocelular de cabeza, cuello y en territorio vulvar con resultados que sugieren su utilidad en CEC de alto riesgo^{14,22,26,43-46}. La mayoría de las metástasis del CEC migran inicialmente a un ganglio linfático y posteriormente se diseminan a otros ganglios, los pulmones, el hígado, el cerebro, la piel o los huesos, lo que hace suponer que la detección temprana de micrometástasis en el ganglio centinela, con el posterior vaciamiento ganglionar que ese hallazgo deriva, podría impactar favorablemente en la supervivencia libre de enfermedad y la supervivencia global de los pacientes⁸, sin embargo estos aspectos deben ser evaluados en estudios prospectivos sobre la utilidad del ganglio centinela en CEC.

El estudio del ganglio centinela ha ganado espacio en el CEC de cabeza y cuello y en el CEC anogenital; al ser comparada con imágenes y con el vaciamiento ganglionar la *palpación de las cadenas ganglionares reporta falsos negativos del 15 a 39% en la detección de metástasis ganglionares en CEC*^{32,33,47}. La técnica del ganglio centinela ha sido validada en pacientes con CEC oral y se encuentran en proceso de estudio a gran escala para evaluar su precisión diagnóstica en este grupo de pacientes.

La *tasa de detección del ganglio centinela* se puede ver disminuida cuando existe antecedente de interrupción de la continuidad de la vía linfática, como en los casos de cirugía o radioterapia previa en el trayecto entre la lesión y la cadena ganglionar más cercana¹². En CEC de cabeza y cuello, donde existe un drenaje linfático complejo, la tasa de detección ha sido descrita del 95%⁴⁸, y del 96% en los CEC cutáneos no anogenitales, la cual es optimizada cuando es realizada con

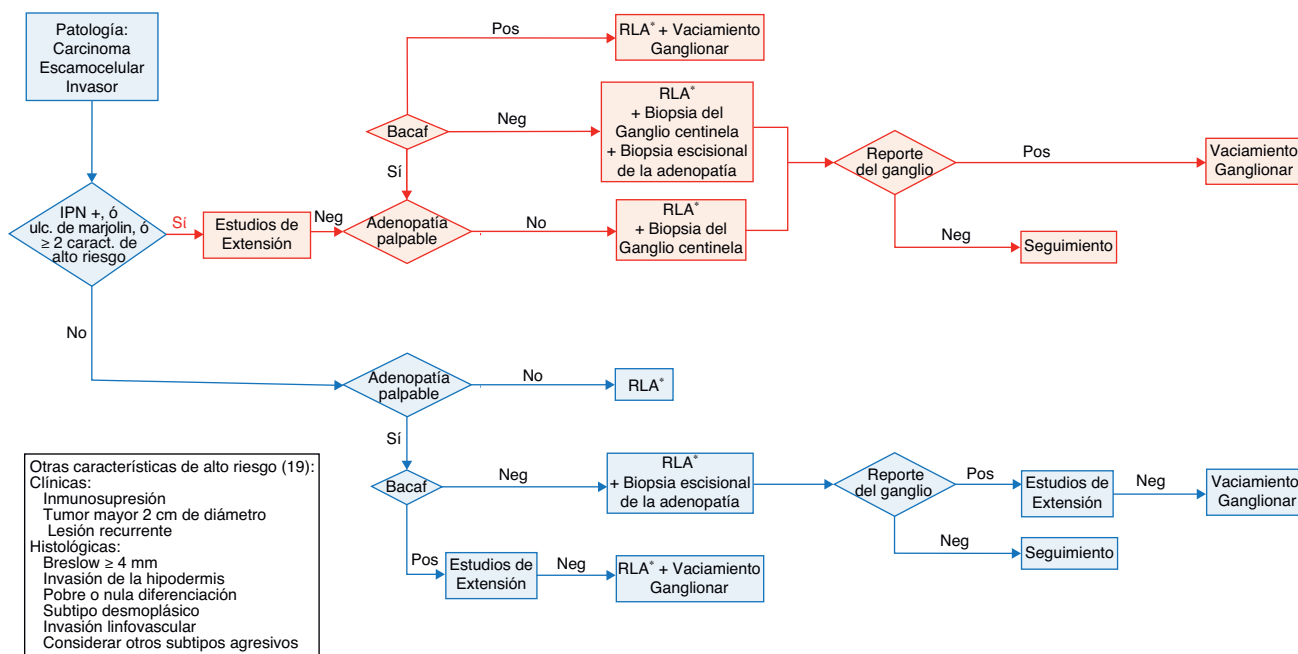


Figura 1 Flujograma de la estadificación y manejo quirúrgico del paciente con CEC no anogenital del tronco y extremidades. IPN +: Presencia de Invasión PeriNeural. Ulc. de Marjolin: Origen en úlcera de Marjolin. RLA: Resección local amplia. BACAF: Biopsia por Aspiración con Aguja Fina. Pos: Reporte de compromiso tumoral. Neg: Ausencia de compromiso tumoral. *Se deben asegurar márgenes quirúrgicos negativos, si son reportados comprometidos por tumor, se recomienda su ampliación.

técnica dual usando inyección de radiocoloide y tinción con azul¹².

A diferencia de los pacientes con CEC de cabeza-cuello y CEC anogenital, en pacientes con CEC de tronco y extremidades no hay evidencia científica de alta calidad que permita establecer la utilidad del ganglio centinela para el CEC de alto riesgo. La evidencia se encuentra limitada a pequeñas series de casos en las que se expone el uso de esta técnica como extrapolación del procedimiento en CEC de cabeza y cuello⁴⁹⁻⁵². En la tabla 1 se extraen los pacientes con CEC no anogenital del tronco y extremidades de los reportes y series de casos disponibles en la literatura, a quienes se les realizó biopsia de ganglio centinela^{9, 18, 22, 26, 43, 46, 49-58}. La experiencia de casos clínicos sugiere que la biopsia de ganglio centinela en esas localizaciones permite identificar de forma precisa el compromiso metastásico ganglionar y además de ser un procedimiento bien tolerado por los pacientes. Sin embargo, es necesaria la realización de ensayos clínicos al respecto para definir el beneficio en la supervivencia y establecer una indicación precisa⁸.

Tasa de positividad en cadenas No palpables (cN0)

Con el sistema alternativo de la clasificación de la AJCC-7 propuesta por Schmitt *et al.* se obtienen tasas de positividad del 29% del ganglio centinela cuando es realizado en los pacientes con más de dos factores de riesgo, en contraste con aquellos con un solo factor de riesgo en quienes la tasa de positividad es del 7%⁸. Los factores de riesgo tenidos en cuenta por Schmitt *et al.* son el tamaño tumoral mayor de 2 cm, pobre o nula diferenciación histológica, invasión

perineural e invasión tumoral sobrepasando la hipodermis. No incluyeron el Breslow porque la mayoría de las biopsias eran por afeitado, lo que limitó el estudio del espesor tumoral como factor de riesgo⁵⁹. Sin embargo, el Breslow debe seguir siendo considerado un factor de riesgo de metástasis⁶⁰, como fue demostrado en el estudio de Veness donde el 30% de los 266 pacientes con CEC de cabeza y cuello desarrollaron enfermedad metastásica a la cadena ganglionar a pesar de tener un diámetro tumoral menor de 2 cm, pero con un espesor tumoral importante⁶⁰. Aquellos CEC con 4 factores de riesgo o con compromiso óseo (T3 del AJCC) tienen una tasa de positividad del 50% en la biopsia del ganglio centinela^{8, 30}.

Falsos negativos al compararse con linfadenectomía y/o seguimiento

En series de pacientes con CEC con 12 y 9 ganglios centinelas negativos se han reportado tasas de falsos negativos de 8% y 11% respectivamente, correspondientes a dos tumores localizados en cuero cabelludo y en el pulgar: el primero corroborado en la linfadenectomía cervical y el segundo por presentar metástasis a distancia y muerte en un periodo de 9 meses. Dentro de las posibles causas se encuentran: la baja experiencia en la realización del procedimiento; la alteración del drenaje linfático por una resección/reconstrucción previa; las vías alternas no identificadas de diseminación linfática; los criterios no unificados para la selección de los pacientes^{43, 56}, sin olvidar aquellos debidos a una falla en los cortes seriados, tinción inmunohistoquímica y lectura histopatológica del ganglio, descritos en CEC anogenital^{12, 61}.

Tabla 1 Pacientes reportados en las series de casos con CEC no anogenital del tronco y extremidades a quienes se les realizó biopsia de ganglio centinela

Autor	Año de publicación	Tipo de Estudio	Localización		# de pacientes con GC positivo/Total de pacientes con Biopsia de GC	Falso Negativo*	Observaciones
			Tronco	M. Sup.			
Stadelmann (53)	1997	Reporte de Caso	0	1	0	1/1	0
Michl (25)	2003	Serie de Casos	1	1	2	2/4	0
Reschly (21)	2003	Serie de Casos	0	2	2	2/4	0
Eastman (45)	2004	Serie de Casos	0	4 casos	2 casos	4 casos/6 casos	6 casos en 4 pacientes
Ozcelik (49)	2004	Reporte de Caso	0	0	1	0/1	0
Wagner (42)	2004	Serie de Casos	0	3	3	0/6	0
Yamada (54)	2004	Reporte de Caso	0	0	1	0/1	0
Hatta (50)	2005	Serie de Casos	0	0	4	0/4	ND
Perez-Naranjo (55)	2005	Reporte de Caso	0	0	1	0/1	0
Renzi (6)	2007	Serie de Casos	ND	ND	1 + ND	1/1 + ND	ND
Sahn (56)	2007	Serie de Casos	2	2	1	0/5	1
Cuccia (51)	2008	Serie de Casos	0	6	0	0/6	0
Fujiwara (57)	2009	Serie de Casos	1	0	2	1/3	ND
Kwon (58)	2011	Serie de Casos	1	2	0	0/3	0
Liu (52)	2011	Reporte de Caso	0	0	1	0/1	0
Krediet (17)	2015	Serie de Casos	2	1	6	2/9	1
TOTAL			7	22	27	13/56	2

GC: Ganglio Centinela.

* : Reportado por linfadenectomía o por seguimiento. ND: Información No Disponible.

En la revisión sistemática de Ross y Schmults¹², de los 85 pacientes con CEC cutáneo que incluyó pacientes con CEC cutáneo de cabeza y cuello, a 20 pacientes se les realizó linfadenectomía independientemente del reporte negativo del ganglio centinela y se identificó un paciente con compromiso ganglionar (sensibilidad 95%) correspondiente al falso negativo descrito previamente por Wagner⁴³.

Complicaciones

La biopsia de ganglio centinela en CEC presenta una baja tasa de complicaciones que suelen ser leves con un manejo adecuado, entre ellas: hematoma, seroma, fístula linfática, infección y dehiscencia de la herida¹². Se hace énfasis que los estudios requieren un seguimiento mayor a 5 años para establecer las verdaderas tasas de recurrencia y metástasis en los pacientes con CEC de alto riesgo con ganglio centinela reportado negativo⁸.

Conclusión

Desde hace 10 años en el INC se realiza biopsia de ganglio centinela a los pacientes con CEC de alto riesgo no anogenital del tronco y extremidades, siguiendo el algoritmo de la figura 1, lo que ha permitido recolectar la experiencia con 60 pacientes que constituye la serie de casos más extensa en este tema. Los resultados preliminares muestran compromiso tumoral del ganglio centinela en el 15% de los casos y eso se asocia a factores de mal pronóstico como: el Breslow mayor de 4 mm, la invasión linfovascular o perineural, el origen en úlceras crónicas y la inmunosupresión⁶². Se resalta la necesidad de estudios prospectivos y controlados en este campo.

Es así que con el objetivo de definir la presencia de metástasis ganglionares se documenta la plausibilidad de realizar la biopsia del ganglio centinela en casos de CEC de alto riesgo no anogenital del tronco y extremidades sin compromiso metastásico a distancia que no tienen adenopatía palpable y en aquellos que debutan con adenopatía palpable cuyo ACAF haya sido reportado negativo^{12,31}.

Bibliografía

1. Baykal C, Yazganoglu KD. Malignant Epithelial Tumors. En: Baykal C, Yazganoglu KD, editores. *Clinical Atlas of Skin Tumors*. Springer; 2014. p. 296–334.
2. Bhambri SD, Scott. Bhambri, Avani Squamous Cell Carcinoma. En: Rigel DS, editores. *Cancer of the Skin*. Second edition ed. Elsevier Inc.; 2011. p. 124–39.
3. Alam M, Ratner D. Cutaneous squamous-cell carcinoma. *N Engl J Med*. 2001;344:975–83.
4. Karia PS, Han J, Schmults CD. Cutaneous squamous cell carcinoma: estimated incidence of disease, nodal metastasis, and deaths from disease in the United States, 2012. *J Am Acad Dermatol*. 2013;68:957–66.
5. Brougham ND, Dennett ER, Cameron R, Tan ST. The incidence of metastasis from cutaneous squamous cell carcinoma and the impact of its risk factors. *J Surg Oncol*. 2012;106:811–5.
6. Brantsch KD, Meisner C, Schönfisch B, Trilling B, Wehner-Caroli J, Röcken M, et al. Analysis of risk factors determining prognosis of cutaneous squamous-cell carcinoma: a prospective study. *Lancet Oncol*. 2008;9:713–20.
7. Instituto Nacional de Cancerología. Anuario Estadístico 2012. Bogotá, 2015.
8. Schmitt AR, Brewer JD, Bordeaux JS, Baum CL. Staging for cutaneous squamous cell carcinoma as a predictor of sentinel lymph node biopsy results: meta-analysis of American Joint Committee on Cancer criteria and a proposed alternative system. *JAMA Dermatol*. 2014;150:19–24.
9. Renzi C, Caggiati A, Mannooranparampil TJ, Passarelli F, Tartaglione G, Pennasilico GM, et al. Sentinel lymph node biopsy for high risk cutaneous squamous cell carcinoma: case series and review of the literature. *Eur J Surg Oncol*. 2007;33:364–9.
10. Joseph MG, Zulueta WP, Kennedy PJ. Squamous cell carcinoma of the skin of the trunk and limbs: the incidence of metastases and their outcome. *Aust N Z J Surg*. 1992;62:697–701.
11. Weinberg AS, Ogle CA, Shim EK. Metastatic cutaneous squamous cell carcinoma: an update. *Dermatol Surg*. 2007;33:885–99.
12. Ross AS, Schmults CD. Sentinel lymph node biopsy in cutaneous squamous cell carcinoma: a systematic review of the English literature. *Dermatol Surg*. 2006;32:1309–21.
13. North JH, Spellman JE, Driscoll D, Velez A, Kraybill WG, Petrelli NJ. Advanced cutaneous squamous cell carcinoma of the trunk and extremity: analysis of prognostic factors. *J Surg Oncol*. 1997;64:212–7.
14. Cherpelis BS, Marcusen C, Lang PG. Prognostic factors for metastasis in squamous cell carcinoma of the skin. *Dermatol Surg*. 2002;28:268–73.
15. Mullen JT, Feng L, Xing Y, Mansfield PF, Gershenwald JE, Lee JE, et al. Invasive squamous cell carcinoma of the skin: defining a high-risk group. *Ann Surg Oncol*. 2006;13:902–9.
16. Schmults CD, Karia PS, Carter JB, Han J, Qureshi AA. Factors predictive of recurrence and death from cutaneous squamous cell carcinoma: a 10-year, single-institution cohort study. *JAMA Dermatol*. 2013;149:541–7.
17. Reule RB, Golda NJ, Wheeland RG. Treatment of cutaneous squamous cell carcinoma with perineural invasion using Mohs micrographic surgery: report of two cases and review of the literature. *Dermatol Surg*. 2009;35:1559–66.
18. Krediet JT, Beyer M, Lenz K, Ulrich C, Lange-Asschenfeldt B, Stockfleth E, et al. Sentinel lymph node biopsy and risk factors for predicting metastasis in cutaneous squamous cell carcinoma. *Br J Dermatol*. 2015;172:1029–36.
19. Thompson AK, Kelley BF, Prokop LJ, Murad MH, Baum CL. Risk Factors for Cutaneous Squamous Cell Carcinoma Recurrence, Metastasis, and Disease-Specific Death: A Systematic Review and Meta-analysis. *JAMA Dermatol*. 2016;152:419–28.
20. (SIGN). SIGN. Management of primary cutaneous squamous cell carcinoma. Edinburgh: SIGN; 2014. June 2014 [(SIGN publication no. 140)]. Disponible en: <http://www.sign.ac.uk/pdf/SIGN140.pdf>.
21. Rowe DE, Carroll RJ, Day CL. Prognostic factors for local recurrence, metastasis, and survival rates in squamous cell carcinoma of the skin, ear, and lip. Implications for treatment modality selection. *J Am Acad Dermatol*. 1992;26:976–90.
22. Reschly MJ, Messina JL, Zaulyanov LL, Cruse W, Fenske NA. Utility of sentinel lymphadenectomy in the management of patients with high-risk cutaneous squamous cell carcinoma. *Dermatol Surg*. 2003;29:135–40.
23. Breuninger H, Schaumburg-Lever G, Holzschuh J, Horny HP. Desmoplastic squamous cell carcinoma of skin and vermilion surface: a highly malignant subtype of skin cancer. *Cancer*. 1997;79:915–9.
24. NCCN. Squamous Cell Skin Cancer (Guideline Version 1.2016) Disponible en: https://www.nccn.org/professionals/physician_gls/pdf/squamous.pdf.
25. García O, Díaz S, Vergara E, Duarte C, Ángel J, Villamizar L, et al. Sentinel Node in Cutaneous Malignant Melanoma in the Trunk and Extremities: Experience at the National Cancer

- Institute, Bogotá, Colombia, 2000-2007. *Rev Colomb Cancerol*. 2011;15:119-26.
26. Michl C, Starz H, Bachter D, Balda BR. Sentinel lymphonodectomy in nonmelanoma skin malignancies. *Br J Dermatol*. 2003;149:763-9.
 27. Lane JE, Kent DE. Surgical margins in the treatment of nonmelanoma skin cancer and mohs micrographic surgery. *Curr Surg*. 2005;62:518-26.
 28. Lansbury L, Bath-Hextall F, Perkins W, Stanton W, Leonardi-Bee J. Interventions for non-metastatic squamous cell carcinoma of the skin: systematic review and pooled analysis of observational studies. *BMJ*. 2013;347:f6153.
 29. Brodland DG, Zitelli JA. Surgical margins for excision of primary cutaneous squamous cell carcinoma. *J Am Acad Dermatol*. 1992;27:241-8.
 30. Palyca P, Koshenkov VP, Mehnert JM. Developments in the treatment of locally advanced and metastatic squamous cell carcinoma of the skin: a rising unmet need. *Am Soc Clin Oncol Educ Book*. 2014:e397-404.
 31. Farasat S, Yu SS, Neel VA, Nehal KS, Lardaro T, Mihm MC, et al. A new American Joint Committee on Cancer staging system for cutaneous squamous cell carcinoma: creation and rationale for inclusion of tumor (T) characteristics. *J Am Acad Dermatol*. 2011;64:1051-9.
 32. Knappe M, Louw M, Gregor RT. Ultrasonography-guided fine-needle aspiration for the assessment of cervical metastases. *Arch Otolaryngol Head Neck Surg*. 2000;126:1091-6.
 33. Land R, Herod J, Moskovic E, King M, Sohaib SA, Trott P, et al. Routine computerized tomography scanning, groin ultrasound with or without fine needle aspiration cytology in the surgical management of primary squamous cell carcinoma of the vulva. *Int J Gynecol Cancer*. 2006;16:312-7.
 34. Salguero-Fernández I, Rios-Buceta L, Jaén-Olasolo P. [Sentinel lymph node in nonmelanoma skin cancer]. *Actas Dermosifiliogr*. 2011;102:589-98.
 35. Morton DL, Thompson JF, Essner R, Elashoff R, Stern SL, Nieweg OE, et al. Validation of the accuracy of intraoperative lymphatic mapping and sentinel lymphadenectomy for early-stage melanoma: a multicenter trial. Multicenter Selective Lymphadenectomy Trial Group. *Ann Surg*. 1999;230:453-63.
 36. Gershenwald JE, Thompson W, Mansfield PF, Lee JE, Colome MI, Tseng CH, et al. Multi-institutional melanoma lymphatic mapping experience: the prognostic value of sentinel lymph node status in 612 stage I or II melanoma patients. *J Clin Oncol*. 1999;17:976-83.
 37. Krag D, Weaver D, Ashikaga T, Moffat F, Klimberg VS, Shriver C, et al. The sentinel node in breast cancer—a multicenter validation study. *N Engl J Med*. 1998;339:941-6.
 38. McMasters KM, Tuttle TM, Carlson DJ, Brown CM, Noyes RD, Glaser RL, et al. Sentinel lymph node biopsy for breast cancer: a suitable alternative to routine axillary dissection in multi-institutional practice when optimal technique is used. *J Clin Oncol*. 2000;18:2560-6.
 39. McMasters KM, Noyes RD, Reintgen DS, Goydos JS, Beitsch PD, Davidson BS, et al. Lessons learned from the Sunbelt Melanoma Trial. *J Surg Oncol*. 2004;86:212-23.
 40. Berk DR, Johnson DL, Uzieblo A, Kiernan M, Swetter SM. Sentinel lymph node biopsy for cutaneous melanoma: the Stanford experience, 1997-2004. *Arch Dermatol*. 2005;141:1016-22.
 41. Morton DL, Thompson JF, Cochran AJ, Mozzillo N, Elashoff R, Essner R, et al. Sentinel-node biopsy or nodal observation in melanoma. *N Engl J Med*. 2006;355:1307-17.
 42. Johnson TM, Sondak VK, Bichakjian CK, Sabel MS. The role of sentinel lymph node biopsy for melanoma: evidence assessment. *J Am Acad Dermatol*. 2006;54:19-27.
 43. Wagner JD, Evdokimow DZ, Weisberger E, Moore D, Chuang TY, Wenck S, et al. Sentinel node biopsy for high-risk nonmelanoma cutaneous malignancy. *Arch Dermatol*. 2004;140:75-9.
 44. Altinyollar H, Berberoğlu U, Celen O. Lymphatic mapping and sentinel lymph node biopsy in squamous cell carcinoma of the lower lip. *Eur J Surg Oncol*. 2002;28:72-4.
 45. Nouri K, Rivas MP, Pedroso F, Bhatia R, Civantos F. Sentinel lymph node biopsy for high-risk cutaneous squamous cell carcinoma of the head and neck. *Arch Dermatol*. 2004;140:1284.
 46. Eastman AL, Erdman WA, Lindberg GM, Hunt JL, Purdue GF, Fleming JB. Sentinel lymph node identifies occult nodal metastases in patients with Marjolin's ulcer. *J Burn Care Rehabil*. 2004;25:241-5.
 47. Ali S, Tiwari RM, Snow GB. False-positive and false-negative neck nodes. *Head Neck Surg*. 1985;8:78-82.
 48. Sloan P. Head and neck sentinel lymph node biopsy: current state of the art. *Head Neck Pathol*. 2009;3:231-7.
 49. Özçelik D, Tatlıdede S, Hacikerim S, Uğurlu K, Atay M. The use of sentinel lymph node biopsy in squamous cell carcinoma of the foot: a case report. *J Foot Ankle Surg*. 2004;43:60-3.
 50. Hatta N, Morita R, Yamada M, Takehara K, Ichiyanagi K, Yokoyama K. Implications of popliteal lymph node detected by sentinel lymph node biopsy. *Dermatol Surg*. 2005;31:327-30.
 51. Cuccia G, Colonna MR, Papalia I, Manasseri B, Romeo M, d'Alcontres FS. The use of sentinel node biopsy and selective lymphadenectomy in squamous cell carcinoma of the upper limb. Usefulness of sentinel node biopsy to avoid useless lymphadenectomies in high-risk upper limb SCC. *Ann Ital Chir*. 2008;79:67-71.
 52. Liu YY, Rozen WM, Rahdon R. Sentinel lymph node biopsy for squamous cell carcinoma of the extremities: case report and review of the literature. *Anticancer Res*. 2011;31:1443-6.
 53. Stadelmann WK, Javaheri S, Cruse CW, Reintgen DS. The use of selective lymphadenectomy in squamous cell carcinoma of the wrist: a case report. *J Hand Surg Am*. 1997;22:726-31.
 54. Yamada M, Hatta N, Sogo K, Komura K, Hamaguchi Y, Takehara K. Management of squamous cell carcinoma in a patient with recessive-type epidermolysis bullosa dystrophica. *Dermatol Surg*. 2004;30:1424-9.
 55. Perez-Naranjo L, Herrera-Saval A, Garcia-Bravo B, Perez-Bernal AM, Camacho F. Sentinel lymph node biopsy in recessive dystrophic epidermolysis bullosa and squamous cell carcinoma. *Arch Dermatol*. 2005;141:110-1.
 56. Sahn RE, Lang PG. Sentinel lymph node biopsy for high-risk nonmelanoma skin cancers. *Dermatol Surg*. 2007;33:786-92.
 57. Fujiwara M, Mizukami T, Suzuki A, Fukamizu H. Sentinel lymph node detection in skin cancer patients using real-time fluorescence navigation with indocyanine green: preliminary experience. *J Plast Reconstr Aesthet Surg*. 2009;62:e373-8.
 58. Kwon S, Dong ZM, Wu PC. Sentinel lymph node biopsy for high-risk cutaneous squamous cell carcinoma: clinical experience and review of literature. *World J Surg Oncol*. 2011;9:80.
 59. Jambusaria-Pahlajani A, Kanetsky PA, Karia PS, Hwang WT, Gelfand JM, Whalen FM, et al. Evaluation of AJCC tumor staging for cutaneous squamous cell carcinoma and a proposed alternative tumor staging system. *JAMA Dermatol*. 2013;149:402-10.
 60. Veness MJ, Palme CE, Morgan GJ. High-risk cutaneous squamous cell carcinoma of the head and neck: results from 266 treated patients with metastatic lymph node disease. *Cancer*. 2006;106:2389-96.
 61. Terada KY, Shimizu DM, Wong JH. Sentinel node dissection and ultrastaging in squamous cell cancer of the vulva. *Gynecol Oncol*. 2000;76:40-4.
 62. Diaz S, Molina J, Contreras D, Lopez D, Garcia O, García M, et al. Sentinel node in squamous cell carcinoma of the skin at the trunk and extremities: Experience in a Latin American reference center. Publishing process.