



REPORTE DE CASO

Microangiopatía trombótica en paciente con cáncer de origen desconocido



Alejandra Castillo Ramirez, José Burillo Lorente y Pablo Javier Marchena Yglesias*

Departamento de Medicina Interna y Urgencias, Parc Sanitari sant Joan de Déu, Sant Boi de Llobregat, Barcelona, España

Recibido el 25 de enero de 2017; aceptado el 8 de junio de 2017

Disponible en Internet el 6 de septiembre de 2017

PALABRAS CLAVES:

Trombocitopenia;
Anemia hemolítica
microangiopática;
Cáncer de origen
desconocido;
Metástasis

Resumen La microangiopatía trombótica asociada a cáncer (MTAC) comprende la presencia de anemia hemolítica microangiopática, trombocitopenia y lesión isquémica de órganos en pacientes con neoplasia de origen conocido o desconocido. Su diagnóstico es desafiante pues suele ser confundido con la púrpura trombocitopénica trombótica, que es la causa más frecuente de microangiopatía trombótica en pacientes sanos. La MTAC puede ser manifestación de la neoplasia en sí misma o manifestación de complicación de la quimioterapia, por lo que tiene un pronóstico pobre. A continuación se presenta el caso de una paciente que desarrolló MTAC en el contexto de cáncer metastásico de origen primario desconocido.

© 2017 Instituto Nacional de Cancerología. Publicado por Elsevier España, S.L.U. Todos los derechos reservados.

KEYWORDS

Thrombocytopenia;
Microangiopathic
Haemolytic Anaemia;
Cancer With Unknown
Primary Site;
Metastatic

Thrombotic microangiopathy in a patient with cancer of unknown origin

Abstract Cancer-associated thrombotic microangiopathy (CATM) consists of microangiopathic haemolytic anaemia, thrombocytopenia, and ischaemic end organ-damage in patients with a known or unknown primary malignancy. Its diagnosis is challenging, as it is sometimes confused with thrombotic thrombocytopenic purpura, which is the most common cause of thrombotic microangiopathy in healthy patients. CATM can be a manifestation of the malignancy itself or a chemotherapy-related complication, with these patients having a poor prognosis. A case is presented of a patient who developed CATM in the context of metastatic cancer with an unknown primary site.

© 2017 Instituto Nacional de Cancerología. Published by Elsevier España, S.L.U. All rights reserved.

Introducción

Las microangiopatías trombóticas (MAT) son un conjunto de entidades que tienen en común la presencia de anemia

* Autor para correspondencia.

Correo electrónico: pjmy1@yahoo.es (P.J. Marchena Yglesias).

hemolítica microangiopática, trombocitopenia y compromiso de órganos¹. En los pacientes adultos sin cáncer, la púrpura trombocitopénica trombótica es la forma más frecuente de MAT y la piedra angular de su manejo es la plasmaféresis. Sin embargo, en pacientes con microangiopatía trombótica asociada a cáncer (MTAC) este manejo no ha demostrado tener beneficios². La prevalencia de detección MTAC está subestimada hoy en día debido a la baja sospecha clínica de esta, lo que promueve una reducción en las opciones terapéuticas que de por sí son limitadas².

Caso clínico

Mujer de 72 años de edad que consultó al servicio de urgencias por dolor progresivo de dos meses de evolución en la región lumbar, con irradiación a cara dorsal de ambos muslos de características lacerantes; el dolor se exacerbaba con los movimientos y mejoraba parcialmente con el uso de opioides y antiinflamatorios no esteroideos. Adicionalmente, previo al inicio de los síntomas también refirió: tos seca; disnea con medianos esfuerzos; astenia; adinamia; hiporexia, y pérdida de 9 kg de peso de 2 meses de evolución. Como antecedentes médicos de importancia se encontraban: hipertensión arterial y diabetes mellitus 2 controladas.

Al examen físico la paciente se encontraba alerta, orientada, sin signos de dificultad respiratoria con signos vitales estables y facies álgica; llama la atención taquicardia, diaforesis profusa y en la exploración del abdomen se detectó la presencia de distensión abdominal con movimientos intestinales, abdomen no doloroso a la palpación, sin adenopatías o megalias, resto de exploración normal.

Pruebas complementarias

Al ingreso presentaba un hemograma normal, a excepción de una trombocitopenia y neutrofilia leve, proteinograma, trasaminasas y función renal normal. Por otra parte, gamma glutamiltransferasa (GGT) 149 UI/L (7- 43UI/L), lactato deshidrogenasa (LDH) 610 UI/L (< 395 UI/L) y fosfatasa alcalina (FA) 449 UI/L (< 100 UI/L). La paciente asiste con estudio de gammagrafía ósea y tomografía de columna dorsal sin contraste realizados ambulatoriamente un mes previo al ingreso que muestran múltiples lesiones óseas localizadas en región parietal bilateral y frontal izquierda de calota craneal, columna vertebral, pelvis, hombro derecho, clavícula derecha, esternón y tercio proximal de fémur. Ante el posible diagnóstico de cáncer metastásico de origen desconocido, se solicitaron mamografía, radiografía de tórax,

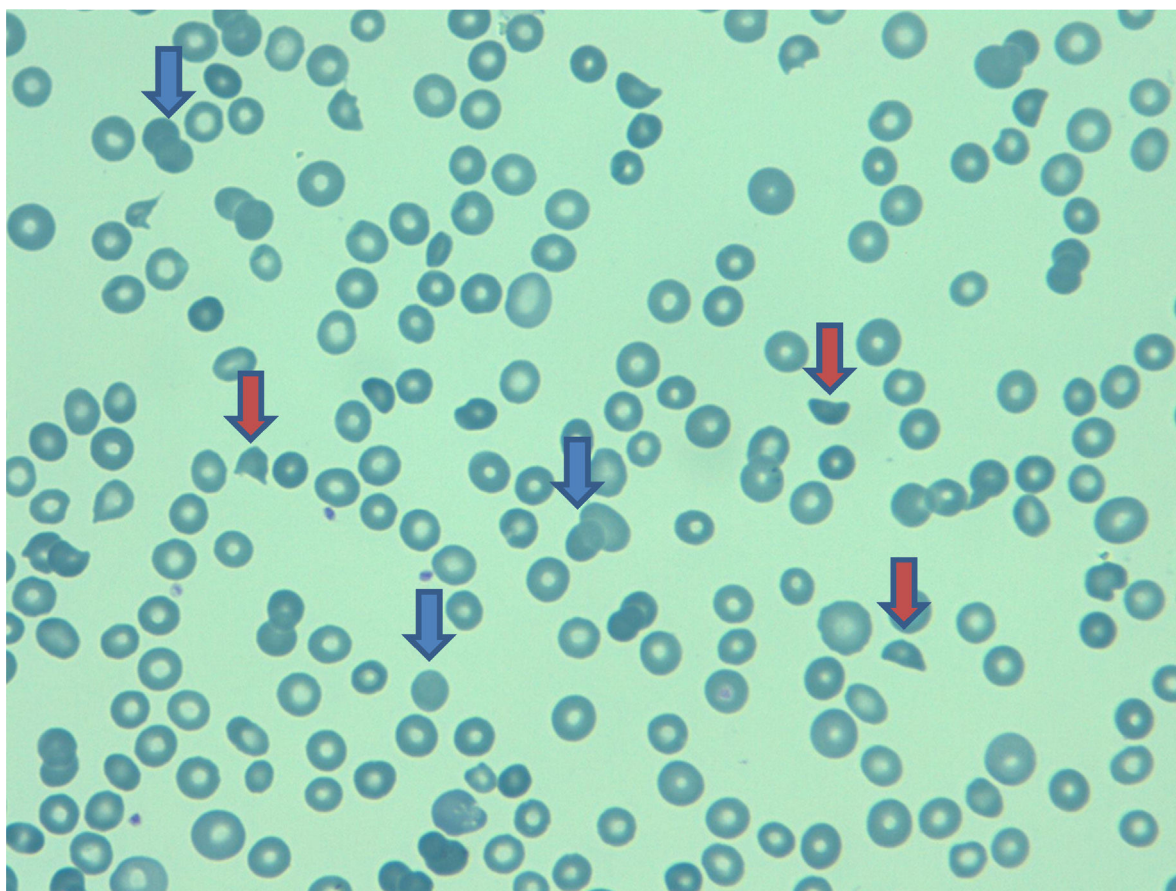


Figura 1 Frotis de sangre periférica, con presencia de esquistocitos o células "casco" (flecha roja), microesferocitos (flechas azules), hallazgos sugestivos de hemolisis microvascular.

proteinuria en 24 horas e inmunofijación, ecografía de tiroi-des y tomografía de cráneo, sin reportar hallazgos sugestivos de lesión neoplásica primaria. En tomografía axial com-putarizada toraco-abdominal se describieron nuevamente múltiples lesiones óseas dorsales y lumbares, sobre todo en D11 y D12 compatibles con metástasis, sin especificar pre-sencia de alguna lesión tumoral torácica o intraabdominal; no obstante, se evidencia patrón en vidrio esmerilado en la ventana pulmonar en ambos campos pulmonares y una ocupación nodular de morfología oval en aurícula izquierda. En ecocardiograma se confirmó la presencia de una imagen circular exógena de 1,6 cm x 2,1 cm localizada en aurícula izquierda, de bordes bien definidos y poco móvil, que no fue ocupada por contraste, y no fue posible diferenciar entre un trombo intracavitario o mixóma auricular. Cardiología sugi-rió cardioresonancia que no se realizó por tórpida evolución clínica de la paciente.

Evolución

Por los hallazgos ecocardiográficos, sin descartarse un trombo intraauricular, se decide iniciar anticoagulación plena con heparina de bajo peso molecular (1 mg/kg/12 horas). La paciente desde el inicio presentó un curso clí-nico tórpido por pobre control del dolor y al cabo de 5 días después del ingreso presentó signos de dificultad respiratoria y se descartó tromboembolismo pulmonar por

angioTAC. Posteriormente, desarrolló anasarca, descenso de la hemoglobina a 8,2 g/dL (previa 12,9 g/Dl) con ade-cuada respuesta medular (reticulocitos 9,3%) y disminución del conteo plaquetario (plaquetas 66.000 cel/m³, previa 121 cel/m³). Se extendió estudio de anemia hemolítica que mostró: hiperbilirrubinemia (bilirrubina total 24,8 umol/L, previa 12,2 umol/L); test de Coombs directo negativo, LDH 5.300 UI/L; presencia de esquistocitos y anisocitosis en frotis de sangre periférica (fig. 1), y alteración en las pruebas de función hepatoiliar (alanina-aminotransferasa 1.116 UL/L, aspartat-aminotrasfersa 1.256 UL/L, GTT 453 UL/L, FA 540 UL/L) y renal (creatinina 152,4 umol/L, previa 75,9 umol/L). Por el deterioro multiorgánico y el pronóstico pobre de la paciente, se determinó junto a la familia iniciar pauta de sedación farmacológica y la paciente falleció al séptimo día de hospitalización.

Diagnóstico

Microangiopatía trombótica (MAT) inducida por cáncer metastásico de origen primario desconocido.

Discusión

El síndrome de MAT está compuesto por la presencia de ane-mia hemolítica microangiopática, trombocitopenia y lesión

Tabla 1 Características clínicas de los pacientes con MAT inducida por cáncer y PTT

Característica clínica	MAT inducida por cáncer	PTT
Demografía	Pacientes adultos mayores, sin diferencias por sexo o raza, no obesos.	Predominantemente jóvenes (40 años); 77% mujeres; 7 veces más frecuente en negros; obesos.
Síntomas		
Duración	Gradual (semanas a meses)	Típicamente aguda (varios días)
General	Debilidad, fatiga y pérdida de peso.	Debilidad y fatiga; no pérdida de peso.
Sangrado	Poco común	Común (purpura, hematuria).
Gastrointestinal	Poco común	Náuseas, vómito, diarrea es común.
Respiratorio	Común	Raro (excepto disnea asociada a anemia)
Neurológico	Puede haber metástasis en SNC, con signos de focalización.	Confusión; signos focales transitorios 30%.
Dolor	Común (dolor óseo localizado, dolor lumbar)	Dolor abdominal común
Datos de laboratorio		
Anemia	Puede ser severa	Típicamente severa (hemoglobina, 6-8 g/dL)
Trombocitopenia	Puede ser severa	Típicamente severa (10.000 - 20.000/uL)
Leucocitos	Pueden estar elevados	Pueden estar elevados
Frotis de sangre periférica	Esquistocitos, eritrocitos nucleados, granulocitos inmaduros, granulocitos inmaduros.	Esquistocitos, eritrocitos nucleados poco frecuente, y granulocitos inmaduros no ocurren.
Lactato deshidrogenasa	Puede ser más alto que en PTT	Elevada
Creatinina	Puede estar elevada	Poco frecuente elevada
Test de coagulación	Anormalidades asociadas a CID pueden ocurrir	Normal
Actividad ADAMTS13	Normal o levemente disminuida (> 20%)	Severamente disminuida (< 10%)
Biopsia de médula ósea	Carcinoma infiltrante o necrosis	Normal
Imágenes (PET/CT, CT)	Enfermedad metastásica diseminada es común	Normal

Abreviaciones: MAT, microangiopatía trombótica; PTT, purpura trombocitopénica trombótica; CID, coagulación intravascular diseminada; PET, tomografía por emisión de positrones; LDH, lactato deshidrogenasa; TMA, microangiopatía.

isquémica de órgano. La MTAC está presente en el 6% de los pacientes con carcinomas metastásicos y el adenocarcinoma es el subtipo histológico más comúnmente asociado¹. También puede ocurrir en pacientes sin metástasis conocida o incluso puede ser la presentación clínica de cáncer no diagnosticado³. Los principales mecanismos en pacientes con cáncer están dados por metástasis microvasculares inducidas por el propio cáncer, coagulación intravascular diseminada o inducida por quimioterapia y que pueden estar asociadas a toxicidad dosis dependiente (gemcitabina, mitomicina, interferón alfa y cisplatino) o reacción mediada por anticuerpos (oxiplatino)⁴⁻⁶.

Existen otras causas de MAT, entre estas la púrpura trombocitopénica trombótica (PTT) que es la causa más frecuente en pacientes sanos (46%) y ocurre como resultado de la deficiencia severa de ADAMTS13 (<5%). La terapia de elección por su efectividad es la plasmaféresis, con una sobrevida postratamiento del 80%, lo que demanda un rápido diagnóstico y tratamiento y, aunque no es frecuente en pacientes con cáncer, es importante descartarlo en busca de una posible opción terapéutica^{7,8}.

Para realizar un correcto diagnóstico de MTAC en pacientes con cáncer es necesario documentar si está recibiendo algún medicamento de los mencionados previamente y determinar si los síntomas son súbitos o insidiosos en sospecha de respuesta mediada por anticuerpos o toxicidad dosis dependiente, respectivamente. Por último, si se no demuestra exposición a medicamentos inductores de MTAC es imprescindible descartar PTT por lo que se han descrito características clínicas diferenciales entre MTAC y PTT presentadas en la [tabla 1](#).

Respecto al pronóstico, este es ominoso. Se estima una supervivencia de 3 días, por lo que las opciones terapéuticas son limitadas y es necesario decidir entre quimioterapia o plan de cuidados paliativos, esto si se conoce la neoplasia de base y su pronóstico⁹.

En conclusión, se presenta este caso para dar a conocer su difícil manejo, dado el rápido deterioro clínico, además del desconocimiento de la patología de base, lo que limitó el inicio de una terapia dirigida. Sin embargo, la evidencia tanto de metástasis óseas con un tumor primario desconocido, síndrome constitucional progresivo, trombocitopenia, como hallazgos de anemia hemolítica microangiopática y disfunción orgánica múltiple, nos hizo pensar que estábamos ante un caso de MTAC cuyo pronóstico desde el inicio era desalentador.

Responsabilidades éticas

Protección de personas y animales. Los autores declaran que para esta investigación no se han realizado experimentos en seres humanos ni en animales.

Confidencialidad de los datos. Los autores declaran que han seguido los protocolos de su centro de trabajo sobre la publicación de datos de pacientes.

Derecho a la privacidad y consentimiento informado. Los autores declaran que en este artículo no aparecen datos de pacientes.

Conflicto de intereses

Los autores declaran no tener ningún conflicto de intereses.

Bibliografía

- Govind Babu KG, Bhat GR. Cancer-associated thrombotic microangiopathy. *Ecancermedicalscience*. 2016;10:649.
- Morton JM, George JN. Microangiopathic hemolytic anemia and thrombocytopenia in patients with cancer. *J Oncol Pract*. 2016;12:523-30.
- Lechner K, Obermeier HL. Cancer-related microangiopathic hemolytic anemia: clinical and laboratory features in 168 reported cases. *Medicine (Baltimore)*. 2012;91:195-205.
- Pisoni R, Ruggenti P, Remuzzi G. Drug-induced thrombotic microangiopathy: incidence, prevention and management. *Drug Saf*. 2001;24:491-501.
- Richmond J, Gilbar P, Abro E. Gemcitabine-induced thrombotic microangiopathy. *Intern Med J*. 2013;43:1240-2.
- Al-Nouri ZL, Reese JA, Terrell DR, Vesely SK, George JN. Drug-induced thrombotic microangiopathy: A systematic review of published reports. *Blood*. 2015;125:616-8.
- Elliott MA, Letendre L, Gastineau DA, Winters JL, Pruthi RK, Heit JA. Cancer-associated microangiopathic hemolytic anemia with thrombocytopenia: An important diagnostic consideration. *Eur J Haematol*. 2010;85:43-50.
- Rizvi MA, Vesely SK, George JN, Chandler L, Duvall D, Smith JW, et al. Complications of plasma exchange in 71 consecutive patients treated for clinically suspected thrombotic thrombocytopenic purpura-hemolytic-uremic syndrome. *Transfusion*. 2000;40:896-901.
- Francis KK, Kalyanam N, Terrell DR, Vesely SK, George JN. Disseminated malignancy misdiagnosed as thrombotic thrombocytopenic purpura: A report of 10 patients and a systematic review of published cases. *Oncologist*. 2007;12:11-9.