

## ARTÍCULO ORIGINAL

### Hipertrofia lipomatosa del septum interatrial: reporte de un caso

#### Lipomatous hypertrophy of the interatrial septum. A case report

Fredy Rolando Salazar Heredia<sup>a</sup>, Patricia López<sup>b</sup>, Juan Carlos Mejía<sup>b</sup>

Fecha de sometimiento: 09/02/2020, fecha de aceptación: 31/03/2020

Disponible en internet: 22/05/2020

<https://doi.org/10.35509/01239015.347>

#### Abstract

Lipomatous Hypertrophy of the Interatrial Septum (LHIS) is a rare and benign cardiac entity that is characterized by the accumulation of adipose tissue within some segments of the interatrial septum. Patients are generally asymptomatic, and these lesions are discovered incidentally by imaging studies performed for other reasons, or in the context of an autopsy. In these patients, there have been described cases of sudden death due to disturbance of the heart rhythm. The differential diagnosis of LHIS mainly includes cardiac tumors. Here we present a case of a 61-year-old patient in whom, after a cardiac magnetic resonance study performed for an abnormal heart rhythm, it was documented a mass in the atrial septum. The patient was taken to surgery, and the histopathological study of the lesion confirmed the diagnosis. We conduct a review of the clinical and pathological characteristics of LHIS.

**Keywords:** Hypertrophy; Atrial septum; Pathology; Diagnosis; Heart Tumors

#### Resumen

La hipertrofia lipomatosa del septum interauricular (HLSI) es una entidad cardíaca rara y benigna, que se caracteriza por la acumulación de tejido adiposo dentro de algunos segmentos del septum interatrial. Generalmente, los pacientes son asintomáticos y estas lesiones se descubren de manera incidental mediante estudios de imagen realizados por otras razones, o en el contexto de una autopsia. Se han descrito casos de muerte súbita por alteración del ritmo cardíaco en estos pacientes. El diagnóstico diferencial de la HLSI incluye principalmente tumores cardíacos. Se expone el caso de un paciente de 61 años que, después de un estudio de resonancia magnética cardíaca, realizado por una alteración del ritmo cardíaco, presenta una masa en el septum auricular. El paciente es llevado a cirugía y el estudio histopatológico de la lesión confirma el diagnóstico. Se realiza una revisión de las características clínicas y patológicas de la HLSI.

**Palabras clave:** Hipertrofia; Septo auricular; Patología; Diagnóstico; Neoplasias cardíacas

#### Introducción

La hipertrofia lipomatosa del septum interauricular (HLSI) fue descrita en 1964 por Prior durante el estudio postmortem de cinco pacientes (1). Se trata de una lesión benigna, generalmente asintomática, que se localiza en el septum interatrial y que es detectada incidentalmente en autopsias o mediante el empleo

de imágenes como ecocardiograma (transtorácico o transesofágico), tomografía computarizada o resonancia magnética nuclear cardíaca realizados en pacientes en estudio de otras patologías (2). Sin embargo, se han documentado casos de muerte súbita atribuibles a esta entidad en pacientes sin otros hallazgos significativos en autopsias, probablemente secundario a arritmias supraventriculares (3). La etiología es desconocida,

<sup>a</sup>Programa de Patología Anatómica y Clínica, Facultad de Medicina, Universidad Nacional de Colombia, Bogotá, D. C., Colombia

<sup>b</sup>Departamento de Patología, Instituto Nacional de Cancerología, Bogotá, D. C., Colombia

**Autor para correspondencia:** Fredy Rolando Salazar Heredia **Correo electrónico:** [frsalazarh@unal.edu.co](mailto:frsalazarh@unal.edu.co)

no obstante, se han asociado factores de riesgo como la obesidad, la edad avanzada y síndromes genéticos y familiares como la enfermedad de Dercum y la lipomatosis familiar (4-6).

### Descripción de caso

Paciente masculino de 61 años sin antecedentes médicos, asintomático, que asistió a consulta general, donde se identificó una alteración del ritmo cardiaco. Se le realizó un ecocardiograma transesofágico donde se documentó una dilatación auricular derecha y la presencia de una masa adherida al septum interauricular, de bordes irregulares, de baja movilidad, que ocupaba el 50% del área auricular. La resonancia magnética

nuclear (RMN) cardiaca mostró una masa ovoide de 43x29 mm, pediculada, insertada en el tabique interauricular, con intensidad de señal heterogénea y sin compromiso de la válvula tricúspide (fig. 1). Con sospecha diagnóstica de mixoma auricular, fue programado para biopsia excisional y se le extrajo una masa de 4,3 cm de diámetro mayor, integrada a la pared del septum interauricular, de aspecto adiposo, blando, con áreas fibrosas y miocardio asociado. El estudio histopatológico mostró una lesión caracterizada por una mezcla de tejido adiposo, estroma fibroso y miocitos hipertróficos (fig. 2). Algunos adipocitos son vacuolados con zonas que semejan a la grasa parda (fig. 3). Los hallazgos morfológicos son los de una HLSI.

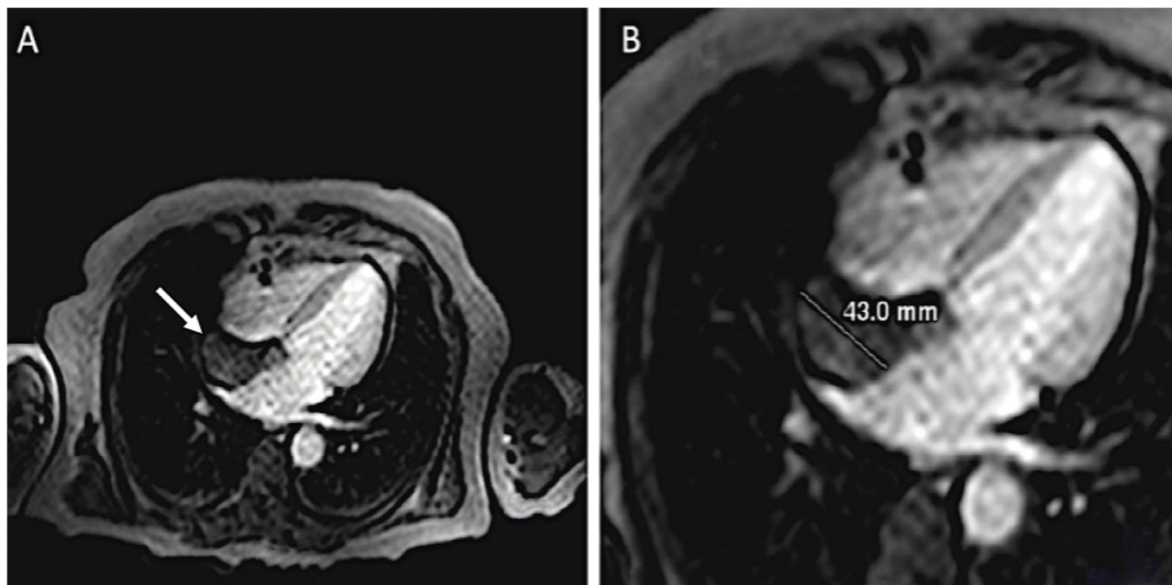


Figura 1. (A y B) RMN cardiaca donde se observa la masa adherida al septum interauricular (flecha).

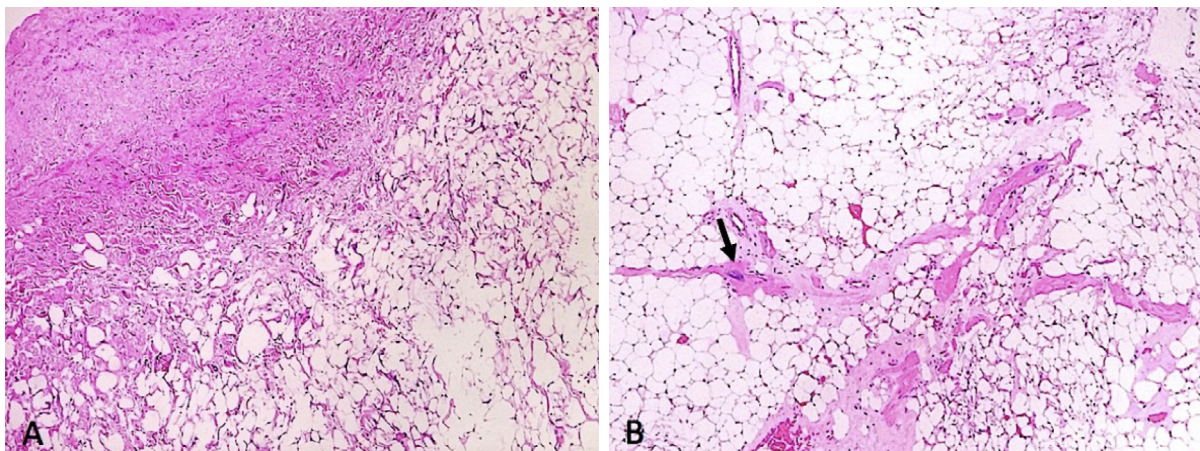
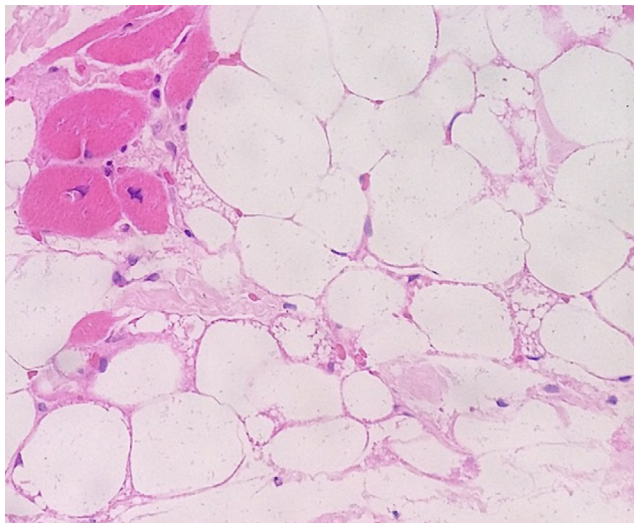


Figura 2. HLSI. Se observa tejido adiposo acompañado de estroma fibroso (A) y miocardiocitos hipertróficos atrapados, algunos con atipia nuclear (flecha, B). (Hematoxilina - Eosina 100X).



**Figura 3.** HLSI. Se reconoce tejido adiposo maduro acompañado de grasa parda y miocardiocitos interpuestos. (Hematoxilina - Eosina 1000X).

## Discusión

La HLSI es una entidad rara y su incidencia es desconocida. En estudios de autopsia se han registrado incidencias del 1% (7). En una revisión de 1.292 pacientes a quienes se les realizó tomografía computarizada torácica con contraste se encontraron 28 casos de HLSI (2,2%) (6). Afecta principalmente a adultos mayores por encima de los 50 años, con una edad media de 70-71 años y un predominio ligero en las mujeres (5,6). Recientemente se documentó un caso de HLSI en una niña de 13 años que debutó con fibrilación auricular (8), siendo este el único caso reportado en edad pediátrica. Se caracteriza por la acumulación excesiva de tejido adiposo maduro e inmaduro en el septum interatrial, que respeta el foramen oval (9). Se ha observado un aumento en la detección de pacientes vivos con esta condición debido a la disponibilidad de imágenes diagnósticas modernas, por lo que debe ser tenida en cuenta dentro del diagnóstico diferencial en la evaluación de masas cardíacas (2,6).

En Colombia, un estudio realizado en 2003 en Medellín evaluó con ecocardiograma transesofágico a 866 pacientes que presentaron eventos cerebrovasculares encontrando la entidad en tres pacientes (0,34%), y atribuyendo a ésta como una posible causa de embolismo sistémico (10). No se cuenta con más datos en este medio.

No hay claridad acerca de su origen. Es considerada por algunos como una aberrancia en el desarrollo

con atrapamiento de células mesenquimales embrionarias durante la fase de septación atrial, que posteriormente con estímulos determinados, se transforman en adipocitos (11,12). Sin embargo, en un estudio citogenético realizado a 6 casos de HLSI se logró documentar en uno de ellos un rearrreglo del gen HMGA2, implicado en el desarrollo de neoplasias lipomatosas extracardiacas. Los autores creen que este hallazgo puede favorecer la hipótesis de un origen clonal por lo menos en algunas circunstancias (12).

Clínicamente esta entidad es reconocida por ser asintomática, siendo la mayoría de los casos descubiertos incidentalmente en autopsia. Solo un 20% se logran documentar en estudios antemortem, como en este caso (12). Algunos pacientes pueden cursar con dolor torácico y palpitaciones en el contexto de arritmias supraventriculares, principalmente fibrilación auricular (3,8,12) y con menor frecuencia, síntomas asociados a falla cardíaca secundario a obstrucción del flujo. Un reporte reciente describe la presencia de fiebre recurrente y anemia como única sintomatología en una paciente con HLSI posiblemente secundario a cambios regresivos, como los observados en mixomas cardíacos (13).

Las técnicas de imagen modernas como ecocardiograma, tomografía computarizada multicorte y resonancia magnética nuclear son útiles para establecer el diagnóstico, pero deben ser realizadas por personal experto para evitar la malinterpretación de los hallazgos (2). Dentro de los rasgos característicos en los estudios imaginológicos se encontró que la lesión adquiere una forma de pesa o reloj de arena asociado a un espesor mayor de 2 cm del septum interatrial, que respeta el foramen oval y tiene una densidad e intensidad similar al tejido adiposo subcutáneo (2,6,12). Esto permite una clasificación adecuada en muchas oportunidades, sin embargo, ante la sospecha diagnóstica de una neoplasia puede ser necesario la confirmación histológica (14).

Macroscópicamente se trata de una lesión no encapsulada, aunque bien circunscrita que se diferencia de la grasa epicárdica adyacente, con frecuencia bilobulada que sigue el limbo de la fosa oval sin comprometerlo. Su tamaño es variable y puede alcanzar diámetros de hasta 8 cm (3). En la histología se caracteriza por la presencia de cardiomiocitos hipertróficos con variación en el tamaño y la forma de los núcleos atrapados en tejido adiposo maduro y grasa



parda, que se acompaña de bandas de tejido fibroso. Puede encontrarse infiltrado inflamatorio mononuclear asociado. Algunos cardiomiocitos muestran atipia, lo que podría hacer sospechar un proceso maligno, sin embargo, no presentan actividad mitótica (5). Dentro del diagnóstico diferencial destaca el mixoma, tumor cardiaco primario más frecuente (30-50% de todos los casos), que pueden surgir del septum, en cercanía al foramen oval (7). Otros diagnósticos incluyen los lipomas y los liposarcomas (5,12) y el pronóstico dependerá principalmente del tamaño y los síntomas asociados.

Los pacientes con HLSI requieren de seguimiento con restricciones en la actividad física. Se debe considerar el tratamiento quirúrgico en los casos que presentan obstrucción marginal de la vena cava superior o de la aurícula derecha y en pacientes que cursan con arritmias (7,15).

En conclusión, la HLSI es una entidad rara, benigna, causada por una anomalía en el desarrollo, pero puede tener origen neoplásico. Generalmente es asintomática y no requiere tratamiento salvo en pacientes que presenten manifestaciones de obstrucción de la vena cava, falla cardiaca o arritmias. Si bien el diagnóstico puede realizarse a través de técnicas no invasivas, en ocasiones es necesario el estudio histopatológico que permita descartar neoplasias. El conocimiento de esta lesión por clínicos, radiólogos y patólogos puede permitir realizar un diagnóstico preciso para evitar tratamientos innecesarios.

## Bibliografía

- Prior JT. Lipomatous hypertrophy of cardiac interatrial septum. *Arch Pathol.* 1964;78:11-5
- Nadra I, Dawson D, Schmitz SA, Punjabi PP, Nihoyannopoulos P. Lipomatous hypertrophy of the interatrial septum: a commonly misdiagnosed mass often leading to unnecessary cardiac surgery. *Heart.* 2004;90:e66. <https://doi.org/10.1136/hrt.2004.045930>
- Hejna P, Janík M. Lipomatous hypertrophy of the interatrial septum: a possibly neglected cause of sudden cardiac death. *Forensic Sci Med Pathol.* 2014;10:119-21. <https://doi.org/10.1007/s12024-013-9480-0>
- Miraglia E, Visconti B, Bianchini D, Calvieri S, Giustini S. An uncommon association between lipomatous hypertrophy of the interatrial septum (LHIS) and Dercum's disease. *Eur J Dermatol.* 2013;23:406-7. <https://doi.org/10.1684/ejd.2013.2016>
- O'Connor S, Recavarren R, Nichols L, Parwani AV. Lipomatous hypertrophy of the interatrial septum: an overview. *Arch Pathol Lab Med.* 2006;130:397-9.
- Heyer CM, Kagel T, Lemburg SP, Bauer TT, Nicolas V. Lipomatous hypertrophy of the interatrial septum: a prospective study of incidence imaging findings, and clinical symptoms. *Chest.* 2003;124:2068-73. <https://doi.org/10.1378/chest.124.6.2068>
- Xanthos T, Giannakopoulos N, Papadimitriou L. Lipomatous hypertrophy of the interatrial septum: a pathological and clinical approach. *Int J Cardiol.* 2007;121:4-8. <https://doi.org/10.1016/j.ijcard.2006.11.150>
- Tutar E, Çiftçi O, Fitoz S, Kendirli T, Ödek Ç, Uçar T, et al. Lipomatous hypertrophy of the interatrial septum in a child with atrial tachycardia. *Pediatr Int.* 2016;58:523-5. <https://doi.org/10.1111/ped.12917>
- Laura DM, Donnino R, Kim EE, Benenstein R, Freedberg RS, Saric M. Lipomatous atrial septal hypertrophy: a review of its anatomy, pathophysiology, multimodality imaging, and relevance to percutaneous interventions. *J Am Soc Echocardiogr.* 2016;29:717-23. <https://doi.org/10.1016/j.echo.2016.04.014>
- Escobar C, Jaramillo M, Tenorio L, Molina C, Saldarriaga M, Arango A. Ecocardiografía transesofágica en el estudio de pacientes con eventos cerebrovasculares en quienes se sospecha origen cardiovascular embólico. *Rev Col Cardiol.* 2003;10:199-204.
- Miller DV, Tazelaar HD. Cardiovascular pseudoneoplasms. *Arch Pathol Lab Med.* 2010;134:362-8.
- Bois M, Bois JP, Anavekar NS, Oliveira AM, Maleszewski JJ. Benign lipomatous masses of the heart: a comprehensive series of 47 cases with cytogenetic evaluation. *Hum Pathol.* 2014;45:1859-65. <https://doi.org/10.1016/j.humpath.2014.05.003>
- Rob D, Kuchynka P, Palecek T, Cerny V, Masek M, Vitkova I, et al. A rare case of regressively changed lipomatous hypertrophy of the interatrial septum presenting with anemia and recurrent fever. *Cardiovasc Pathol.* 2016;25:161-4. <https://doi.org/10.1016/j.carpath.2015.09.002>
- Calé R, Andrade MJ, Canada M, Hernandez ER, Lima S, Abecasis M, et al. Lipomatous hypertrophy of the interatrial septum: report of two cases where histological examination and surgical intervention were unavoidable. *Eur J Echocardiogr.* 2009;10:876-9. <https://doi.org/10.1093/ejechocard/jep080>
- Bielicki G, Lukaszewski M, Kosiorowska K, Jakubaszko J, Nowicki R, Jasinski M. Lipomatous hypertrophy of the atrial septum - a benign heart anomaly causing unexpected surgical problems: a case report. *BMC Cardiovasc Disord.* 2018;18:152. <https://doi.org/10.1186/s12872-018-0892-3>