

## ARTÍCULO ORIGINAL

### Melanoma Lentiginoso Acral

### Revisión Narrativa de uno de los Melanomas más Frecuentes en América Latina

### Acral lentiginous melanoma: Review of one of the most frequent melanomas in Latin America

John Nova<sup>a,b</sup> , Álvaro Acosta<sup>a,c</sup> , Alejandra Toquica<sup>a</sup> , Sebastián Gil-Quiñones<sup>b</sup> , Luz D. Gutiérrez<sup>b</sup> ,  
Aura Montero<sup>d</sup> 

Fecha de sometimiento: 21/03/2020, fecha de aceptación: 09/10/2020

Disponible en internet: 09/12/2020

<https://doi.org/10.35509/01239015.598>

#### Abstract

Melanoma is the cutaneous cancer with the highest mortality worldwide. Four main subtypes of cutaneous melanoma have been described: superficial spreading melanoma, nodular melanoma, lentigo maligna melanoma, and acral lentiginous melanoma. There are racial and geographical differences in the distribution and frequency of these subtypes. In Caucasians, the risk is higher to develop melanoma on skin exposed to UV radiation, either chronically or intermittently. In contrast, in Asians, African Americans, and Hispanics, there is a greater tendency towards unexposed anatomical sites (palms and soles), which is called acral lentiginous melanoma. This melanoma is usually diagnosed in advanced stages, and therefore has a worse prognosis. This review aims to provide an update on what is known about acral lentiginous melanoma, mainly describing its epidemiology, risk factors associated with genetic characteristics, and prognosis.

**Keywords:** Acral Lentiginous Melanoma, Latin America, melanoma.

#### Resumen

El melanoma es el cáncer de piel con mayor tasa de mortalidad a nivel mundial. Se han descrito 4 subtipos principales de melanoma cutáneo: el melanoma de extensión superficial, el melanoma nodular, el léntigo maligno y el melanoma lentiginoso acral. Existen diferencias raciales y geográficas en la distribución y frecuencia de estos subtipos. En caucásicos, el riesgo es mayor para melanomas de piel expuesta a radiación UV, ya sea de forma crónica o intermitente. En contraste, en asiáticos, afroamericanos e hispanos, la tendencia es mayor en sitios anatómicos no expuestos (palmas y plantas), encabezando el melanoma lentiginoso acral en una proporción mayor. Usualmente, este melanoma se diagnostica de manera tardía y en estadios avanzados, por cual se asocia con un peor pronóstico.

La presente revisión pretende brindar una visión general sobre el conocimiento del melanoma lentiginoso acral, describiendo aspectos como la epidemiología, los factores de riesgo asociados, las características genéticas y los factores pronósticos.

**Palabras clave:** Melanoma lentiginoso acral, Latinoamérica, melanoma.

#### Introducción

El melanoma lentiginoso acral (MLA) fue reportado por primera vez en 1976 por Clark, y fue descrito por Reed y colaboradores, en 1977, como un subtipo de melanoma con predilección por zonas distales tales como palmas, plantas, falanges terminales y la unidad ungular (1, 2).

El MLA, es la variante más frecuente de melanoma en poblaciones asiáticas, afrodescendientes y latinoamericanas (3, 4); a diferencia de las poblaciones blancas donde solo del 5 al 10% del total de casos diagnosticados corresponden a esta variante (5, 6). Esta infrecuencia explicaría la escasa información de MLA que se encuentra en la literatura, en comparación con otras variantes como el melanoma de extensión superficial.

<sup>a</sup>. Clínica de Piel, Grupo Dermatología Oncológica. Instituto Nacional de Cancerología, Bogotá, D. C., Colombia

<sup>b</sup>. Grupo Dermatología General. Hospital Universitario, Centro Dermatológico Federico Lleras Acosta. Bogotá, D. C., Colombia

<sup>c</sup>. Profesor del Departamento de Medicina Interna. Universidad Nacional de Colombia, Bogotá, D. C., Colombia

<sup>d</sup>. Médica, Universidad Autónoma de Bucaramanga. Bucaramanga, Colombia

**Autor para correspondencia:** Alejandra Toquica **Correo electrónico:** [alejandratoquica@hotmail.com](mailto:alejandratoquica@hotmail.com)

Aunque los factores de riesgo para desarrollar MLA no están bien esclarecidos, se han asociado a factores como la edad, el sexo, el número de embarazos y el tabaquismo (7-10), así como factores genéticos (11, 12). Se ha sugerido una asociación con trauma, la cual, a pesar de no ser estadísticamente significativa, se continúa reportando (13-15).

Al igual que en los otros subtipos de melanoma, el diagnóstico es clínico e histopatológico, y los factores de mal pronóstico son el grosor, mediante la medición de Breslow, y la presencia de ulceración (16). Se ha sugerido que el MLA tiene un peor pronóstico comparado con otras variantes de MM; posiblemente, esto está asociado al diagnóstico tardío (17). La presente revisión pretende hacer una actualización de la epidemiología, los factores de riesgo, las características genéticas y el tratamiento del melanoma lentiginoso acral en el contexto de Latinoamérica y el mundo.

## Epidemiología

La incidencia de MM en el mundo se ha incrementado durante las últimas décadas (18-20); sin embargo, ésta varía según el grupo étnico y la localización geográfica, con predilección en países con población predominantemente de piel clara. La incidencia reportada para melanoma en Australia es de 72/100.000 habitantes, siendo ésta la más alta del mundo (21). En Estados Unidos se reporta una incidencia de 19,7/100.000 habitantes según la base de datos –“SEER”– del Instituto Nacional de Cáncer (6, 19, 22). Otras poblaciones, como la europea, reportan incidencias de 9,9-29,6/100.000 casos por año (22, 23). El MM es menos frecuente en poblaciones no caucásicas como las de Sur América, América Central, el Pacífico, África y Asia, donde se reportan incidencias de menos de 4/100.000 por año (22, 23).

En cuanto a las variantes de MM, se ha establecido que en población blanca, de los 4 subtipos existentes, el más frecuente es el melanoma de extensión superficial (60-70%), seguido del melanoma nodular (15-30%), el léntigo maligno melanoma (5%) y el lentiginoso acral (5-10%) (24). Este último presenta un comportamiento epidemiológico distinto a los otros: es el menos frecuente en personas blancas caucásicas y el más frecuente en etnias de color, como lo son africanos, asiáticos e hispanos (3). En las series reportadas en Latinoamérica, el melanoma lentiginoso acral representa el 44.1% de los casos de

melanoma cutáneo en México (17), 61.2% de los casos en Perú (25), 18.6% de los casos en Chile, 7.1% de los casos en Brasil (26) y 6% de los casos en Argentina (27).

Para Colombia, los datos con respecto a MM son heterogéneos. Según el registro poblacional de Cali, la incidencia de MM por 100.000 habitantes es de 2,7 y 2,5 para hombres y mujeres respectivamente (28). La incidencia reportada para Bucaramanga es de 1,7 por cada 100.000 habitantes; la localización anatómica más afectada fue miembros inferiores (42,6%) con una proporción importante de compromiso en palmas, plantas (16%) y región subungueal (7,1%) (29). Los primeros datos del Centro Dermatológico Federico Lleras Acosta (CDFLLA) reportaron un aumento en la frecuencia de pacientes diagnosticados con MM de 2,7/10.000 en el 2003 a 13/10.000 en el 2005 (30). Datos más recientes, correspondientes a los años 2012-2016, en un estudio conjunto del CDFLLA y la Clínica Colombia en Bogotá, reportan un aumento de más del doble, pasando de 22 casos nuevos en 2012 a 64 casos nuevos al año 2016. En este mismo estudio se reporta que el subtipo de melanoma más frecuente en ambas instituciones fue el léntigo maligno (51%), seguido por el MLA (24%) (31). En un estudio del Instituto Nacional de Cancerología (INC), correspondiente a los años 2006 a 2010, la localización más frecuente correspondió a la acral (43.7%), seguida de cabeza y cuello (24%) (32). Estos datos son similares a lo reportado por la Universidad de Caldas, donde el MLA fue el más frecuente (24%), seguido del melanoma de extensión superficial (23%) (33). Finalmente, otro estudio realizado en Bogotá, esta vez en un centro de referencia oncológico privado donde se atiende población predominante de estratos altos, se reportó que de los 415 pacientes examinados entre los años 1999 y 2014, el melanoma más frecuente fue el melanoma de extensión superficial (42,7%), seguido del léntigo maligno melanoma (33,7%) y el MLA (18,3%) (34). Estas diferencias podrían darse por la disparidad de etnias y fototipos de los pacientes vistos en estas instituciones, lo que se relaciona con la gran mezcla racial y genética que hay no sólo en Bogotá, sino en Colombia.

## Factores de riesgo

El MLA no parece asociarse con los factores de riesgo originalmente descritos para MM, como son la historia de nevus atípicos (sólo se ha asociado menos del 10% con este antecedente), la historia familiar de melanoma o la exposición solar crónica (8, 35). En el

contexto del MLA se han dilucidado factores diferentes tales como: factores biológicos (raza, edad, sexo, número de embarazos), genéticos, tabaquismo e historia de trauma en la zona de aparición del tumor (7, 9, 10, 12, 15, 36).

### Factores biológicos

Respecto a la raza, el MLA es el subtipo de melanoma más frecuente en población no caucásica; en mayor porcentaje están las personas de raza negra (70%), seguidas de la población asiática (40%); en tercer lugar están los hispanos (15 %) y en último lugar de incidencia los caucásicos (2 a 8%) (3, 4).

En la literatura se describen casos de MLA a partir de los 50 años, con un aumento exponencial a partir de la sexta década de la vida, y con un pico máximo a los 70 años. Se considera que el MLA, últimamente, se diagnostica a una edad más temprana gracias a las campañas de detección oportuna que se realizan (37). Respecto al sexo, los resultados han sido diversos; algunos estudios no reportan una relación y otros hablan de una relación 1.8:1, con mayor prevalencia en las mujeres (8, 38), especialmente en mujeres que tuvieron uno o más embarazos en el caso de MLA plantar (OR 4.9 CI 0.6 - 40.9) (39). En un estudio realizado en el Instituto Nacional de Cancerología con 90 pacientes, se reporta mayor frecuencia en hombres que en mujeres (61.11% vs 38.89%) (40).

### Factores genéticos

Las características genéticas del melanoma han sido descritas de acuerdo con el subtipo (41). Los melanomas en piel con exposición solar presentan principalmente mutaciones en los genes que codifican las proteínas de la cascada de señalización MAPK (proteínas quinasas activadas por mitógenos). Estos incluyen mutaciones en BRAF, RAS, KIT, ERK, MEK y EGFR (12, 42, 43). En una revisión sistemática de Gutiérrez y colaboradores, publicada en 2020, se reportó una frecuencia de mutaciones en BRAF, NRAS y KIT en melanoma del 38%, 16% y 10% respectivamente, para melanomas de extensión superficial (44).

Se han descrito numerosos factores genéticos para el desarrollo de melanoma acral. Un estudio —donde se evaluó una cohorte de pacientes con MLA usando secuenciación dirigida o técnicas de nueva generación para la secuencia del genoma— encontró una baja

frecuencia de variantes de nucleótido sencillo (SNP) y una alta frecuencia de alteraciones estructurales grandes (rearrreglos cromosómicos) (45, 46). Las mutaciones conductoras se encuentran en genes de la vía BRAF/RAS; sin embargo, presentan menor frecuencia que para el resto de los melanomas. En diferentes poblaciones se ha encontrado para BRAF 14,8% y para NRAS 13,3% y KIT en el 11% (12, 43, 47). Otros genes relacionados con MLA son el gen que codifica para la Ciclina D1 (CCND1), para la quinasa 4 dependiente de clínica (CDK4), para la proteína de unión 2 asociada a GRB2 GAB2 y para la telomerasa TERT (48-50). Variantes en el promotor de TERT han sido encontradas en 9,3% en MLA (51).

En una muestra de pacientes colombianos con melanoma, se encontró que en el grupo de pacientes con MLA la frecuencia de mutaciones BRAF y NRAS fue mayor a lo reportado (61 y 77%). Ninguno de los MLA presentó mutación en KIT (52). Yeh y colaboradores realizaron el perfilamiento genético de 122 melanomas acrales en población norteamericana, encontrando las clásicas mutaciones en BRAF (21,3%), NRAS (27,9%) y KIT (11,5%); en conjunto con otras alteraciones activadoras de la vía MAPK, como fusiones de BRAF (2,5%), NTRK3 (2,5%), ALK (0,8%) y PRKCA (0,8%); inactivación de NF1 (14%), inactivación de SPRED1 (6,6%), entre otras alteraciones como amplificaciones en regiones que contenían genes como PAK1, GAB2, CDK4, CCND1, EP300, YAP1, MDM2 y TERT. Este trabajo hizo distinción entre dos subtipos de MLA: el portador de la mutación BRAF V600E y el no portador de V600E, cuyo perfil genético es más complejo al poseer otros tipos de alteraciones (12).

### Antecedente de tabaquismo

Algunos estudios han descrito al tabaquismo como factor protector para melanoma cutáneo (53, 54). Sondermeijer y colaboradores reportaron un estudio de casos y controles con 1.517 pacientes y 5.595 controles, evidenciando una relación inversa entre la presencia de MM y el número de años de tabaquismo de los casos. A los 40 años reportaron un OR = 0.26 (IC 95%: 0.15-0.44), mientras que a los 20 años de consumo de tabaco el OR = 0.61 (IC 95%: 0.46-0.80), siendo estadísticamente más significativo en los hombres que en las mujeres (53). Gibson y colaboradores encontraron que los fumadores tenían un 30% menos de probabilidades de desarrollar melanoma que los no fumadores, con un OR=0.70 (IC 95%: 0.65-0.76).

Sin embargo, los fumadores tenían un 30% más de riesgo general de muerte en comparación con los no fumadores, con un HR=130 (IC 95%:109-155), pero no hubo un efecto significativo sobre la supervivencia específica del melanoma (54). Si bien algunos estudios recientes también encontraron que el tabaquismo no influyó en la supervivencia específica del melanoma (55), otros han informado una peor supervivencia específica del melanoma en fumadores (56).

## Antecedente de trauma

En 1880, Busch introdujo el trauma como una posible causa de MLA (36), y desde allí hasta la actualidad, el debate con esta asociación se mantiene vigente. Cabe resaltar que éste se encuentra sujeto a la memoria del paciente y al sitio exacto del trauma seguido del MLA. Los estudios que se han desarrollado alrededor de esta temática han marcado ciertos lineamientos, tales como: irritación constante, antecedentes de quemadura, tatuajes, punciones, golpes con o sin distrofia unguilar, fractura del hallux, trauma penetrante (RR = 5.0 CI 3.0-8.6), cortaduras y uso de botas (9, 14, 15).

En 1935 se publicó un artículo en el que se proponían los siguientes criterios para establecer una relación de trauma con cáncer: auténtica y adecuada historia de trauma, lugar de aparición del tumor en piel previamente sana, origen del tumor en el lugar exacto del trauma, aparición de MLA posterior al trauma en un tiempo considerable y confirmación del hallazgo del tumor (57). Estos criterios permitieron la asociación de casi cualquier patología cutánea con el trauma; de esta manera se reportaron casos de melanoma (no solo acral), sino también de carcinoma basocelular (CBC) y carcinoma escamocelular asociados a trauma (57, 58). Hacia los años sesenta se habían publicado muchos reportes de casos en los que se mencionaban antecedentes de trauma (meses o años atrás) en pacientes con MLA. Pero sólo Lea, en el año 1965, menciona la importancia de tener un grupo comparador para poder validar la asociación que hasta ese momento se daba por hecho. Este investigador tomó datos de 503 pacientes con CBC y 193 con MM de dos centros hospitalarios, encontrando que el 11% y el 20% de estos pacientes referían un trauma previo en el sitio del tumor (36). A pesar de estos hallazgos, no hay estudios posteriores que relacionen el CBC con el trauma, y es que con los números hay que tener precaución ya que los resultados de estudios sesgados pueden arrojar resultados que no son verdaderos.

La relación MM y trauma siguió sugiriéndose por su localización acral y por presentarse en poblaciones que realizaban mayores actividades manuales (59). En el caso de MLA subungeal, se describió una relación directa entre el área de extensión de la uña y el riesgo de trauma; así mismo, el 90% de los MLA subungeales se ubican en los pulgares y los hallux, pero también es importante resaltar que el trauma ungueal es mucho más común en contraste con sólo el 29% de aparición de MLA subungeal (60); esta teoría sigue el lineamiento que afirma que en la vida cotidiana se traumatizan con mayor frecuencia las manos que los pies, pero el MLA en miembros superiores es significativamente menor (1.9%) que el presentado en los miembros inferiores (11.4%) (37, 59).

En 1997 se publica el primer estudio que compara casos de melanoma con controles (39). Este estudio se llevó a cabo en Paraguay, donde los autores mencionan que la población es descendiente de indígenas guaraníes y de españoles, y a diferencia de otras áreas de Latinoamérica, no tienen ancestro negro africano. Así mismo, describen los autores que gran parte de la población vivía en zona rural, trabajaba en el campo y andaba descalza. Ellos recolectan 60 casos de melanoma acral y 256 controles. Los autores reportan que los principales factores de riesgo para desarrollar MLA fueron: una historia de trauma continuo con un OR de 2,5 (IC95% 1.4-4.5) y nevus en las plantas, con un OR de 2.7 (1.5-4.8).

Dos años después, en 1999, se publica otro estudio de casos y controles, esta vez tomando población de Australia y Escocia (61). En total 275 casos y 496 controles. En este estudio, el trauma penetrante en manos o pies generó un OR de 5 (3.0-8.6). Uno de los inconvenientes de este estudio es que el trauma, al igual que otras variables, sólo pudo evaluarse en los casos australianos, y la información fue autodiligenciada por el paciente o por un familiar, en el caso de que el paciente hubiera muerto. En ese sentido, los autores reconocen que no se pudo establecer si el trauma había ocurrido en el sitio donde apareció el melanoma o en otras áreas de las plantas o las palmas.

En el 2000 se publica una gran serie de 369 pacientes con melanoma cutáneo en sus diferentes variantes clínicas (15): el 99% de los casos negó un antecedente de trauma, 22 pacientes reportaron un evento traumático único y 10 irritación persistente. Cuando se comparó el antecedente de trauma entre pacientes con MLA y otros melanomas, no se encontraron

diferencias estadísticamente significativas. Un resultado contrario encontraron Phan y colaboradores en Francia (35), cuando compararon 126 casos de MLA con 1850 melanomas de otros subtipos; ellos encontraron diferencias significativas ( $p < 0,01$ ) con respecto al antecedente del trauma. Una debilidad de este estudio es que sólo en 42 pacientes encontraron registro de trauma en las historias clínicas.

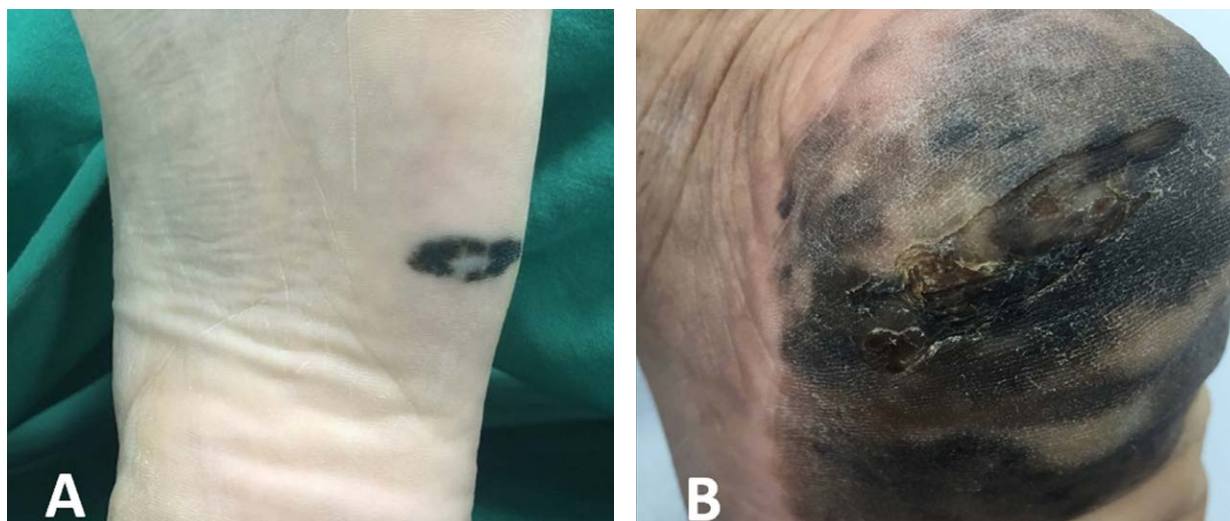A diferencia de lo esperado, en los últimos años hay pocas publicaciones. En 2013 se publica un estudio con población Coreana (14); los autores tomaron en total registros de 177 MLA, de estos sólo 52 (29%) tenían información acerca del antecedente de trauma; en 15 de ellos se registró un recuerdo de trauma. Estos autores, al igual que otros previamente (62, 63), mencionan que el melanoma es más frecuente en áreas de las plantas de los pies que soportan más peso (es decir, son infrecuentes en los arcos plantares). En 2016 (64), se reporta un estudio con población china, en donde de 56 melanomas acrales, 12 referían historia de trauma (21%). En el año 2016, se publica un estudio de Japón (65) con 123 melanomas en las plantas; de estos, 50 se localizaban en la parte posterior del pie, 32 en la parte delantera, 14 en el mediopie y 3 en el arco; los autores sugieren que el MLA se ubica en estos sitios probablemente por un estrés mecánico y continuo.

En 2017 se publican los datos de 122 pacientes con MLA de la Clínica Mayo en EEUU. El 85% de los pacientes eran blancos, excluyendo los pacientes obesos; la localización del melanoma tendió a localizarse en las regiones que soportan peso (66).

En este orden de ideas, hay numerosos reportes que sugieren asociación entre MLA y trauma. Dicha asociación está soportada por dos estudios de casos y controles, y algunos estudios observacionales; a pesar de esto, el sesgo de memoria, la falta de un grupo control y la falta de registros completos podrían confundir la verdadera relación entre el tumor y el antecedente de trauma. Pero no se debe menospreciar la casuística que se ha reportado en la literatura desde hace varios años, y se podría concluir que podría existir una relación entre el trauma y el desarrollo de algunos melanomas acrales. Sin embargo, aún quedan numerosas preguntas por resolver: ¿qué porcentaje de los melanomas acrales se origina por trauma?, ¿si es real esta asociación, cuanto tiempo tendría que pasar para que se desarrollara el tumor?, ¿el trauma se desarrolló en el mismo sitio del tumor?, ¿qué tipo de trauma se asocia con MM?, ¿el trauma fue un antecedente anecdótico que le permitió al paciente reconocer el tumor?, ¿es el trauma agudo o el trauma crónico, el que está asociado con MLA? Para resolver estas inquietudes, el camino es el desarrollo de trabajos de investigación prospectivos de alta calidad.

### Cuadro clínico y diagnóstico

El MLA se presenta en forma clásica como máculas o parches irregularmente pigmentados, con tonos de color entre pardo y negro (Figura 1).

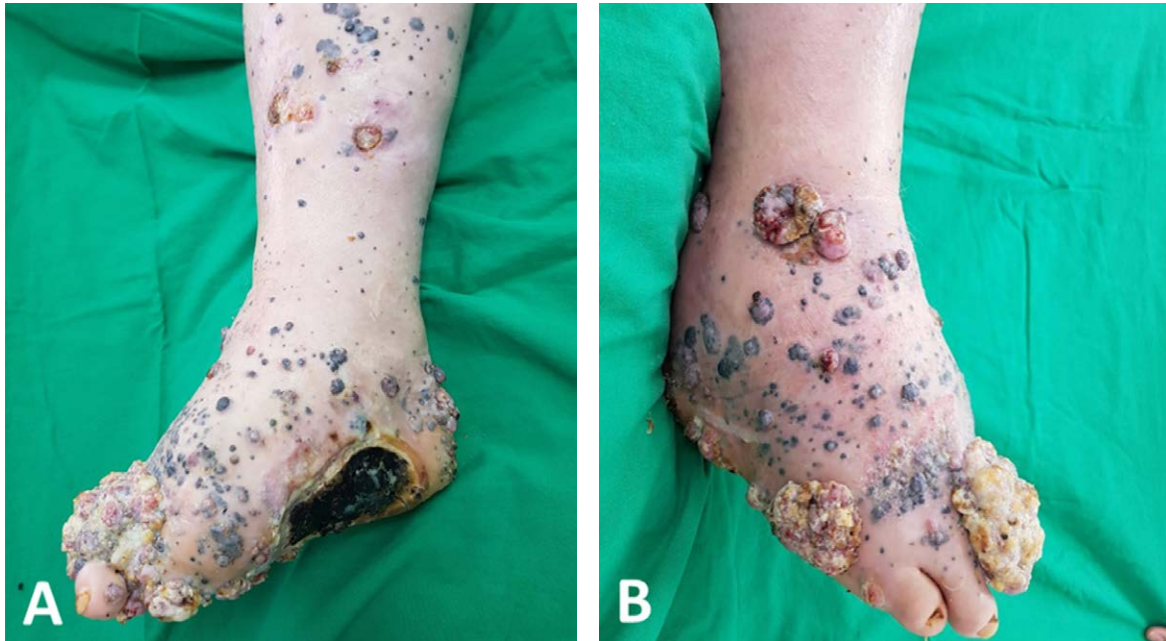

**Figura 1. Presentación clínica del melanoma acral lentiginoso en región plantar.**

A) Mácula negruzca, asimétrica, de bordes irregulares, bien definidos, con áreas de hipopigmentación central. B) Extensa mácula heterogénea en colores (negro, pardo claro, pardo oscuro, grisáceo), de bordes irregulares, mal definidos, con área de ulceración central.

Las zonas de aparición comprenden regiones corporales distales, tales como palmas, plantas, falanges terminales y la unidad ungueal; no obstante, se suele subdividir clínicamente en MLA palmoplantar (no subungueal) y subungueal (1, 2, 67).

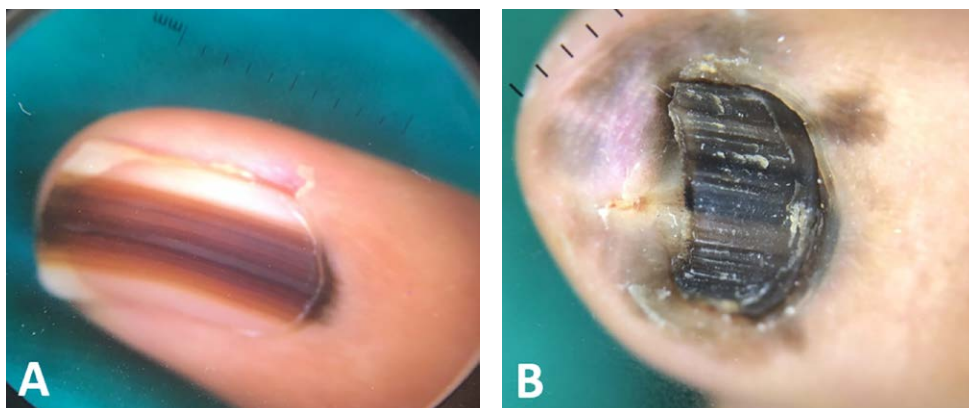
El MLA de aparición en zonas no subungueales se caracteriza por iniciar como una mácula atípicamente pigmentada, con bordes irregulares de crecimiento progresivo; con el avance en el crecimiento vertical, la lesión comienza a elevarse generando pápulas o placas sobre la mácula inicial, en algunos casos ulcerándose (68, 69) (Figura 2).



**Figura 2.** Melanoma acral lentiginoso con metástasis en tránsito. En A y B se observa ausencia de primer artejo asociado a extensa placa de aspecto tumoral, comprometiendo aspecto dorsal y plantar del pie derecho, con múltiples lesiones nodulares satélites pigmentadas.

En el caso del MLA subungueal, este se manifiesta como una banda pigmentada longitudinal que crece desde la lúnula hacia distal con bordes irregulares en el lecho o la placa ungueal, generalmente en un único dedo. Para sospechar el diagnóstico es

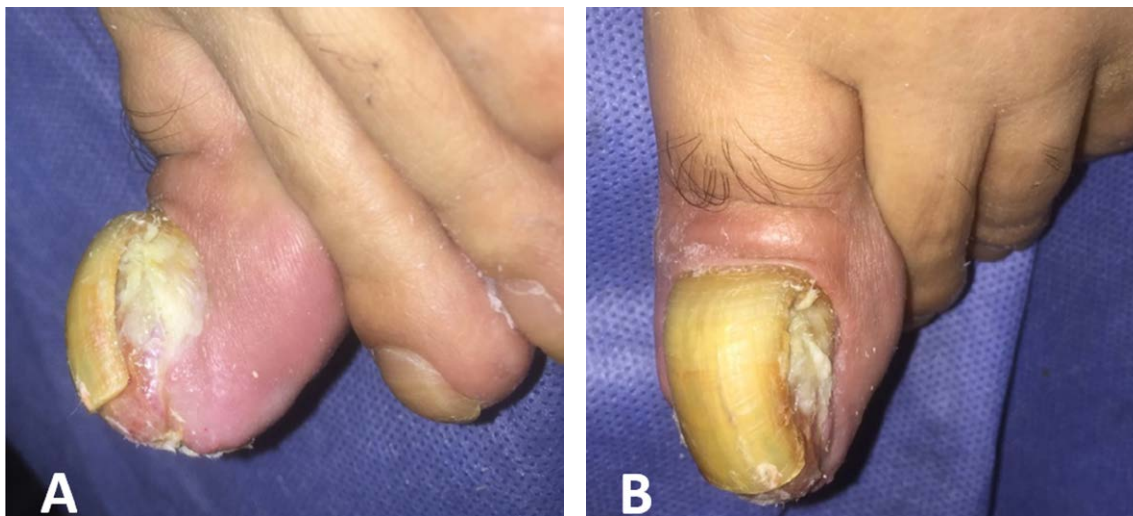de utilidad el signo de Hutchinson (pigmentación que sobrepasa los pliegues ungueales) (Figura 3). Adicionalmente, el cuadro podría acompañarse de distrofia o destrucción ungueal (9, 68, 69).



**Figura 3.** Hallazgos dermatoscópicos en Melanoma Acral Lentiginoso de la unidad ungueal. A) bandas irregulares pardo oscuro y claro, de diferentes grosores sobre un fondo marrón claro, con un ancho de la pigmentación mayor a 3 mm, y pigmentación del pliegue ungueal proximal (signo de Hutchinson). B) Melanoniquia completa de diferentes tonos de pardo y negro, signo de Hutchinson en pliegues ungueales proximal, distal y laterales, asociado a distrofia ungueal.

El diagnóstico de MLA es un reto, por lo cual la sospecha clínica debe ser confirmada con un reporte histopatológico (68, 69). Resulta de gran importancia una caracterización clínica juiciosa de las lesiones,

dado que éstas suelen confundirse con otras condiciones como micosis, lesiones traumáticas, nevus acrales, infecciones, queratoacantomas e incluso tilosis en casos de melanomas amelanóticos (68-70) (Figura 4).



**Figura 4. Melanoma Amelanótico.** Nódulo tumoral exofítico sobre lecho ungueal en primer artejo de pie izquierdo, el cual desplaza la lámina ungueal y genera distrofia y deformidad a este nivel.

Se ha descrito que es de gran utilidad para el tamizaje de melanoma el ABCDE de las lesiones pigmentadas (Asimetría, Bordes, Color, Diámetro, Evolución); sin embargo, en lesiones de corta evolución es difícil hacer una distinción clara entre MLA y otras lesiones pigmentadas (70, 71).

En el contexto de las lesiones pigmentadas, la dermatoscopia se ha convertido en una ayuda diagnóstica indispensable para los dermatólogos; en el caso del MLA, es de gran utilidad, siendo el hallazgo de mayor precisión el patrón paralelo de la cresta con una especificidad del 99% (pigmento que sigue las crestas de los dermatoglifos) con otros hallazgos menos específicos como los glóbulos de pigmento y el velo azul en los casos de MLA no subungueal (68, 72). En melanoma subungueal son útiles la identificación del signo de micro-Hutchinson en pliegues ungueales y la forma triangular de la banda pigmentada, con su base orientada hacia el pliegue proximal (68, 73).

## Histología

El MLA es muy similar al resto de subtipos de MM desde el punto de vista histopatológico. En estadios tempranos, el diagnóstico es complejo dada la

presencia de melanocitos solitarios en epidermis sin atipia o pleomorfismo; sin embargo, en fase de crecimiento radial se pueden observar melanocitos atípicos conformando nidos desorganizados o mal circunscritos orientados de forma paralela sobre la epidermis (crecimiento lentiginoso) y en algunos casos rodeando sus anexos (68, 74). Las células tumorales se localizan generalmente sobre la unión dermoepidérmica o en capas superficiales de la epidermis (68). En fases avanzadas como la vertical, los nidos se disponen en nódulos y ya se puede evidenciar compromiso vascular o linfático (68, 74). En el contexto de un diagnóstico difícil, existe la posibilidad de realizar marcadores de inmunohistoquímica útiles, como HMB-45, S-100, enolasa neuronal específica, entre otros. Para establecer la expresión molecular del tumor, también es posible llevar a cabo estudios como PCR (reacción en cadena polimerasa) (75, 76).

## Estadificación

Para MLA se utiliza el sistema de estadificación de la AJCC octava edición, en el cual se tienen en cuenta los determinantes clínico-patológicos TNM (ver tablas 1,2,3,4) (77, 78).

La categoría (T) es definida por el grosor tumoral en milímetros y la presencia de ulceración. Los límites en el grosor continúan siendo 1.0, 2.0 y 4.0 mm con una ligera variación para la categoría T1. En la octava edición se incluyeron, en la categoría T1, aquellos tumores con un grosor <0.8 mm sin ulceración, mientras que T1b incluye aquellos con grosor entre 0.8-1.0 mm con o sin ulceración o <0.8 mm con presencia de ulceración (77, 78).

(N) es definida como la presencia de metástasis regional nodal clínicamente oculta (N1a, N2a, N3a) o clínicamente detectada (N1b, N2b, N3b). También hace parte de la categoría la presencia de metástasis regional no nodal, la cual comprende hallazgos

tales como microsátelites, satélites o metástasis en tránsito (N1c, N2c, N3c según el número de ganglios linfáticos regionales comprometidos) (77, 78).

El compromiso metastásico a distancia o (M), continúa definido como la presencia de metástasis en alguno de los siguientes sistemas: (M1a) piel, tejido celular subcutáneo, músculo, ganglios a distancia; (M1b) pulmón; (M1c) visceral; (M1d) sistema nervioso central. En cuanto a los niveles de LDH (lactato deshidrogenasa), continúan siendo importantes para la categorización y debe designarse como “0” si no se encuentra elevado y “1” si se encuentra elevado (77, 78).

**Tabla 1. CRITERIOS T**

CRITERIOS (T)		
CATEGORÍA T	GROSOR	ULCERACIÓN
TX: Tumor primario, grosor no evaluado	No aplica	No aplica
T0: Sin evidencia de tumor primario	No aplica	No aplica
Tis: Melanoma in situ	No aplica	No aplica
T1	≤1.0 mm	Desconocido o no especificado
T1a	<0.8 mm	Sin ulceración
T1b	<0.8 mm	Con ulceración
	0.8-1.0 mm	Con o sin ulceración
T2	>1.0-2.0 mm	Desconocido o no especificado
T2a	>1.0-2.0 mm	Sin ulceración
T2b	>1.0-2.0 mm	Con ulceración
T3	>2.0-4.0 mm	Desconocido o no especificado
T3a	>2.0-4.0 mm	Sin ulceración
T3b	>2.0-4.0 mm	Con ulceración
T4	>4.0 mm	Desconocido o no especificado
T4a	>4.0 mm	Sin ulceración
T4b	>4.0 mm	Con ulceración

Adaptado de: Gershenwald JE, Scolyer RA, Hess KR, et al. Melanoma staging: Evidence-based changes in the American Joint Committee on Cancer eighth

edition cancer staging manual. CA Cancer J Clin. 2017;67(6):472-492. doi:10.3322/caac.21409



**Tabla 2. CRITERIOS N**

CRITERIOS (N)		
CATEGORÍA N	# DE NODOS LINFÁTICOS REGIONALES INVOLUCRADOS	PRESENCIA DE METÁSTASIS EN TRÁNSITO, SATÉLITES Y/O MICROSATÉLITES
NX	Nodos regionales no evaluados	No
N0	No metástasis regional detectada	No
N1	1 nodo afectado o cualquier número de metástasis en tránsito, satélite y/o microsatélite sin ganglio involucrado.	
N1a	1 nodo clínicamente oculto	No
N1b	1 nodo clínicamente detectado	No
N1c	Sin nodo regional afectado	Si
N2	2 o 3 nodos afectados o cualquier número de metástasis en tránsito, satélites y/o microsatélites con 1 nodo involucrado.	
N2a	2 o 3 nodos clínicamente oculto	No
N2b	2 o 3 nodos clínicamente detectados	No
N2c	1 nodo clínicamente oculto o detectado	Si
N3	4 o más nodos afectados o cualquier número de metástasis en tránsito, satélites y/o microsatélites con 2 o más nodos afectados o cualquier número de nodos apelmazados con o sin metástasis en tránsito, satélites y/o microsatélites.	
N3a	4 o más nodos clínicamente ocultos	No
N3b	4 o más nodos afectados con al menos 1 clínicamente detectados o la presencia de cualquier número de nodos apelmazados.	No
N3c	2 o más nodos clínicamente ocultos o clínicamente detectados y/o la presencia de cualquier número de nodos apelmazados.	Si

Adaptado de: Gershenwald JE, Scolyer RA, Hess KR, et al. Melanoma staging: Evidence-based changes in the American Joint Committee on Cancer eighth

edition cancer staging manual. CA Cancer J Clin. 2017;67(6):472-492. doi:10.3322/caac.21409

**Tabla 3. CRITERIOS M**

CRITERIOS (M)		
CATEGORÍA M	SITIO ANATÓMICO	NIVELES DE LDH
M0	Sin evidencia de metástasis a distancia	No aplica
M1	Evidencia de metástasis a distancia	
M1a	Metástasis a distancia a piel, músculo y/o ganglios no regionales	No registrado/Inespecífico
M1a (0)		No elevado
M1a (1)		Elevado
M1b	Metástasis a distancia a pulmón con o sin evidencia de metástasis M1a	No registrado/Inespecífico
M1b (0)		No elevado
M1b (1)		Elevado
M1c	Metástasis a distancia visceral con o sin evidencia de metástasis M1a o M1b	No registrado/Inespecífico
M1c (0)		No elevado
M1c (1)		Elevado
M1d	Metástasis a distancia a CNC con o sin evidencia de metástasis M1a, M1b o M1c	No registrado/Inespecífico
M1d (0)		No elevado
M1d (1)		Elevado

Adaptado de: Gershenwald JE, Scolyer RA, Hess KR, et al. Melanoma staging: Evidence-based changes in the American Joint Committee on Cancer eighth edition cancer staging manual. *CA Cancer J Clin.* 2017;67(6):472-492. doi:10.3322/caac.21409

**Tabla 4.** GUÍA PARA LA ESTADIFICACIÓN

GUÍA DE ESTADIFICACIÓN			
T	N	M	ESTADIO
Tis	N0	M0	0
T1a	N0	M0	IA
T1b	N0	M0	IB
T2a	N0	M0	IB
T2b	N0	M0	IIA
T3a	N0	M0	IIA
T3b	N0	M0	IIB
T4a	N0	M0	IIB
T4b	N0	M0	IIC
Cualquier T, Tis	≥N1	M0	III
Cualquier T	Cualquier T	M1	IV

Adaptado de: Gershenwald JE, Scolyer RA, Hess KR, et al. Melanoma staging: Evidence-based changes in the American Joint Committee on Cancer eighth edition cancer staging manual. *CA Cancer J Clin.* 2017;67(6):472-492. doi:10.3322/caac.21409

## Tratamiento

El tratamiento del Melanoma Lentiginoso Acral se relaciona directamente con la estadificación. Dependiendo del compromiso local, regional y sistémico, el enfoque terapéutico es diferente. Dada la longitud y complejidad del tópico, se requiere la ampliación del mismo en una publicación futura.

En términos generales, en estadios tempranos el manejo del MLA es principalmente quirúrgico por medio de una escisión local amplia que permita asegurar márgenes libres de tumor. Para esto, la AJCC recomienda márgenes de 0.5-1 cm para melanoma in situ, 1 cm para tumores menores de 1.0 mm, de 1-2 cm para tumores con grosor entre 1.0-2.0 mm y de 2 cm para melanomas mayores de 4.0 mm o con componente invasor (79). Se podrá o no requerir de amputación y de un cirujano plástico que pueda realizar la reconstrucción del sitio quirúrgico mediante colgajos u otras técnicas (69).

Es de importancia mencionar que el melanoma lentiginoso acral puede tener una importante extensión subclínica y por esta razón está indicada la Cirugía de Mohs, considerándolo un melanoma de sitio especial (80, 81).

Según el estudio de nodos linfáticos, mediante la realización de ganglio centinela, se definirá la necesidad de linfadenectomía completa o disección linfática terapéutica; sin embargo, se ha establecido que la linfadenectomía completa ofrece una mejor sobrevida (82, 83).

En los casos de melanoma avanzado con compromiso metastásico, existen opciones terapéuticas como los inhibidores de BRAF y MEK (dabrafenib y trametinib); los inhibidores de puntos de control inmunitarios como los anti-PD-1 y anti-CTLA-4 (pembrolizumab, ipilimumab, nivolumab); quimioterapia con DTIC (dacarbazina); Inhibidores de tirosina quinasa (imatinib) y radioterapia. Entre otros tratamientos como intereferón, imiquimod y criocirugía en casos paliativos (68, 69, 83).

## Pronóstico

El melanoma lentiginoso acral tiene una sobrevida 10-20% más baja que otros melanomas (84). Diferentes estudios han analizado de forma retrospectiva los factores que influyen en el pronóstico del MLA; algunos sugieren que el MLA representa un subtipo de melanoma biológicamente más agresivo y con un peor pronóstico (85, 86).

En una cohorte publicada recientemente en población caucásica, en la cual se incluyeron 2.050 pacientes, se encontró que el MLA tiene un mal pronóstico, similar al del melanoma nodular; esto probablemente se debe a la demora en la detección. Al diagnóstico se encuentra un alto grosor tumoral (Breslow), una alta proporción de ulceración y de casos metastásicos (3, 87).

En el estudio de Lino-Silva en México, se incluyeron 1.219 melanomas, de los cuales, el 44.1% (538 pacientes) correspondían a MLA, con una mediana de Breslow de 6.01 mm. La supervivencia específica de la enfermedad a 5 años fue del 43.3% en los melanomas acrales, comparada con el 62% en los melanomas no acrales (17).

En una cohorte de 90 pacientes, publicada en el Instituto Nacional de Cancerología en Bogotá,

Colombia, la supervivencia global a 5 años del MLA reportada es del 54%, y corresponde al 13.3% de pacientes con Breslow menor de 1 mm y 52.1% de pacientes con Breslow mayor de 2 mm. Esta supervivencia relativamente baja puede explicarse por la mayor proporción de pacientes con estadio avanzado de la enfermedad en el momento del diagnóstico (40).

Aunque existen estudios que evidencian que el nivel socioeconómico, relacionado con la raza en población americana, impacta en la sobrevida del MLA (84), otros no han encontrado una asociación entre la raza/etnia y la sobrevida del MLA (16).

Los resultados de estudios en diferentes poblaciones concluyen en un mismo punto: la baja supervivencia del MLA es secundaria al diagnóstico tardío, es decir, melanomas con mayor grosor, ulceración y peores factores pronósticos. Aun así, faltan estudios que incluyan subtipos moleculares, de perfil inmune, metilación de DNA y expresión genética (88).

Diagnosticar el melanoma acral en su etapa temprana es de vital importancia, teniendo en cuenta la posible relación entre el estadio clínico al diagnóstico y la supervivencia. Esto hace necesario mejorar el entrenamiento del personal de salud para reconocer las lesiones sugestivas de malignidad desde los niveles más básicos de atención en nuestro país.

## Bibliografía

- Clark WH, From L, Bernardino EA, Mihm MC. The histogenesis and biologic behavior of primary human malignant melanomas of the skin. *Cancer Res.* 1969;29(3):705-27.
- Arrington JH, Reed RJ, Ichinose H, Kremenz ET. Plantar lentiginous melanoma: a distinctive variant of human cutaneous malignant melanoma. *Am J Surg Pathol.* 1977;1(2):131-43.
- Bradford PT, Goldstein AM, McMaster ML, Tucker MA. Acral lentiginous melanoma: incidence and survival patterns in the United States, 1986-2005. *Arch Dermatol.* 2009;145(4):427-34.
- Chang JW. Acral melanoma: a unique disease in Asia. *JAMA Dermatol.* 2013;149(11):1272-3.
- American, Society C. *Cancer Facts & Figures.* Atlanta, GA: American Cancer Society; 2008.
- National Cancer Institute D, Surveillance Research Program, Cancer Statistics Branch. Surveillance, Epidemiology, and End Results (SEER) Program: SEER\*Stat Database. . Web site. <http://www.seer.cancer.gov/C2%AOApril> 2019.
- Clark WH, Ainsworth AM, Bernardino EA, Yang CH, Mihm CM, Reed RJ. The developmental biology of primary human malignant melanomas. *Semin Oncol.* 1975;2(2):83-103.
- Nagore E, Pereda C, Botella-Estrada R, Requena C, Guillén C. Acral lentiginous melanoma presents distinct clinical profile with high cancer susceptibility. *Cancer Causes Control.* 2009;20(1):115-9.
- Bristow IR, Acland K. Acral lentiginous melanoma of the foot and ankle: A case series and review of the literature. *J Foot Ankle Res.* 2008;1(1):11.
- Freiman A, Bird G, Metelitsa AI, Barankin B, Lauzon GJ. Cutaneous effects of smoking. *J Cutan Med Surg.* 2004;8(6):415-23.
- Puig-Butillé JA, Badenas C, Ogbah Z, Carrera C, Aguilera P, Malvey J, et al. Genetic alterations in RAS-regulated pathway in acral lentiginous melanoma. *Exp Dermatol.* 2013;22(2):148-50.
- Yeh I, Jorgenson E, Shen L, Xu M, North JP, Shain AH, et al. Targeted Genomic Profiling of Acral Melanoma. *J Natl Cancer Inst.* 2019;111(10):1068-77.
- Zhang N, Wang L, Zhu GN, Sun DJ, He H, Luan Q, et al. The association between trauma and melanoma in the Chinese population: a retrospective study. *J Eur Acad Dermatol Venereol.* 2014;28(5):597-603.
- Jung HJ, Kweon SS, Lee JB, Lee SC, Yun SJ. A clinicopathologic analysis of 177 acral melanomas in Koreans: relevance of spreading pattern and physical stress. *JAMA Dermatol.* 2013;149(11):1281-8.
- Kaskel P, Kind P, Sander S, Peter RU, Krähn G. Trauma and melanoma formation: a true association? *Br J Dermatol.* 2000;143(4):749-53.
- Asgari MM, Shen L, Sokil MM, Yeh I, Jorgenson E. Prognostic factors and survival in acral lentiginous melanoma. *Br J Dermatol.* 2017;177(2):428-35.
- Lino-Silva LS, Domínguez-Rodríguez JA, Aguilar-Romero JM, Martínez-Said H, Salcedo-Hernández RA, García-Pérez L, et al. Melanoma in Mexico: Clinicopathologic Features in a Population with Predominance of Acral Lentiginous Subtype. *Ann Surg Oncol.* 2016;23(13):4189-94.
- Linos E, Swetter SM, Cockburn MG, Colditz GA, Clarke CA. Increasing burden of melanoma in the United States. *J Invest Dermatol.* 2009;129(7):1666-74.
- Guy GP, Thomas CC, Thompson T, Watson M, Massetti GM, Richardson LC, et al. Vital signs: melanoma incidence and mortality trends and projections - United States, 1982-2030. *MMWR Morb Mortal Wkly Rep.* 2015;64(21):591-6.
- Lasithiotakis KG, Leiter U, Gorkievicz R, Eigentler T, Breuninger H, Metzler G, et al. The incidence and mortality of cutaneous melanoma in Southern Germany: trends by anatomic site and pathologic characteristics, 1976 to 2003. *Cancer.* 2006;107(6):1331-9.
- Aitken JF, Youlden DR, Baade PD, Soyer HP, Green AC, Smithers BM. Generational shift in melanoma incidence and

- mortality in Queensland, Australia, 1995-2014. *Int J Cancer*. 2018;142(8):1528-35.
22. Ward WH, Farma JM. *Cutaneous Melanoma: Etiology and Therapy*. 2017.
  23. Globocan. International Agency for Research on Cancer 2018. Estimated age-standardized incidence rates (World) in 2018, melanoma of the skin, both sexes, all ages. Recuperado de: <https://gco.iarc.fr/today/fact-sheets-cancers>
  24. Thompson JF, Scolyer RA, Kefford RF. Cutaneous melanoma. *Lancet*. 2005;365(9460):687-701.
  25. Castaneda CA, Torres-Cabala C, Castillo M, Villegas V, Casavilca S, Cano L, et al. Tumor infiltrating lymphocytes in acral lentiginous melanoma: a study of a large cohort of cases from Latin America. *Clin Transl Oncol*. 2017;19(12):1478-88.
  26. Vazquez VeL, Silva TB, Vieira MeA, de Oliveira AT, Lisboa MV, de Andrade DA, et al. Melanoma characteristics in Brazil: demographics, treatment, and survival analysis. *BMC Res Notes*. 2015;8:4.
  27. Loria DI GIA, Latorre C. Epidemiología del melanoma cutáneo en Argentina: análisis del registro argentino de melanoma cutáneo. *RAMC*. 2010; 39:45
  28. Bravo LE, García LS, Collazos P, Carrascal E, Ramírez O, Collazos T, et al. Reliable information for cancer control in Cali, Colombia. *Colomb Med (Cali)*. 2018;49(1):23-34.
  29. Reyes E, Uribe C, de Vries E. Population-based incidence and melanoma-specific survival of cutaneous malignant melanoma in a Colombian population 2000-2009. *Int J Dermatol*. 2018;57(1):21-7.
  30. Nova-Villanueva J, Sánchez-Vanegas G, Porrás de Quintana L. [Skin cancer: a Colombian reference centre's epidemiological profile 2003-2005]. *Rev Salud Publica (Bogota)*. 2007;9(4):595-601.
  31. Uribe PNJ, Colmenares C, Palma L. Características de melanoma cutáneo en dos instituciones en Bogotá: análisis 2012-2016. Artículo sometido a Revista Panamericana de Salud Pública.
  32. Pozzobon F, Acosta A, Carreño A, Fierro E. Características del melanoma cutáneo primario en el Instituto Nacional de Cancerología 2006-2010. *Revista Colombiana de Cancerología* 2013;17(3):111-8.
  33. Botello-Mojica H, Insuasty-Moreno A, Jaramillo-Ayerbe F. Caracterización del melanoma maligno en la Clínica de Tumores de Piel y Mucosas, Universidad de Caldas, 2005-2015. *Rev Asoc Colomb Dermatol* 2017. p. 276-83.
  34. Pozzobon F, Acosta A. Epidemiological profile of primary cutaneous melanoma over a 15-year period at a private skin cancer center in Colombia. *Rev. Salud Pública*. 20 (2): 226-231, 2018.
  35. Phan A, Touzet S, Dalle S, Ronger-Savlé S, Balme B, Thomas L. Acral lentiginous melanoma: histopathological prognostic features of 121 cases. *Br J Dermatol*. 2007;157(2):311-8.
  36. Lea AJ. Malignant melanoma of the skin: the relationship to trauma. *Ann R Coll Surg Engl*. 1965;37(3):169-76.
  37. Stalckup JR, Orenco IF, Katta R. Controversies in acral lentiginous melanoma. *Dermatol Surg*. 2002;28(11):1051-9.
  38. Pereda C, Traves V, Requena C, Serra-Guillén C, Llombart B, Sanmartín O, et al. Clinical presentation of acral lentiginous melanoma: a descriptive study. *Actas Dermosifiliogr*. 2013;104(3):220-6.
  39. Rolón PA, Kramárová E, Rolón HI, Khat M, Parkin DM. Plantar melanoma: a case-control study in Paraguay. *Cancer Causes Control*. 1997;8(6):850-6.
  40. Duarte CA, Flórez JP, López HG, Meneses MX, de Vries E. Survival of acral lentiginous melanoma in the National Cancer Institute of Colombia. *J Eur Acad Dermatol Venereol*. 2017;31(3):438-42.
  41. Curtin JA, Fridlyand J, Kageshita T, Patel HN, Busam KJ, Kutzner H, et al. Distinct sets of genetic alterations in melanoma. *N Engl J Med*. 2005;353(20):2135-47.
  42. Bastian BC. The molecular pathology of melanoma: an integrated taxonomy of melanocytic neoplasia. *Annu Rev Pathol*. 2014;9:239-71.
  43. Zebary A, Omholt K, Vassilaki I, Höiom V, Lindén D, Viberg L, et al. KIT, NRAS, BRAF and PTEN mutations in a sample of Swedish patients with acral lentiginous melanoma. *J Dermatol Sci*. 2013;72(3):284-9.
  44. Gutiérrez-Castañeda LD, Nova JA, Tovar-Parra JD. Frequency of mutations in BRAF, NRAS, and KIT in different populations and histological subtypes of melanoma: a systemic review. *Melanoma Res*. 2020;30(1):62-70.
  45. Turajlic S, Furney SJ, Lambros MB, Mitsopoulos C, Kozarewa I, Geyer FC, et al. Whole genome sequencing of matched primary and metastatic acral melanomas. *Genome Res*. 2012;22(2):196-207.
  46. Furney SJ, Turajlic S, Stamp G, Thomas JM, Hayes A, Strauss D, et al. The mutational burden of acral melanoma revealed by whole-genome sequencing and comparative analysis. *Pigment Cell Melanoma Res*. 2014;27(5):835-8.
  47. Platz A, Egyhazi S, Ringborg U, Hansson J. Human cutaneous melanoma; a review of NRAS and BRAF mutation frequencies in relation to histogenetic subclass and body site. *Mol Oncol*. 2008;1(4):395-405.
  48. Sauter ER, Yeo UC, von Stemm A, Zhu W, Litwin S, Tichansky DS, et al. Cyclin D1 is a candidate oncogene in cutaneous melanoma. *Cancer Res*. 2002;62(11):3200-6.
  49. Krauthammer M, Kong Y, Ha BH, Evans P, Bacchicocchi A, McCusker JP, et al. Exome sequencing identifies recurrent somatic RAC1 mutations in melanoma. *Nat Genet*. 2012;44(9):1006-14.
  50. Chernoff KA, Bordone L, Horst B, Simon K, Twadell W, Lee K, et al. GAB2 amplifications refine molecular classification of melanoma. *Clin Cancer Res*. 2009;15(13):4288-91.
  51. Vazquez VeL, Vicente AL, Carloni A, Berardinelli G, Soares P, Scapulatempo C, et al. Molecular profiling, including TERT promoter mutations, of acral lentiginous melanomas. *Melanoma Res*. 2016;26(2):93-9.

52. Díaz-Granados L, Velásquez M. Mutaciones de KIT, NRAS y BRAF en melanoma. *Rev Asoc Colomb Dermatol* 2015. p. 299-307.
53. Sondermeijer L, Lamboo LGE, de Waal AC, Galesloot TE, Kiemeneijer LALM, van Rossum M, et al. Cigarette Smoking and the Risk of Cutaneous Melanoma: A Case-Control Study. *Dermatology*. 2020;236(3):228-36.
54. Gibson JAG, Dobbs TD, Griffiths R, Song J, Akbari A, Whitaker S, et al. The association of smoking and socioeconomic status on cutaneous melanoma: a population-based, data-linkage, case-control study. *Br J Dermatol*. 2020;182(5):1136-47.
55. Tejera-Vaquerizo A, Descalzo-Gallego MA, Traves V, Requena C, Bolumar I, Pla A, et al. No association between smoking and sentinel lymph node metastasis and survival in cutaneous melanoma. *J Eur Acad Dermatol Venereol*. 2019;33(12):2283-90.
56. Jones MS, Jones PC, Stern SL, Elashoff D, Hoon DSB, Thompson J, et al. The Impact of Smoking on Sentinel Node Metastasis of Primary Cutaneous Melanoma. *Ann Surg Oncol*. 2017;24(8):2089-94.
57. Roberts AH. Subungual melanoma following a single injury. *J Hand Surg Br*. 1984;9(3):328-30.
58. Stilwell JH, Sclare G. Malignancy following a single injury to the skin. *Br J Plast Surg*. 1980;33(1):74-6.
59. Briggs JC. The role of trauma in the aetiology of malignant melanoma: a review article. *Br J Plast Surg*. 1984;37(4):514-6.
60. Rigby HS, Briggs JC. Subungual melanoma: a clinico-pathological study of 24 cases. *Br J Plast Surg*. 1992;45(4):275-8.
61. Green A, McCredie M, MacKie R, Giles G, Young P, Morton C, et al. A case-control study of melanomas of the soles and palms (Australia and Scotland). *Cancer Causes Control*. 1999;10(1):21-5.
62. Hosokawa M, Kato T, Seiji M, Abe R. Plantar malignant melanoma. Statistical and clinicopathological studies. *J Dermatol*. 1980;7(2):137-42.
63. Dwyer PK, Mackie RM, Watt DC, Aitchison TC. Plantar malignant melanoma in a white Caucasian population. *Br J Dermatol*. 1993;128(2):115-20.
64. Li Y, Chen H, Chen G, Liu J, Zhu H, Nugasur B, et al. Trauma could as a triggering factor for development of acral lentiginous melanoma: a clinicopathologic study of 56 cases. *Int J Clin Exp Pathol* 2016. p. 7800-6.
65. Minagawa A, Omodaka T, Okuyama R. Melanomas and Mechanical Stress Points on the Plantar Surface of the Foot. *N Engl J Med*. 2016;374(24):2404-6.
66. Costello CM, Pittelkow MR, Mangold AR. Acral Melanoma and Mechanical Stress on the Plantar Surface of the Foot. *N Engl J Med*. 2017;377(4):395-6.
67. Kremenz ET, Feed RJ, Coleman WP, Sutherland CM, Carter RD, Campbell M. Acral lentiginous melanoma. A clinicopathologic entity. *Ann Surg*. 1982;195(5):632-45.
68. Nakamura Y, Fujisawa Y. Diagnosis and Management of Acral Lentiginous Melanoma. *Curr Treat Options Oncol*. 2018;19(8):42.
69. Goydos JS, Shoen SL. Acral Lentiginous Melanoma. *Cancer Treat Res*. 2016;167:321-9.
70. Soon SL, Solomon AR, Papadopoulos D, Murray DR, McAlpine B, Washington CV. Acral lentiginous melanoma mimicking benign disease: the Emory experience. *J Am Acad Dermatol*. 2003;48(2):183-8.
71. Abbasi NR, Shaw HM, Rigel DS, Friedman RJ, McCarthy WH, Osman I, et al. Early diagnosis of cutaneous melanoma: revisiting the ABCD criteria. *JAMA*. 2004;292(22):2771-6.
72. Saida T, Miyazaki A, Oguchi S, Ishihara Y, Yamazaki Y, Murase S, et al. Significance of dermoscopic patterns in detecting malignant melanoma on acral volar skin: results of a multicenter study in Japan. *Arch Dermatol*. 2004;140(10):1233-8.
73. Criscito MC, Stein JA. Improving the diagnosis and treatment of acral melanocytic lesions. *Melanoma Manag*. 2017;4(2):113-23.
74. Takata M, Saida T. Early cancers of the skin: clinical, histopathological, and molecular characteristics. *Int J Clin Oncol*. 2005;10(6):391-7.
75. Ohsie SJ, Sarantopoulos GP, Cochran AJ, Binder SW. Immunohistochemical characteristics of melanoma. *J Cutan Pathol*. 2008;35(5):433-44.
76. Colmenares-Roldán L, Velásquez-Lopera M, Vargas-Suaza G. Acral lentiginous melanoma: a variant of malignant melanoma of special interest in Colombia. *IATREIA* 2008; 21(4):386-97
77. Amin MB, Greene FL, Edge SB, Compton CC, Gershenwald JE, Brookland RK, et al. The Eighth Edition AJCC Cancer Staging Manual: Continuing to build a bridge from a population-based to a more "personalized" approach to cancer staging. *CA Cancer J Clin*. 2017;67(2):93-9.
78. Gershenwald JE, Scolyer RA, Hess KR, Sondak VK, Long GV, Ross MI, et al. Melanoma staging: Evidence-based changes in the American Joint Committee on Cancer eighth edition cancer staging manual. *CA Cancer J Clin*. 2017;67(6):472-92.
79. Bichakjian CK, Halpern AC, Johnson TM, Foote Hood A, Grichnik JM, Swetter SM, et al. Guidelines of care for the management of primary cutaneous melanoma. *J Am Acad Dermatol*. 2011;65(5):1032-47.
80. Bene NI, Healy C, Coldiron BM. Mohs micrographic surgery is accurate 95.1% of the time for melanoma in situ: a prospective study of 167 cases. *Dermatol Surg*. 2008;34(5):660-4.
81. Schoenfeld J, Wirth P, Helm T. Mohs micrographic surgery and secondary intention healing of a plantar melanoma in-situ. *Dermatol Online J*. 2017;23(2):1-3.
82. Egger ME, McMasters KM, Callender GG, Quillo AR, Martin RC, Stromberg AJ, et al. Unique prognostic factors in acral lentiginous melanoma. *Am J Surg*. 2012;204(6):874-9.
83. Desai A, Ugorji R, Khachemoune A. Acral melanoma foot lesions. Part 2: clinical presentation, diagnosis, and management. *Clin Exp Dermatol*. 2018;43(2):117-23.
84. Amini A, Rusthoven CG, Waxweiler TV, Jones BL, Fisher CM, Karam SD, et al. Association of health insurance with outcomes

in adults ages 18 to 64 years with melanoma in the United States. *J Am Acad Dermatol.* 2016;74(2):309-16.

85. Bello DM, Chou JF, Panageas KS, Brady MS, Coit DG, Carvajal RD, et al. Prognosis of acral melanoma: a series of 281 patients. *Ann Surg Oncol.* 2013;20(11):3618-25.
86. Lv J, Dai B, Kong Y, Shen X, Kong J. Acral Melanoma in Chinese: A Clinicopathological and Prognostic Study of 142 cases. *Sci Rep.* 2016;6:31432.
87. Teramoto Y, Keim U, Gesierich A, Schuler G, Fiedler E, Tüting T, et al. Acral lentiginous melanoma: a skin cancer with unfavourable prognostic features. A study of the German central malignant melanoma registry (CMMR) in 2050 patients. *Br J Dermatol.* 2018;178(2):443-51.
88. Cust AE. Prognostic features for acral lentiginous melanoma. *Br J Dermatol.* 2018;178(2):311-2.