



CARDIOLOGÍA DEL ADULTO - PRESENTACIÓN DE CASOS

Primer implante de electrodo de estimulación selectiva del haz de His en Colombia. Reporte de dos casos

First implantation of selective his bundle pacing in Colombia. Report of two cases

Jorge E. Velásquez, MD.⁽¹⁾; Mauricio Duque, MD.⁽¹⁾; Jorge E. Marín V., MD.^(1, 2); Julián M. Aristizábal, MD.⁽¹⁾; Luis E. Medina, MD.^(1, 2); Edgardo González, MD.^(1, 2); Laura Duque ⁽¹⁾; William Uribe, MD.^(1, 2)

Medellín, Colombia.

Se conoce que la estimulación en el ápex del ventrículo derecho produce disincronía ventricular y muchas veces los pacientes desarrollan miocardiopatía dilatada, lo que ha llevado a realizar una estimulación más fisiológica. Con el reciente desarrollo tecnológico de los electrodos para la estimulación selectiva del haz de His (fisiológica), se quiere mostrar la experiencia en el implante de este tipo de electrodos en los dos primeros casos del servicio de electrofisiología de la Clínica Medellín.

PALABRAS CLAVE: estimulación fisiológica, *select site*, haz de His.

Pacing in the right ventricular apex is known to produce ventricular dysynchrony and patients often develop dilated cardiomyopathy. For this reason, a more physiological stimulation has been performed. With the recent technological development of electrodes for selective stimulation of the His bundle, we want to show the experience of this type of implantation in the first two cases made in the electrophysiology laboratory in Medellín.

KEY WORDS: physiological stimulation, select site, bundle of His.

(Rev Colomb Cardiol 2010; 17: 141-144)

Primer caso

Paciente de 67 años de edad, quien consultó por bradicardia sinusal sintomática, con diagnóstico de disfunción sinusal por monitoreo Holter, pausas sinusales de hasta 2,35 s en vigilia y trastorno de la conducción aurículo-ventricular que empeoraba durante el sueño. La ecocardiografía reportó una fracción de expulsión de 60% con diámetros del ventrículo izquierdo de fin de sístole y diástole normales y leve dilatación de ambas aurículas; de otra parte, los exámenes de química sanguínea fueron normales.

Se llevó a implante de marcapasos bicameral bajo técnica convencional optándose por la región subclavia izquierda. El acceso vascular para el electrodo auricular se hizo por disección de la vena cefálica, fue de fijación pasiva y se ubicó a nivel de la auriculilla derecha. Por punción de vena subclavia izquierda se avanzó dispositivo «*select site*» a través del cual se avanzó un electrodo de fijación activa que se ubicó a nivel del septum interventricular alto, obteniéndose complejo QRS con duración menor de 100 ms.

Parámetros de implante del electrodo (Figura 1).

- Umbral de estimulación: 0,3 voltios.
- Corriente de 0,7 miliamperios.
- Resistencia: 619 Ω .
- Onda R: 13 milivoltios.

Servicio de Electrofisiología - Cardiología Clínica Medellín. Universidad CES. Medellín.

(1) Universidad CES. Medellín, Colombia.

(2) Clínica Medellín. Medellín, Colombia.

Correspondencia: Dr. Mauricio Duque, Carrera 24B No. 16-26, Medellín, Colombia. Correo electrónico: mauricioduque@une.net.co

Recibido: 17/12/2008. Aceptado: 05/05/2010.

El paciente fue dado de alta al día siguiente del implante y en la actualidad están resueltos sus síntomas secundarios a la disfunción sinusal. Se espera su evolución clínica con relación a una estimulación ventricular más fisiológica.

Segundo caso

Mujer de 75 años, con diagnóstico de disfunción sinusal documentada por: monitoreo Holter que evidenció bradicardia sinusal e incompetencia cronotrópica, electrocardiograma basal con bradicardia sinusal y «*tilt test*» negativo para síncope e incompetencia cronotrópica, todo lo anterior en ausencia de medicamentos cronotrópicos negativos. El ecocardiograma demostró en esencia un corazón normal en cuanto a su estructura, con una discreta dilatación de la aurícula izquierda.

Durante este procedimiento, a diferencia del primer caso, se utilizó un catéter cuadripolar con la intención de realizar un mapeo del His y permitir una mejor ubicación del electrodo a este nivel.

Parámetros de implante del electrodo (Figuras 2 y 3)

- Umbral de estimulación: 1,3 voltios.
- Corriente de 3,1 miliamperios.
- Resistencia: 460 Ω .
- Onda R: 4,2 milivoltios.

Discusión

Este reporte de casos da a conocer la experiencia inicial de un centro especializado en electrofisiología en Colombia para el implante de un electrodo de estimulación selectiva del haz de His. No son muchas las publicaciones al respecto en la literatura médica mundial, pero en 2002, momento en el cual se publicó el estudio DAVID, se demostró una mayor incidencia de falla cardíaca y muerte con relación a la estimulación ventricular permanente y anti-fisiológica a nivel del ápex del ventrículo derecho (1-3). Desde entonces se han desarrollado diferentes estrategias que permiten garantizar una estimulación

cardíaca más fisiológica y, por ende, sincronía aurículo-ventricular e interventricular, a fin de reducir el riesgo de progresión al síndrome de falla cardíaca y a la muerte súbita (4, 5).

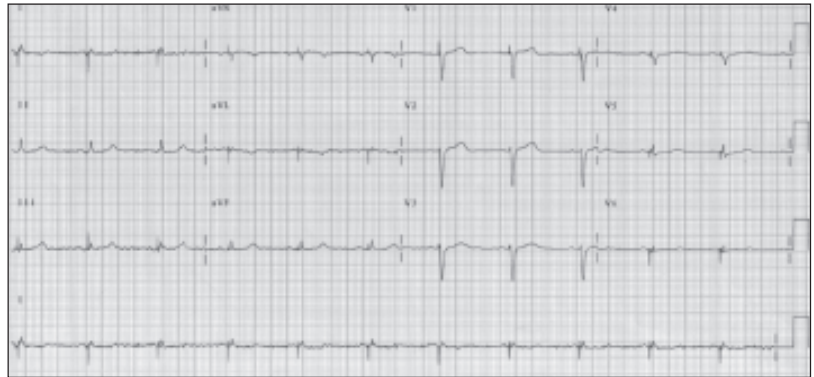

Figura 1. Electrocardiograma post-implante.

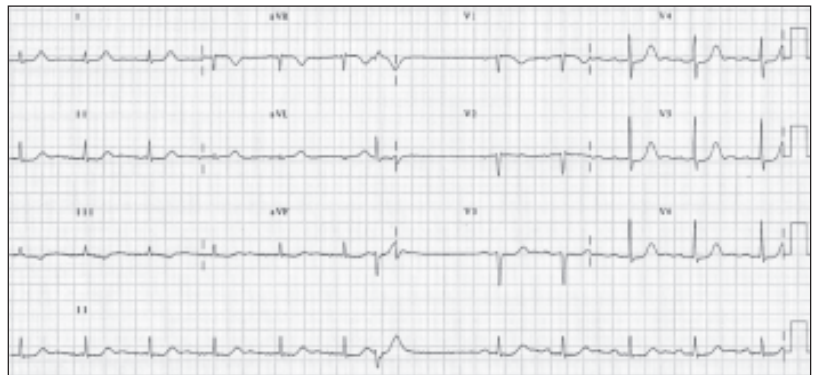

Figura 2. Electrocardiograma pre-implante.

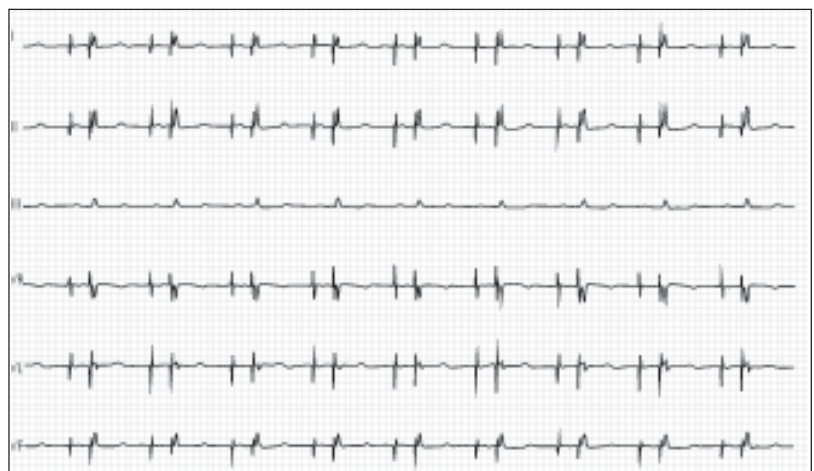


Figura 3. Electrocardiograma post-implante.

El sistema «select site» modifica el procedimiento del implante del electrodo ventricular en varios puntos. Así, es necesario un acceso venoso subclavio a través del cual se avanza un introductor deflectable que permite posicionar de manera precisa un electrodo de fijación activa a nivel del *septum* interventricular (6, 7). Dicho electrodo debe tener un diámetro de apenas 4,1 Fr y un sistema de fijación activa diferente al convencional, el cual se hace efectivo al girar todo el electrodo sobre su propio eje ya que en su extremo distal tiene expuesto el mecanismo de fijación (8-10). Para determinar el área de implante de este electrodo se hace un mapeo a través de la técnica convencional del haz de His a fin de garantizar su óptima ubicación.

Se considera que la estimulación se efectúa en el área del haz de His cuando se cumplen los siguientes criterios (11):

1. La morfología y duración del complejo QRS estimulado es idéntica al latido intrínseco del paciente.
2. El intervalo HV estimulado e intrínseco son idénticos.
3. La estimulación con una salida baja genera un complejo QRS estrecho con lo que se demuestra la captura única del haz de His y un mayor voltaje un complejo QRS ancho que implica una captura global (tejido de conducción y miocardio ventricular).

A pesar de las modificaciones en la técnica de implante no hubo complicaciones y como es de esperarse la duración del procedimiento tuvo una prolongación discreta (12).

Imágenes durante el implante (Figuras 4 a 9)

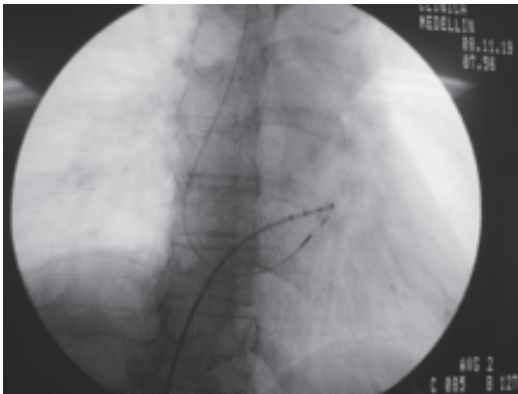


Figura 4. Proyección en oblicua anterior derecha a 30 grados durante mapeo del haz de His con catéter cuadripolar y electrodo de estimulación selectiva. Nótese la estrecha relación entre el catéter cuadripolar donde se registra el electrograma del His y el electrodo del marcapaso.

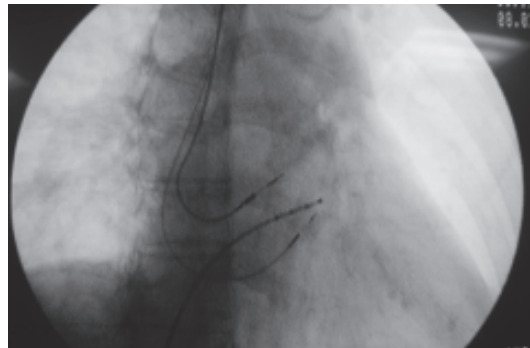


Figura 6. Proyección oblicua anterior derecha en la que se muestran electrodos auricular, ventricular y catéter cuadripolar.

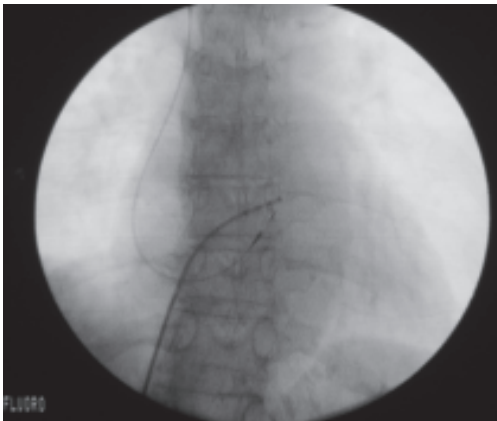


Figura 5. Proyección postero-anterior durante mapeo del haz de His con catéter cuadripolar y electrodo de estimulación selectiva.

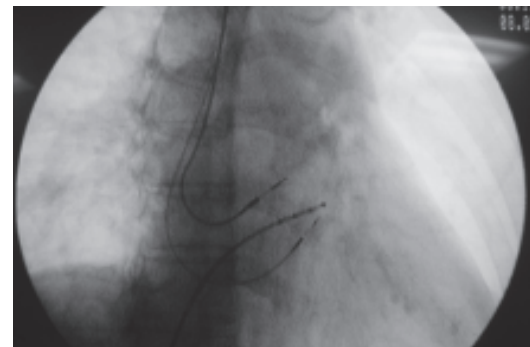


Figura 7. Proyección en PA en la que, al finalizar el implante, se demuestra la ubicación de ambos electrodos, auricular y ventricular (estimulación selectiva del haz de His), este último en estrecha relación con el catéter cuadripolar.

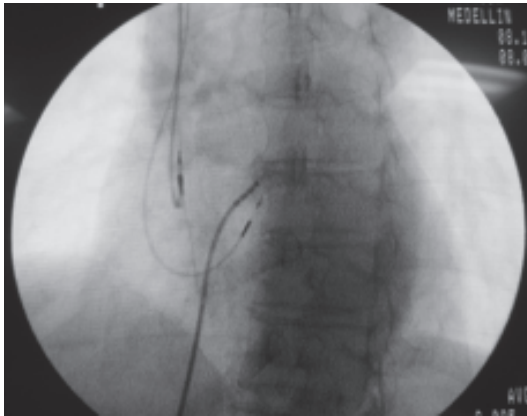


Figura 8. Proyección en oblicua anterior izquierda que demuestra la estrecha relación entre catéter cuadrípolar y electrodo de estimulación selectiva del haz de His.

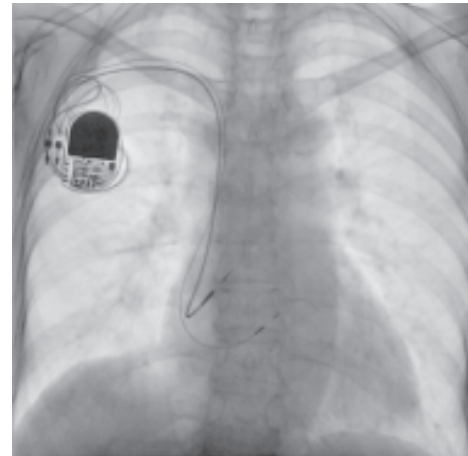


Figura 11. Rayos X de tórax postero-anterior.

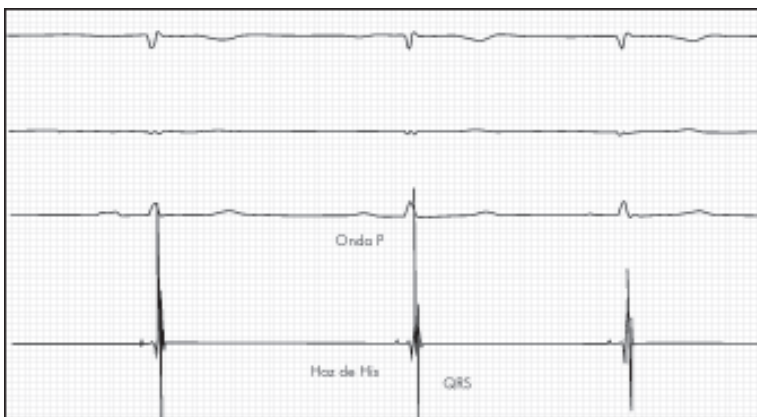

Figura 9. Electrograma del haz de His que corresponde a la proyección de fluoroscopia.

Imágenes post-implante (Figuras 10 y 11)

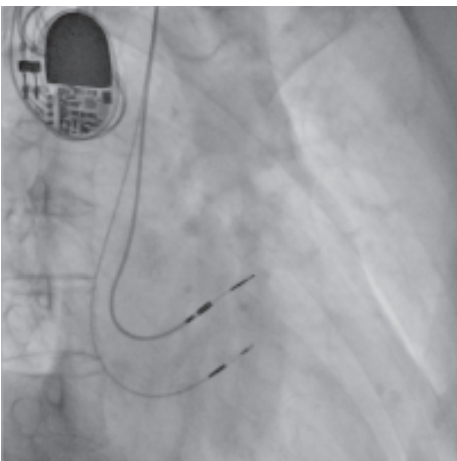


Figura 10. Rayos X de tórax oblicuo anterior derecha.

Este tipo de procedimiento es viable en centros de referencia en electrofisiología colombianos y amerita acatar de manera estricta las recomendaciones que garantizan la estimulación ventricular fisiológica y un seguimiento en el tiempo, tanto de los pacientes como del comportamiento de dicho electrodo, que permitan emitir conclusiones acerca del posible efecto benéfico que puede tener este tipo de intervención.

Bibliografía

1. Wilkoff BL, Cook JR, Epstein AE, Greene HL, Hallstrom AP, Hsia H, Kutalek SP, Sharma A; Dual Chamber and VVI Implantable Defibrillator Trial Investigators. Dual-chamber pacing or ventricular backup pacing in patients with an implantable defibrillator: the Dual Chamber and VVI Implantable Defibrillator (DAVID) Trial. *JAMA* 2002; 288 (24): 3115-3123.
2. Sweeney MO, Hellkamp AS, Ellenbogen DA, et al, for the MODe Selection Trial (MOST) Investigators. Adverse effect of ventricular pacing on heart failure and atrial fibrillation among patients with normal baseline QRS duration in a clinical trial of pacemaker therapy for sinus node dysfunction. *Circulation* 2003; 107: 2932-2937.
3. Anelli-Monti M, Machler H, Schweiger S, Salaymeh L, Rigler B. QRS-duration in right ventricular outflow tract (RVOT) pacing (Conference Abstract) *Europace Supplements* 2005; 7(3): 287.
4. Anelli-Monti M, Machler H, Schweiger S, Martin D, Rigler B. RVOT pacing with the Select Secure System- Clinical experience (Conference Abstract) *Europace Supplements* 2005; 7(3): 294.
5. Saksena S. The role of multisite atrial pacing in rhythm control in AF: insights from sub-analyses of the dual site atrial pacing for prevention of atrial fibrillation study. *Pacing Clin Electrophysiol* 2003; 26 (7 Pt 1): 1565.
6. Posan E, Yee R, Petrellis B, Redfearn D, Klein G, Krahn A, et al. Long-term performance of a new catheter delivered lead (Conference Abstract). *Europace Supplements* 2005; 7 (3): 294.
7. Hansky B, Gueldner H, Blanz U, Peuster M, Meyer H, Koerfer R. First experiences with catheter-guided atrial and ventricular lumenless pacing lead implantation in 28 pediatric patients (Conference Abstract). *Heart Rhythm* 2005; 2 (4) (Suppl 1): S88.
8. Gammage MD, Lieberman RA, Yee R, Manolis AS, Compton SJ, Khazen C, et al. Multi-center clinical experience with a lumenless, catheter-delivered, bipolar, permanent pacemaker lead: implant safety and electrical performance. *Pacing Clin Electrophysiol* 2006; 29 (8): 858-65.
9. Karpawich PP, Webster P, Goodman E, Forbes T. Repositioning a dislodged new lumenless pacing lead: a simple tool and technique. *Pacing Clin Electrophysiol* 2008; 31 (3): 354-7.
10. Zanon F, Baracca E, Aggio S, Pastore G, Boaretto G, Cardano P, et al. A feasible approach for direct his-bundle pacing using a new steerable catheter to facilitate precise lead placement. *J Cardiovasc Electrophysiol* 2006; 17 (1): 29-33.
11. Cantu F, DE Filippo P, Cardano P, DE Luca A, Gavazzi A. Validation of criteria for selective his bundle and para-hisian permanent pacing. *Pacing Clin Electrophysiol* 2006; 29 (12): 1326-33.
12. Hill PE. Complications of permanent transvenous cardiac pacing: a 14-year review of all transvenous pacemakers inserted at one community hospital. *PACE* 1987; (Pt 1): 564-70.