



## CARDIOLOGÍA DEL ADULTO - PRESENTACIÓN DE CASOS

# Mixoma auricular izquierdo asociado a insuficiencia severa de válvula mitral en paciente de género femenino de 31 años de edad: reporte de caso

## *Left atrial mixoma associated with severe mitral valve insufficiency in a 31 years old female patient: a case report*

Fernando Manzur J., MD., FACC<sup>(1)</sup>; Cristian Barbosa, MD.<sup>(1)</sup>; Agustín Puello, MD.<sup>(1)</sup>

Cartagena, Colombia.

Se presenta el caso de una paciente de 31 años de edad, sin antecedentes patológicos, con un mixoma auricular izquierdo de 9 cm x 8 cm, el cual se manifestó clínicamente, de manera súbita, con sintomatología de tipo obstructiva, y cuyo diagnóstico requirió ecocardiografía transtorácica.

Se realizó cirugía inmediata, en la que se logró la resección completa del tumor y durante la cual se evidenció insuficiencia de la válvula mitral severa que requirió plastia valvular. Fue dada de alta al sexto día post-quirúrgico.

**PALABRAS CLAVE:** mixoma cardiaco, insuficiencia válvula mitral, plastia válvula mitral.

We report the case of a 31 years old female patient without pathological antecedents, with a left atrial mixoma that measured 9 cm x 8 cm. It manifested clinically by sudden cardiac obstructive symptoms and was diagnosed by transthoracic echocardiography.

Immediate surgery was performed, achieving complete tumor resection. A severe mitral valve insufficiency that required valvuloplasty was evidenced. The patient was discharged on the sixth day after surgery.

**KEY WORDS:** cardiac mixoma, mitral valve insufficiency, mitral valvuloplasty.

(Rev Colomb Cardiol 2011; 18: 345-349)

### Introducción

Los tumores cardiacos primarios son raros; estudios de autopsias sugieren que la prevalencia oscila entre 0,001% y 0,25% de toda la población (4, 8, 10). Los mixomas son el tumor primario benigno más común del corazón, y corresponden a más del 50% de todos (1, 4, 2, 7, 8, 10). La mayoría son solitarios y están en la aurícula

izquierda, cerca de 75% típicamente en la zona de la fosa oval (1, 7-11). Aproximadamente 15% crecen dentro de la aurícula derecha y sólo 3% a 4% se originan dentro del ventrículo derecho o izquierdo respectivamente (11).

Pueden ocurrir a cualquier edad pero son más frecuentes entre la tercera y la sexta décadas de la vida (7, 11). La mayoría de los pacientes que los desarrollan son de género femenino con una edad media de cincuenta años (5, 9).

Se presenta el caso de una paciente de 31 años, con un mixoma auricular izquierdo grande, asociado a taquicardia supraventricular paroxística y con afección de la válvula mitral, por lo que requirió plastia valvular.

(1) Universidad de Cartagena. Cartagena, Colombia.

Correspondencia: Fernando Manzur Jattin, MD. Calle 5 No. 6-47 Centro de Diagnóstico Cardiológico, Cons. 108, Cartagena, Colombia. Correo electrónico: fmanzur1954@hotmail.com

Recibido: 18/08/2010. Aceptado: 24/01/2011.

## Caso clínico

Paciente de género femenino de 31 años de edad, con cuadro clínico de ocho horas de evolución consistente en dolor opresivo en la región precordial irradiado a la espalda y asociado a disnea, astenia y adinamia. Tenía antecedente de hiperreactividad bronquial hasta los ocho años. El examen físico de ingreso no mostró alteraciones y sus signos vitales estaban dentro de los parámetros normales. Se evidenció regular estado general, por lo que se ordenó electrocardiograma que mostró taquicardia supraventricular, la cual se trató con betabloqueador. La radiografía de tórax no mostró alteraciones como tampoco los paraclínicos. Se decidió ordenar ecocardiografía Doppler color.

Durante la estancia hospitalaria presentó choque cardiogénico que requirió soporte inotrópico y traslado a la unidad de cuidados intensivos. Tuvo episodios de taquicardia supraventricular paroxística asociada a disautonomía, pero no presentó síncope. Se realizó nuevo examen físico en el que, a la auscultación de foco mitral, se evidenció probable estenosis mitral.

Se realizó ecocardiograma Doppler color, en el que se concluyó la existencia de una masa móvil flotante en la aurícula izquierda, que corresponde a un mixoma de aproximadamente 5,6 cm, que pasa la válvula hasta llegar a la mitad del ventrículo y que obstruye el tracto de entrada del mismo (Figura 1).

Fue trasladada a cirugía donde se confirmó, en la aurícula izquierda, masa tumoral de aspecto gelatinoso, con tejido friable, de aproximadamente 9 x 8 cm, pediculada e implantada en el *septum* interatrial, con

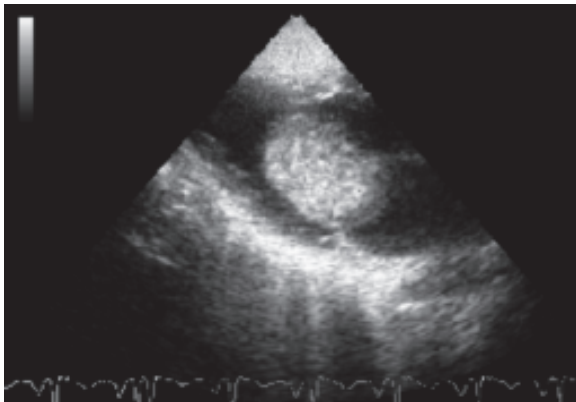


Figura 1. Ecocardiografía transtorácica que muestra masa bien definida en la aurícula izquierda.

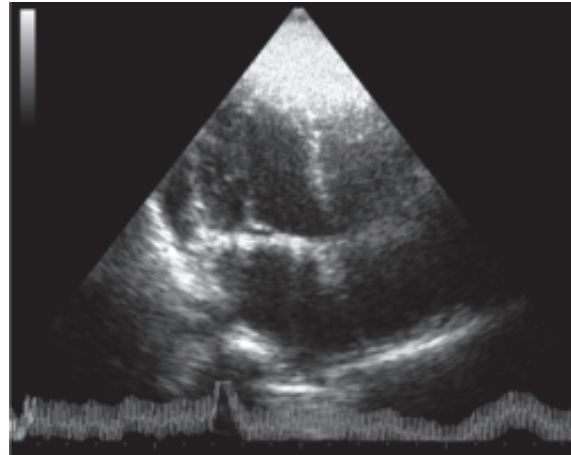


Figura 2. Ecocardiograma transtorácico realizado dos meses después de la resección del mixoma auricular izquierdo, donde se evidencia cavidad auricular izquierda libre.

una base de implantación de 1 cm cuadrado, la cual se retiró de manera satisfactoria. Se evidenció insuficiencia mitral severa por dilatación del anillo y se realizó plastia de la válvula mitral con válvula mecánica.

El diagnóstico de mixoma fue confirmado por patología. El post-quirúrgico cursó dentro de los parámetros normales, por lo cual se decidió dar de alta seis días posteriores a la intervención quirúrgica (Figura 2).

## Discusión

Los mixomas cardíacos son lesiones de proliferación lenta que crecen a partir de células mesenquimales subendocárdicas pluripotentes, las cuales pueden diferenciarse en mixomas dentro de una variedad de líneas celulares, incluyendo epiteliales, hematopoyéticas y musculares (11).

Las características clínicas de estos tumores están determinadas por su localización, tamaño y movilidad (7, 11). No hay asociación significativa entre el tamaño del tumor (menor de 5 cm o mayor) y las circunstancias del diagnóstico (sintomático o asintomático) (7). Los mixomas pueden tener síntomas desorientadores, convirtiéndose en un reto importante, que explica la tardanza en el diagnóstico (1, 7, 4). Pueden tener efectos catastróficos por el deterioro de la estructura y función cardíaca (4). Aunque la paciente del caso presentaba un mixoma de gran tamaño, no refería alguna sintomatología previa. Sus síntomas iniciaron al producirse la obstrucción de la válvula mitral por el tumor, hecho que llevó al aumento del anillo de la válvula mitral que provocó la insuficiencia severa de la misma.

De otra parte, los pacientes con mixomas pueden desarrollar una tríada de síntomas: obstrucción intracardiaca, embolización y signos constitucionales (5).

### Síntomas obstructivos

Es la presentación más común; ocurre en 54% a 95% de los pacientes. La obstrucción cardiaca puede manifestarse con falla cardiaca congestiva inusual, rápidamente progresiva (disnea de esfuerzo u ortopnea), o con malestar, síncope o muerte súbita (debido a la obstrucción completa de la válvula mitral por el mixoma o embolismo de la arteria coronaria) (4, 7). A pesar de la presencia de un tumor que interfiera con la función de la válvula mitral, que lleve a falla cardiaca, la válvula mitral raramente es dañada. La extensión de la obstrucción de esta válvula puede variar con la posición corporal, y estos síntomas que cambian con la variación de la posición corporal particularmente sugieren mixomas. Puede encontrarse un soplo apical pre-sistólico o diastólico que indique estenosis mitral significativa en más de la mitad de los pacientes. El hallazgo auscultatorio específico de los mixomas suele llamarse *plop* tumoral; es un sonido cardiaco protodiastólico de baja frecuencia auditiva (0,08 a 0,15 s) después del segundo ruido cardiaco. Puede confundirse con un tercer ruido cardiaco o con un chasquido de apertura mitral. Sin embargo, el *plop* tumoral es poco común (7). A la paciente en cuestión se le realizaron diversos exámenes físicos y luego de varios de ellos se logró evidenciar la estenosis mitral mediante auscultación. La presentación clínica de la paciente fue de este tipo y se caracterizó por disnea de inicio súbito. Particularmente la obstrucción causada por el tumor en esta paciente llevó a una lesión importante de la válvula mitral que precisó una plastia valvular.

### Embolia sistémica

El embolismo ocurre en 30% a 40% de los casos (1, 4, 5, 6, 7). Más de la mitad de los émbolos mixomatosos migran al sistema nervioso central (5, 7), pero puede afectarse cualquier sistema arterial y producir una gran variedad de signos y síntomas.

Reportes de casos documentan embolia en extremidades superiores e inferiores, arterias coronarias, riñón, hígado, ojos, piel y bazo (7). Dentro de los factores de riesgo de embolización se incluyen: tamaño grande del tumor, movilidad incrementada y naturaleza polipoide, localización en la válvula mitral y ventrículo izquierdo, y ausencia de calcificaciones (8).

### Síntomas constitucionales

Si bien estos síntomas suelen ser poco importantes, pueden ocurrir hasta en 90% de los casos (2, 3, 7). Éstos incluyen: fiebre, pérdida de peso, debilidad muscular, artralgias, mialgias, fenómeno de Raynaud y síntomas semejantes a enfermedad del tejido conectivo (1, 4, 5). Obviamente, estos síntomas son inespecíficos y pueden ocurrir en una gran variedad de enfermedades (7). Los niveles séricos de citoquina positiva se correlacionan con las manifestaciones sistémicas. Se ha investigado extensamente el rol de la IL-6 (2) y se han evidenciado altos niveles séricos de IL-6 en pacientes con mixomas que posterior a la resección quirúrgica regresan a valores normales (7). Métodos inmunohistoquímicos han revelado que tanto las células del mixoma así como las células mononucleares infiltrantes del mixoma, producen IL-6. No hay asociación entre los niveles de IL-6 producidos por el tumor y las manifestaciones sistémicas. Recientes investigaciones muestran que los monocitos sanguíneos periféricos son la fuente productora de IL-6 en estos pacientes (2).

El método de imagen de elección para realizar el diagnóstico es el ecocardiograma bidimensional, el cual es preciso, confiable, no invasivo y no implica ningún riesgo de fragmentación del tumor y posterior embolización. Se evidencia clásicamente el mixoma móvil conectado al *septum* interauricular por un pedículo estrecho. En ecocardiografía los mixomas tienen ecogenicidad heterogénea y calcificaciones ocasionales. La clave más importante para el diagnóstico de mixoma es que esté fijo al *septum* interauricular, de ahí la importancia de localizar el sitio donde está fijo el tumor durante el examen ecocardiográfico.

La ecocardiografía transtorácica usualmente es suficiente para diagnosticar mixomas, pero si el resultado no es óptimo puede utilizarse la ecocardiografía transesofágica (5). La sensibilidad del ecocardiograma transtorácico para el diagnóstico de mixomas es cercana a 95% pero la de la ecocardiografía transesofágica es de 100% (7). En el caso que se presenta se necesitó la ecocardiografía transesofágica para realizar un diagnóstico más preciso ya que el resultado de la ecocardiografía transtorácica no fue concluyente.

Debido a los avances en imaginología cardiaca y su uso incrementado, se diagnostican más pacientes asintomáticos y a menor edad (8).

El uso de tomografía computarizada de alta definición y de resonancia magnética, se está convirtiendo en una herramienta valiosa para evaluar las masas cardiacas. Estas modalidades pueden proveer información adicio-

nal para la estratificación del riesgo de una embolia potencial del mixoma y para diferenciarlos de otras masas cardíacas (8).

El tratamiento de elección de los mixomas es la remoción quirúrgica. Una vez se diagnóstica, es esencial la escisión urgente del tumor (7, 8, 10). La escisión quirúrgica suele ser curativa. Para reducir la tasa de recurrencia, una escisión tumoral radical debe incluir una resección grande de la base de implantación. Si el tumor se ubica en el *septum*, debe escindirse parte de éste. Cuando la masa entera y el espesor completo del *septum* adyacente son escindidos, debe repararse el defecto del *septum*. De otra parte, si el tumor no está unido al *septum* sino a la pared libre auricular, debe removerse parte del endocardio (5). En este caso el tumor estaba ubicado en el *septum* interauricular, presentaba una base de implantación de aproximadamente 1 cm<sup>2</sup>, la cual fue resecada; posterior a esto se realizó la reparación del *septum*.

Las arritmias ventriculares son raras pero hay reporte de casos en la literatura (8). La paciente presentó episodios paroxísticos de taquicardias supraventriculares que mejoraron luego de la remoción quirúrgica (Figura 3).

La mayoría de los mixomas cardíacos son lesiones esporádicas aisladas, pero por lo menos 7% ocurren como componentes de un síndrome autosómico dominante llamado complejo de Carney (11). En éste los mixomas cardíacos familiares se asocian con pigmentación dérmica tipo *spotty* y sobre-actividad endocrina. Afecta a ambos sexos por igual, ocurren a cualquier edad, crecen como lesiones simples o múltiples en cualesquiera de las cámaras cardíacas, e incluso recurren en otros sitios luego de la resección quirúrgica. Estos pacientes además pueden tener mixomas extracardiacos (11, 10).

Las causas de recurrencias no son claras, pero probablemente dentro de los factores de riesgo se incluyen: resección incompleta o inadecuada (7, 8), implantación intracardiaca, desplazamiento intraoperatorio de material tumoral, embolización, multicentricidad del tumor y una reserva de células precursoras tumorales en el subendocardio. En la mayoría de los casos de mixomas esporádicos, la resección incompleta del área de fijación parece ser la causa de la recurrencia (7).

De otra parte, los pacientes con anomalías genéticas tienen alto riesgo de recurrencia. El riesgo total de recurrencia para pacientes con complejo de Carney está alrededor de 22%, mientras que en los mixomas esporádicos es de 1% a 3% (7, 10).

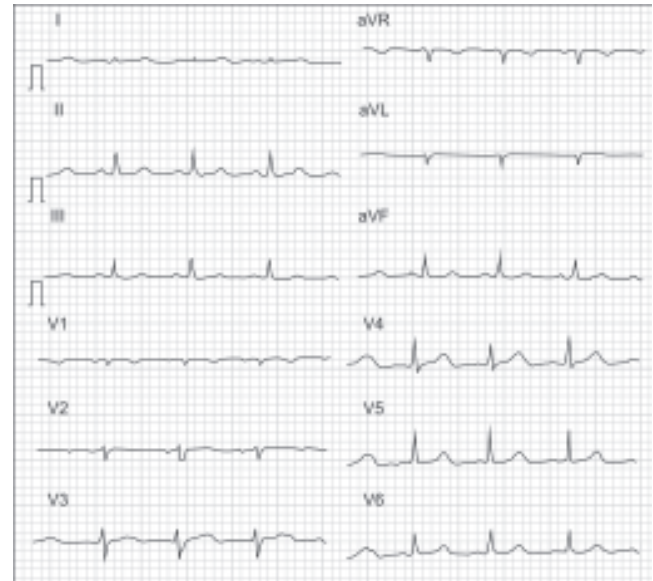


Figura 3. Electrocardiograma post-operatorio, que se encuentra dentro de parámetros normales. Los episodios de taquicardia supraventricular paroxística se observaron en el monitor, pero no se obtuvo evidencia física de los mismos.

El pronóstico a largo plazo es excelente. En la literatura, la mortalidad quirúrgica es baja (0% al 5%) (7, 10), y la mortalidad hospitalaria luego de la escisión del tumor va de 0% a 12% (7). Se recomienda hacer un ecocardiograma anual (7).

## Conclusión

Los mixomas son tumores primarios cardíacos benignos, pero a razón de su localización pueden conllevar importantes implicaciones anatómicas y funcionales. Su ubicación más frecuente es en la aurícula izquierda, pero pueden aparecer en cualesquiera de las cámaras cardíacas.

Ocurren con más asiduidad en pacientes de género femenino entre la tercera y sexta décadas de la vida.

Pueden manifestarse con síntomas obstructivos, por embolismos sistémicos así como por signos constitucionales; los más frecuentes son los obstructivos y sus síntomas característicos se asemejan a los de una falla cardíaca congestiva de inicio súbito.

El método diagnóstico más sensible es la ecocardiografía transesofágica, sin embargo también pueden obtenerse buenos resultados con la ecografía

transtorácica. Por medio de éstas puede evidenciarse la masa pediculada en la cámara cardiaca unida principalmente al *septum* interauricular.

El tratamiento es quirúrgico, indicándose la resección del tumor. No obstante, debe tenerse especial cuidado al momento de resecar la inserción del tumor, pues un tumor parcialmente reseado podría llevar nuevamente al crecimiento del mismo.

Posterior a la resección el pronóstico es muy alentador, con poca probabilidad de muerte intraoperatoria y hospitalaria. Debe hacerse seguimiento anual con ecocardiografía.

### Agradecimientos

Al Nuevo Hospital de Bocagrande y a la unidad de cuidados intensivos de Gestión Salud, en la ciudad de Cartagena.

### Bibliografía

1. Patel R, Lynn K. Masquerading mixoma. *Am J Med Sci* 2009; 338 (2): 161-163.
2. García-Zubiri C, Citores M, Yebra-Bango M. Contribution of monocytes to overproduction of interleukin-6 in a case of cardiac mixoma. *Am J Med Sci* 2009; 338 (4): 336-337.
3. Miller D, Tazelaar H, Handy J, Young D, Hernández J. Thymoma arising within cardiac mixoma. *Am J Surg Pathol* 2005; 29: 1208-1213.
4. Januzzi J, Garasic J, Neilan T, González R, Stone J. Case 28-2007: a 68-year-old man with syncope. *N Engl J Med* 2007; 357: 45.
5. Ragland M, Tak T. Detection of atypical right atrial mixoma by echocardiography. *Cardiology in Review* 2006; 14: 99-100.
6. De Loma J, Valderrama J, Melero J, González S. Left atrial myxoma extraction by robotic and vacuum assistance. *Innovations* 2009; 4: 351-353.
7. Pinede L, Duhaut P, Loire R. Clinical presentation of left atrial cardiac mixoma: a series of 112 consecutive cases. *Medicine* 2001; 80: 159-72.
8. Sudhakar S, Robinson P, Loyo J, Hai H, Sewani A. An unusual case of left ventricular mixoma. *J Cardiovasc Med* 2010; 11: 000-000.
9. Manzur F, Patiño G, Sierra L. Reporte de un caso clínico de mixoma. *Rev Colomb Cardiol* 2000 8 (3): 108-110.
10. D'alfonso A, Catania S, Pierria M, Matteuccia S, Rescigno G, Münchb C, et al. Atrial myxoma: a 25-year single-institutional follow-up study. *J Cardiovasc Med* 2008; 9: 178-181.
11. Vaughan C, Veugelers M, Basson C. Tumors and the heart: molecular genetic advances. *Curr Op Cardiol* 2001; 16: 195-200.