



CARDIOLOGÍA PEDIÁTRICA - PRESENTACIÓN DE CASOS

Arco aórtico derecho circunflejo retroesofágico con ligamento arterioso izquierdo: una variedad infrecuente de anillo vascular completo Presentación de un caso

Circumflex retroesophageal right aortic arch with left arterial ligament: an infrequent variety of complete vascular ring

Report of case

Lina M. Caicedo, MD.⁽¹⁾; Jaime Franco, MD.⁽¹⁾; Carlos F. López, MD.⁽²⁾; Víctor Caicedo, MD.⁽³⁾; Federico Núñez, MD.⁽³⁾

Bogotá, DC., Colombia.

Los anillos vasculares pertenecen a un grupo de anomalías congénitas de los arcos aórticos en los que la tráquea y el esófago, o ambos, están completamente rodeados por estructuras vasculares. Con frecuencia pueden causar obstrucción y, en consecuencia, alteración de la deglución y dificultad respiratoria, por lo cual deben incluirse en el diagnóstico diferencial de obstrucción de la vía aérea superior. El diagnóstico temprano y la liberación quirúrgica oportuna de la obstrucción de la vía aérea y del esófago, o ambos, pueden mejorar los síntomas en la mayoría de casos. Esta afección debe sospecharse y evaluarse en lactantes o niños pequeños con síntomas respiratorios recurrentes como tos crónica, estridor y sibilancias o, lo que es menos común, con síntomas relacionados con alteración de la deglución.

A continuación se ilustra el caso de un niño de seis años con problemas de deglución crónicos y desnutrición a quien se le realizó un diagnóstico incidental del arco aórtico derecho circunflejo retroesofágico con ligamento arterioso izquierdo corregido mediante cirugía.

PALABRAS CLAVE: anillos vasculares completos, arco aórtico derecho circunflejo, disfagia, obstrucción de la vía aérea, pediatría.

Vascular rings are a group of congenital anomalies of the aortic arches in which the trachea and esophagus, or both, are completely surrounded by vascular structures. Often, they can cause obstruction and consequently impaired swallowing and respiratory distress, so they must be included in the differential diagnosis of obstruction of the upper airway. Early diagnosis and timely surgical release of obstruction of the airway and esophagus, or both, may improve symptoms in the majority of cases. This condition must be suspected and evaluated in infants or young children with recurrent respiratory symptoms such as chronic cough, stridor, wheezing or, less commonly, with symptoms related to impaired swallowing.

We illustrate the case of a six-year-old child with chronic swallowing problems and malnutrition who underwent an incidental diagnosis of circumflex retroesophageal right aortic arch with left ligamentum arteriosum corrected by surgery.

KEYWORDS: complete vascular rings, right circumflex aortic arch, dysphagia, airway obstruction, pediatrics.

(Rev Colomb Cardiol 2012; 19: 47-53)

(1) Departamento de Cardiología Pediátrica – Fundación Clínica Abood Shaio. Bogotá, DC., Colombia.

(2) Universidad El Bosque. Bogotá, DC., Colombia.

(3) Departamento de Cirugía Cardiovascular-Fundación Clínica Abood Shaio. Bogotá, DC., Colombia.

Correspondencia: Dr. Jaime Franco Rivera. DIAG. 115 A No. 70 C-75 Cons. 26 Cardiopediatría Teléfono: 5 93 82 10 – Ext.: 2149. Correo electrónico: jfrancor@yahoo.com

Recibido: 01/12/2010. Aceptado: 25/10/2011.

Introducción

En 1945 Robert Gross utilizó por primera vez el término anillo vascular y en este mismo año se realizó la primera división quirúrgica exitosa de un doble arco aórtico de dominancia derecha (1).

El arco aórtico derecho circunflejo retroesofágico, hace parte de los anillos vasculares completos, que constituyen anomalías de los arcos aórticos y estructuras vasculares asociadas debido a una falla en la fusión e involución de los arcos aórticos embrionarios.

Entre los anillos vasculares completos se hallan los siguientes:

- Doble arco aórtico (el más común).
- Arco aórtico derecho con arteria subclavia izquierda aberrante originada del divertículo de Kommerell y del ligamento arterioso izquierdo (segunda variedad en frecuencia de aparición) (5).
- Arco aórtico derecho con arteria innominada izquierda aberrante (2-4).
- Origen anómalo de la arteria pulmonar izquierda desde la arteria pulmonar derecha.
- Arco aórtico derecho circunflejo retroesofágico con conducto arterioso o ligamento arterioso izquierdo (poco frecuente) (6, 7).

El arco aórtico derecho, que forma la parte derecha y posterior del anillo, con la aorta descendente izquierda que cruza por detrás del esófago y desciende en el lado opuesto del arco (circunfleja), y el conducto arterioso izquierdo que se extiende desde la aorta descendente hasta la arteria pulmonar izquierda situada anteriormente, completan este tipo de anillo vascular.

El arco aórtico cruza la línea media hacia la izquierda a nivel de los cuerpos vertebrales T4 – T5, punto en el cual da lugar al *ductus* (ligamento) arterioso. La aorta circunfleja puede darse con ambos arcos aórticos, situados a la derecha o la izquierda (7), y puede confundirse con una masa tumoral mediastinal o un aneurisma aórtico (8). Los anillos vasculares también pueden asociarse con desarrollo anormal del árbol tráqueo-bronquial y conllevar traqueomalacia o estenosis traqueal.

Los defectos cardiacos congénitos y el drenaje venoso sistémico o pulmonar anómalo deben considerarse en todo paciente evaluado a causa de un anillo vascular.

El arco aórtico derecho (usualmente con ramas con imagen en espejo), se asocia con enfermedad cardiaca congénita en aproximadamente 50% de los casos. En los casos de gemelos monocoriónicos con arco aórtico derecho, en más de 90% de los casos solo un gemelo está afectado con anomalías cardiacas (9). Entre estas anomalías están la tetralogía de Fallot, el *truncus arteriosus*, la doble salida del ventrículo derecho, la estenosis pulmonar con defecto septal ventricular y la atresia tricuspídea. Las anomalías renales como la agenesia, las ectopias con fusión cruzada y el riñón en herradura pueden ser hallazgos no sospechados en pacientes con anillo vascular (7, 10, 11).

Así mismo, el arco aórtico derecho puede cursar o no con una imagen en espejo a nivel de las ramas que emergen del arco, en cuyo caso usualmente la arteria carótida izquierda es el primer vaso que emerge del cayado, y ésta puede estar sola o seguida por la carótida derecha, la subclavia derecha y finalmente por la subclavia izquierda, que es retroesofágica (Figura 1). También puede encontrarse otra variedad que emerge de las ramas del cayado con la arteria innominada izquierda, primero, seguida por la carótida derecha y la subclavia derecha, que es más común. El arco aórtico siempre es retroesofágico (6, 10).

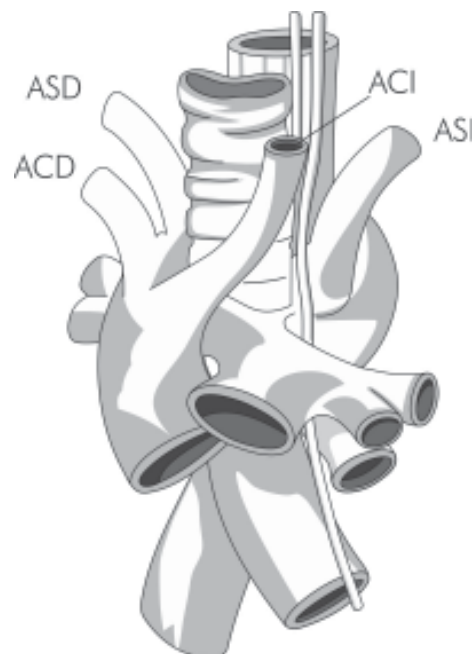


Figura 1. Imagen en espejo de las ramas del arco aórtico. ACI: arteria carótida izquierda; ACD: arteria carótida derecha; ASD: arteria subclavia derecha; ASI: arteria subclavia izquierda.

Los anillos vasculares representan menos del 1% de todas las anomalías congénitas cardiovasculares, y son más frecuentes en varones. El tipo que causa mayor sintomatología es el doble arco aórtico con arco dominante derecho que representa el 70%. De otro lado, el arco aórtico derecho circunflejo es infrecuente pero produce una sintomatología similar a la del arco aórtico derecho con divertículo retroesofágico, motivo por el cual podrían confundirse (1, 5, 6).

Las anomalías del desarrollo del cayado aórtico y sus ramas son causadas por una regresión anormal del sistema de arcos aórticos branquiales, que forman anillos vasculares que rodean y comprimen la tráquea y el esófago y, a menudo producen dificultad para respirar y para deglutir, o ambas (12, 13). Durante el desarrollo vascular embriológico, la aorta ventral y dorsal están conectadas por seis pares de arcos aórticos branquiales. En el desarrollo normal el primero, segundo y quinto arcos y una porción del cuarto arco involucionan, lo cual resulta en el arco aórtico izquierdo usual. El tercer arco residual forma las arterias carótidas comunes en forma bilateral. El segmento residual del cuarto arco aórtico junto con un vaso llamado séptima arteria intersegmental, forman la arteria subclavia derecha. El sexto arco forma el *ductus* arterioso y la porción proximal de las arterias pulmonares derechas e izquierdas. Normalmente el ligamento arterioso está en el mismo lado del arco aórtico, pero cuando éste se desarrolla en el lado contralateral del arco aórtico y se asocia a una arteria subclavia aberrante, se conforma un anillo vascular. Si no hay subclavia aberrante el ligamento o conducto se unirá a la subclavia por delante de la tráquea y el esófago sin constituir un anillo vascular (7).

El arco aórtico derecho circunflejo retroesofágico se origina cuando el cuarto arco aórtico izquierdo y la aorta dorsal izquierda, distal al despegue de la arteria subclavia izquierda, se han obliterado por completo y son reemplazados por los vasos correspondientes del lado derecho con persistencia del ligamento arterioso izquierdo (Figura 2). La porción distal del arco definitivo está compuesta por el segmento derecho de la aorta retroesofágica. El sexto arco aórtico persistente se conecta a la aorta dorsal situada hacia la izquierda completando de esta manera el anillo vascular (6, 7). Estas variaciones son frecuentes durante el desarrollo embrionario del cayado aórtico y los grandes vasos, pero los pacientes con anomalías importantes pueden presentar compresión de la vía respiratoria alta y el esófago, y padecer la consiguiente morbilidad no cardíaca que conlleva esta patología (1).

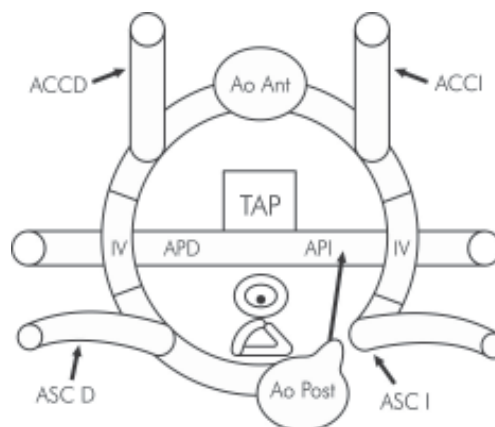


Figura 2. Diagrama embriológico del arco en donde se muestra la aorta circunfleja. Arco aórtico situado a la derecha, aorta descendente situada a la izquierda y disolución de la aorta descendente distal izquierda con persistencia del ligamento arterioso izquierdo. Ao Post: aorta posterior, Ao Ant: aorta anterior, ASCD: arteria subclavia derecha, ASCI: arteria subclavia izquierda, ACCD: arteria carótida común derecha, ACCI: arteria carótida común izquierda, TAP: tronco arteria pulmonar, APD: arteria pulmonar derecha, API: arteria pulmonar izquierda.

La clínica que caracteriza a todos los tipos de anillos vasculares, inicia durante las primeras semanas de vida. Los síntomas comienzan entre el primer mes y el año de vida. La edad promedio aproximada al momento del diagnóstico son los cinco meses de vida. En algunos pacientes el diagnóstico puede ser casual e incluso realizarse en la edad adulta, lo cual depende de la intensidad de la sintomatología que se correlaciona con el grado de obstrucción de las estructuras adyacentes (10). Las manifestaciones clínicas más frecuentes incluyen síntomas respiratorios como estridor constante que se exacerba con el llanto, disnea, sibilancias, infecciones respiratorias recurrentes, episodios de broncoaspiración y tos recurrente que empeora con la deglución, el llanto o el esfuerzo. En algunos niños puede observarse taquipnea, disfagia e hiperextensión del cuello como mecanismo para aliviar la compresión. Se debe sospechar esta anomalía en lactantes con estridor persistente o sibilancias recurrentes que no tienen una respuesta favorable al tratamiento (11, 12).

La dificultad para la deglución con atragantamiento es la segunda forma de presentación clínica más frecuente; en casos severos ésta puede llevar a complicaciones como neumonías aspirativas. La auscultación pulmonar puede ser normal o encontrarse sibilancias, y la cardíaca es normal cuando no existen cardiopatías congénitas asociadas (13).

Caso clínico

Paciente de género masculino, de seis años de edad, a quien en el ecocardiograma realizado para estudio de soplo cardiaco se le evidenció arco aórtico derecho con alteración en el orden de las ramas que emergen del arco. Al momento del diagnóstico presentaba cuadro crónico que consistía en problemas para la deglución de alimentos sólidos, sin problemas respiratorios recurrentes asociados. Se le practicó un estudio de las vías digestivas altas con aplicación de contraste, en el que se evidenció una imagen compatible con arco aórtico derecho por compresión de la pared lateral del esófago en la proyección frontal (Figura 3).

Posteriormente se le hizo angiografía por tomografía computarizada con reconstrucción tridimensional, que mostró arco aórtico derecho con dirección en sentido posterior y hacia la izquierda por detrás de la tráquea y el esófago, con aorta descendente situada a la izquierda de la columna.

La primera rama que se origina del arco aórtico es un tronco braquiocefálico izquierdo que da origen tanto a la carótida como a la subclavia izquierdas. El tronco braquiocefálico izquierdo se dirige de derecha a izquierda pasando por delante de la tráquea. La segunda rama es la carótida interna derecha, y la tercera la subclavia derecha. Se concluyó la presencia de arco aórtico derecho con aorta descendente izquierda y ligamento arterioso izquierdo (Figura 4).

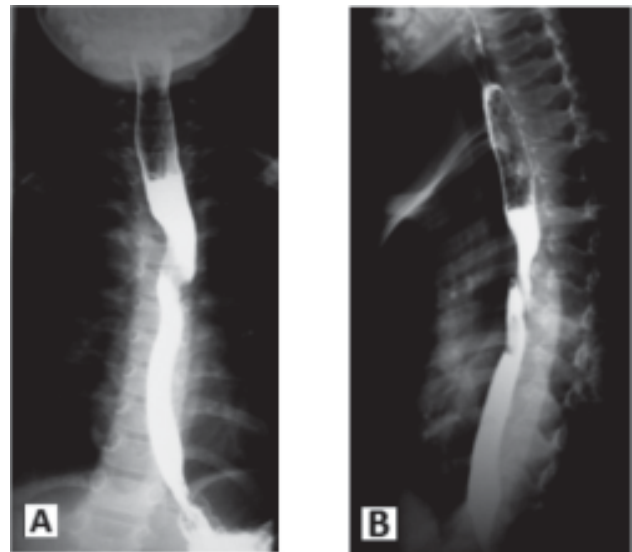


Figura 3. Esofagograma en vista frontal y lateral. 3A: vista anterior en la que se observan indentaciones bilaterales sobre el esófago, 3B: vista lateral; se evidencia gran indentación posterior.

Fue llevado a cirugía donde, a través de toracotomía izquierda, se efectuó disección por planos hasta visualizar el ligamento arterioso que comprimía el esófago (Figura 5A). Se ligó y seccionó el ligamento arterioso con la subsecuente liberación de la compresión esofágica producto del anillo vascular (Figuras 5B y C). El procedimiento quirúrgico finalizó sin complicaciones. El paciente cursó con un adecuado posoperatorio presentando evidente mejoría de sus síntomas de disfagia.

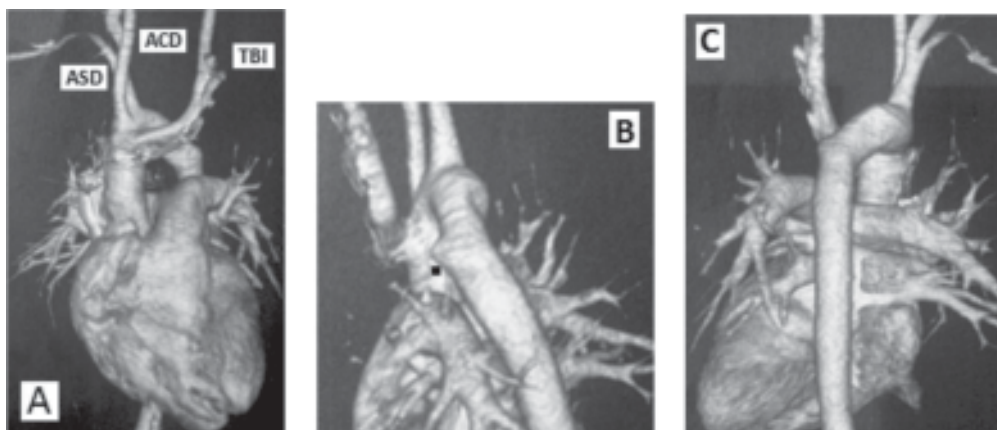


Figura 4. Angiografía por TC de aorta. 4A: emergencia de las ramas del arco aórtico con TBI primero, seguido de ACD y finalmente de ASD. TBI: tronco braquiocefálico izquierdo, ACD: arteria carótida derecha, ASD: arteria subclavia derecha. 4B: localización del ligamento arterioso izquierdo. 4C: vista posterior de la aorta descendente localizada a la izquierda, y anillo vascular completado por ligamento arterioso y arteria pulmonar izquierda.

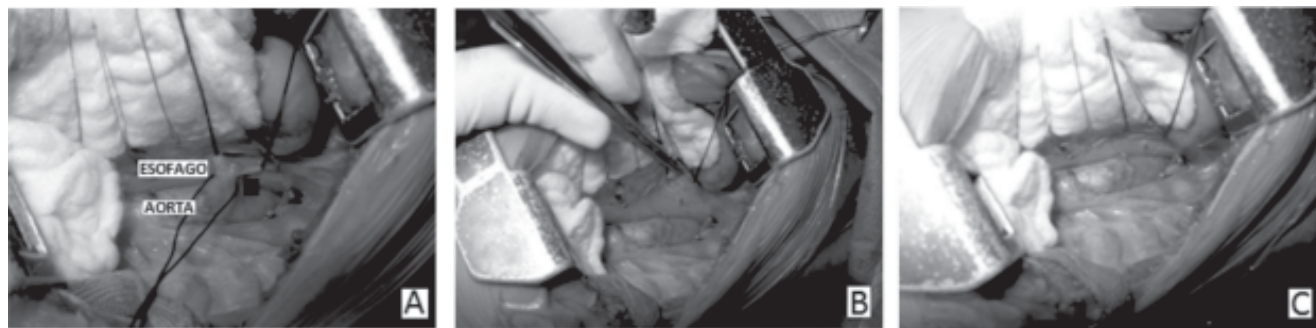


Figura 5. Sección del ligamento arterioso y liberación de las estructuras mediastinales a través de toracotomía transpleural postero-lateral izquierda. **A:** ligamento arterioso que comprime el esófago. **B:** sección de ligamento arterioso y liberación de la compresión esofágica. **C:** separación de la aorta y el esófago.

En el control, luego de una semana del egreso hospitalario, se le halló en buen estado general con sensación subjetiva de mejoría de su dificultad para la deglución y tolerancia a los alimentos sólidos.

Discusión

Si bien la incidencia de esta patología es baja, es importante tener un alto índice de sospecha clínica para su diagnóstico, y deberá incluirse en el diagnóstico diferencial de obstrucción de la vía aérea superior. El diagnóstico temprano evitará las complicaciones derivadas de los problemas e infecciones respiratorias frecuentes, que son más acentuados si existe algún grado de malacia asociado. Las pruebas complementarias que confirmarán el diagnóstico son las técnicas de imagen. La evaluación imaginológica de un anillo vascular, típicamente inicia con una radiografía de tórax convencional que tiene un valor relativo. Para apreciar el anillo vascular se requieren ambas vistas, frontal y lateral. En el mediastino se evaluará la posible presencia de un doble arco aórtico o un arco aórtico situado a la derecha y también un estrechamiento de la tráquea en el lugar del botón aórtico. En la vista lateral, también se puede ver una inclinación anterior de la tráquea y un incremento en los tejidos blandos retro-traqueales. Al menos uno de estos hallazgos se reporta como observable en más del 95% de los casos y dos de éstos en más del 90% (7).

Históricamente, el esofagograma con bario ha sido un estudio confiable para el diagnóstico de anillo vascular. Así mismo, puede determinarse la localización del arco aórtico en relación con la tráquea. Tiene alta sensibilidad y permite evidenciar las indentaciones esofágicas, hallazgos que son similares a los que se observan en los casos de arco aórtico derecho con divertículo

retroesofágico. Algunas claves para su diferenciación son la orientación de las indentaciones esofágicas, que son hacia abajo y a la izquierda en el arco aórtico circunflejo, en lugar de hacia arriba y a la izquierda, como en el arco con divertículo retroesofágico (6).

No obstante, en algunos casos sólo se observará la aorta descendente situada al lado izquierdo de la columna vertebral.

Usualmente, el diagnóstico de anillo vascular puede establecerse mediante radiografía de tórax y esofagograma; sin embargo, con estas técnicas no es posible determinar el tipo de anillo vascular específico. Las técnicas que precisan la anatomía del anillo vascular, el sitio y la extensión de la compresión traqueal, la presencia o no de coartación aórtica, sus relaciones con las estructuras adyacentes y que permiten realizar la mejor elección para el sitio de la toracotomía son la angiografía, la tomografía computadorizada (TC) y la resonancia magnética (RM) (10).

La angiografía permite delinear con exactitud la anatomía vascular, pero no la relación de los vasos con las estructuras vecinas para saber si la aorta pasa anterior o posterior a la tráquea, como es el caso del arco aórtico derecho con descendente izquierda; además, es una técnica invasiva y conlleva riesgos derivados de la exposición a radiación ionizante y el uso de medios de contraste ionizados. El orden de ramificación del arco permite diferenciar el tipo de arco aórtico derecho; los siguientes son los más frecuentes: arco aórtico derecho con arteria subclavia izquierda aberrante, arco aórtico derecho con tronco arterial izquierdo aberrante y arco aórtico derecho con imagen en espejo. En el arco aórtico derecho con aorta descendente izquierda es común que

el primer vaso sea el tronco braquiocefálico y le sigue en frecuencia la arteria carótida izquierda cuando se asocia a una subclavia izquierda aberrante (10, 13).

De otra parte, el ecocardiograma permite determinar la anatomía intracardiaca y su función, es útil en el diagnóstico de anomalías intracardiacas asociadas, y tiene una sensibilidad que varía entre 30% y 100% de acuerdo con el estudio; no obstante presenta dificultades en la evaluación de los vasos supra-aórticos, es operador dependiente y, en ocasiones, puede estar limitado por ventanas acústicas (11, 14).

Se ha reportado el diagnóstico prenatal exacto de anillos vasculares con el uso de la vista de los tres vasos y la tráquea y la vista de las ramas supra-aórticas que permiten la detección de estructuras vasculares desplazándose alrededor de la tráquea. En estos casos es apropiado ofrecer a los padres del paciente el cariotipo y la evaluación prenatal de microdeleciones por posibles anomalías genéticas (15, 16).

Mediante la broncoscopia se evalúan directamente las consecuencias de la compresión vascular sobre la tráquea distal, pero no es esencial para la realización del diagnóstico; además, por ser un procedimiento invasivo podría empeorar temporalmente los síntomas del paciente y causar edema traqueal (14).

En adición a lo anterior, la angiografía por TC helicoidal contrastada con reconstrucción tridimensional y por RM, han reemplazado ampliamente a las otras técnicas ya que muestran los anillos vasculares con mayor nitidez, porque ambas modalidades tienen una sensibilidad cercana al 100%. No se recomienda una técnica sobre la otra, y aún es un debate que será resuelto por estudios en curso (10).

La tomografía permite el análisis de datos y de imágenes en diferentes planos a través de reconstrucción tridimensional. Así mismo, proporciona imágenes de enorme calidad en el plano axial y facilita la evaluación precisa de la vía aérea en pacientes con posible diagnóstico de traqueomalacia. En vista de que esta técnica de imagen no identifica el ligamento arterioso, debe sospecharse de éste. Otra de las desventajas de esta técnica es que expone al niño a radiación ionizante con potenciales consecuencias a largo plazo (13).

Por su parte, la angiografía por RM aparece como el método de elección en muchas instituciones ya que no es invasiva, no usa radiación y permite alcanzar una eleva-

da definición anatómica de todos los vasos y la aorta, incluyendo los segmentos ascendente y descendente y sus relaciones con la tráquea y el esófago. También permite la visualización de los vasos torácicos extra-cardiacos en varios planos y obtiene un contraste nítido de los tejidos evidenciando posibles compresiones de la vía aérea, lo que permite una mejor planificación de la cirugía (17).

No obstante, en los casos de compresión traqueoesofágica sintomática ha de realizarse inicialmente un ecocardiograma. Finalmente, para decidir qué técnica elegir entre la TC y la RM es preciso tomar en consideración el equipo institucional, los horarios, la disponibilidad y la habilidad del paciente para cooperar. El evitar la radiación innecesaria en la población pediátrica está a favor del uso de la RM. Esta misma se realizará en todos los pacientes con evidencia ecocardiográfica de anillo vascular como ramas anormales del arco aórtico o el arco aórtico derecho (14).

El tratamiento será quirúrgico si existe sintomatología importante como disnea o disfagia evidente asociada e infecciones respiratorias recurrentes. El manejo quirúrgico es simple; consiste en la unión y sección del ligamento. El reparo puede llevarse a cabo a través de un procedimiento mínimamente invasivo (5).

La sección del ligamento arterioso y la liberación de las estructuras mediastinales se realiza a través de toracotomía transpleural postero-lateral izquierda, pero si hay defectos intracardiacos asociados se realizará a través de esternotomía media para corregir de manera concomitante el defecto intracardiaco (19). Se ha reportado la división de ciertos tipos de anillos vasculares por medio de toracoscopia video-asistida (10).

La edad promedio de la corrección quirúrgica está al alrededor de los 15 meses de vida, con un rango entre el año y los 19 años (18). Algunos casos que progresan a la adultez con disfagia importante, requerirán más que una simple división del ligamento. En éstos se realiza una división del arco aórtico con movilización de la porción retroesofágica y reanastomosis de la aorta ascendente y descendente utilizando un injerto de tubo para liberar la compresión esofágica.

La extubación posoperatoria inmediata o temprana es un factor importante para reducir la estancia en cuidado intensivo y la morbilidad respiratoria. En un tercio de los pacientes pueden persistir sibilancias crónicas, neumonía, daño al nervio laríngeo recurrente,

neumotórax, quilotórax e insuficiencia respiratoria con requerimiento de traqueostomía. Los síntomas respiratorios persistirán incluso por meses. De otra parte, la malacia resultante de la compresión traqueal extrínseca puede tomar meses en solidificarse después de la liberación quirúrgica. La mortalidad del reparo quirúrgico de los anillos vasculares oscila entre 0% y 6%. La de muerte obedece a complicaciones infecciosas del tracto respiratorio superior, neumonía y falla respiratoria (11).

La mayoría de pacientes reporta mejoría de los síntomas dentro de las primeras cuatro a seis semanas posteriores a la cirugía. Un estudio retrospectivo reciente reportó que algunos pacientes pueden persistir con síntomas respiratorios posteriores a la corrección quirúrgica y en una menor proporción con problemas para la alimentación. No se reporta limitación de la actividad física posterior a la corrección (13).

Los pacientes con diagnóstico y manejo temprano tendrán mayor posibilidad de crecimiento y desarrollo normal de la tráquea y el esófago, así como de liberación completa de los síntomas aerodigestivos, lo que disminuirá el riesgo de traqueomalacia o dismotilidad esofágica y persistencia de los síntomas. Sin embargo, la existencia de síntomas respiratorios severos tempranos, puede ser el indicio de una patología más grave y a pesar de la división del anillo y la mejoría inicial de los síntomas, éstos persistirán (18).

Conclusiones

Se muestra el caso de un anillo vascular completo poco frecuente: el arco aórtico derecho circunflejo retroesofágico con ligamento arterioso izquierdo, el cual debería sospecharse en pacientes con síntomas respiratorios obstructivos altos con poca respuesta al tratamiento y dificultad para la deglución o disfagia.

Pese a que el esofagograma con bario sigue siendo un estudio confiable con alta sensibilidad, no tiene especificidad. De otra parte, estudios como la tomografía

computarizada con reconstrucción tridimensional y la resonancia magnética, permiten en la actualidad una mayor precisión anatómica, y por lo tanto un resultado óptimo para el cirujano cardiovascular.

Bibliografía

1. Vera de Pedro E, Martínez Ayúcar M, Marín Galdeano J, García L. Anillos vasculares completos. *An Pediatr (Barc)* 2008; 69 (1): 52-5.
2. Banka P, Geva T, Powell A. Right aortic arch with aberrant left innominate artery: a rare vascular ring. *Circulation* 2009; 120: 264-265.
3. Calcagni G, Gesualdo F, Brunelle F. An unusual case of left aberrant innominate artery with right aortic arch: evaluation with high-resolution CT. *Pediatr Radiol* 2008; 38: 115-117.
4. Le Bret E, Leobon B, Roubertie F, Cinqualbre A. Right aortic arch and isolated left innominate artery from left sided patent ductus arteriosus: a very rare aortic arch anomaly. *J Ped Surg* 2009; 44: E29-E31.
5. Tjang Y, Aramendi J, Crespo A, Hamzeh. Right cervical aortic arch with aberrant left subclavian artery. *Asian Cardiovasc Thorac Ann* 2008; 16: 37-39.
6. Weinberg P. Aortic arch anomalies. En: Allen H, Gutgesell H, Clarck E, Driscoll D. Moss and Adam's heart disease in infants, children and adolescents: including the fetus and Young adult. 6th. ed. Lippincott Williams and Wilkins: 2001. p. 707-735.
7. Browne L. What is the optimal imaging for vascular rings and slings? *Pediatr Radiol* 2009; 39 (Suppl 2): S191-S195.
8. Shuford W, Sybers R, Gordon I. Circumflex retroesophageal right aortic arch simulating mediastinal tumor or dissecting aneurysm. *AJR* 1986; 146: 491-496.
9. Sondakh A, Daenen W, Gewilling M. Right aortic arch with vascular ring in one monozygotic twin. *J Thorac Cardiovasc Surg* 2005; 130: 883-4.
10. Ma G, Li Z, Li X, et al. Congenital vascular rings: a rare cause of respiratory distress in infants and children. *Chin Med J* 2007; 120 (16): 1408-1412.
11. Han J, Sohn S, Kim H, Won T, Ahn J. A vascular ring: right aortic arch and descending aorta with left ductus arteriosus. *Ann Thorac Surg* 2001; 71: 723-31.
12. Knight L, Edwards J. Right aortic arch: types and associated cardiac anomalies. *Circulation* 1974; 50: 1047-1051.
13. Humphrey C, Duncan K, Fletcher S. Decade of experience with vascular rings at a single institution. *Pediatrics* 2006; 117 (5).
14. Hernanz-Schulman M. Vascular rings: a practical approach to imaging diagnosis. *Pediatr Radiol* 2005; 35: 961-979.
15. Giulia T, Volpe P, Bava G. Prenatal diagnosis and outcome of isolated vascular rings. *Am J Cardiol* 2009; 103: 416-419.
16. Madan N, Schneider D, Jacobs M. Right aortic arch, isolated left subclavian artery and ductus arteriosus with normal intracardiac anatomy: rare manifestation of chromosome 22q11 deletion. *Pediatr Cardiol* 2006; 27: 781-783.
17. Zachary C, Myers J, Legli K. Vascular ring due to right aortic arch with mirror-image branching and left ligamentum arteriosus: complete preoperative diagnosis by magnetic resonance imaging. *Pediatr Cardiol* 2001; 22: 71-73.
18. Khatami A, Tulevski I, Hitchcock J. Vascular rings and pulmonary arterial sling: form respiratory collapse to surgical cure, with emphasis on judicious imaging in the hi-tech era. *Cardiol Young* 2002; 12: 96-104.
19. Sodjan R, Rassoulain D, Kaczmarek I. Surgical management in paediatric patients with left abnormal subclavian artery and right aortic arch. *Thorac Cardiovasc Surg* 2007; 55: 257-270.